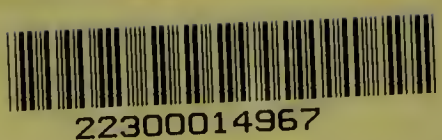
22300014967

HANDBUCH

DER

KRANKHEITEN DER WEIBLICHEN ADNEXORGANE.

HERAUSGEGEBEN

VON

A. MARTIN.

BAND III:

DIE KRANKHEITEN DES BECKENBINDEGEWEBES UND DES BECKENBAUCHFELLS.

MIT 24 TEXTABBILDUNGEN UND 11 TAFELN.

BERLIN 1906.
VERLAG VON S. KARGER
KARLSTRASSE 15.

DIE
KRANKHEITEN
DES
BECKENBINDEGEWEBES
UND DES BECKENBAUCHFELLS.

UNTER MITWIRKUNG

VON

J. A. AMANN JR.-MÜNCHEN, O. BUSSE-POSEN UND
PH. JUNG-GREIFSWALD.

HERAUSGEGEBEN

VON

A. MARTIN
GREIFSWALD.

MIT 24 ABBILDUNGEN IM TEXT UND 11 TAFELN.

BERLIN 1906.
VERLAG VON S. KARGER
KARLSTRASSE 15.

Alle Rechte vorbehalten.

M19729

WELLCOME INSTITUTE LIBRARY
Coll. wolMOmec
Call No. WP 300
1895
M 37 K

Druck von A. Hopfer in Burg b. M.

Vorwort.

Die Vollendung des III. Bandes unseres Handbuches ist nicht allein durch das Ableben meines unvergessenen Freundes Max Sänger und dadurch verzögert worden, daß ein Teil der früheren Mitarbeiter durch die Entwicklung der eignen Berufstätigkeit abgehalten wurde. Meine Übersiedelung nach Greifswald hat mich von dem planmäßig für diese Arbeiten vorbereitetem Beobachtungsfelde getrennt. Es mußten neue Arbeitsgenossen gewonnen, an einem neu zu schaffenden Krankenmaterial die bisherigen Erfahrungen nachgeprüft werden.

Ich danke den Herren J. Amann, O. Busse und Ph. Jung, welche sich an meine Seite gestellt haben, für ihr sachverständiges Eingehen auf die Ziele des Handbuches.

Auch unserm Verleger, Herrn S. Karger, schulden wir freundlichen Dank für das verständnisvolle Interesse, welches er dem Handbuche entgegengebracht hat.

A. Martin.

Inhaltsverzeichnis.

Seite

Einleitung 1

I. Anatomie und Physiologie des Beckenbindegewebes (Ph. Jung) . 2

1. Kapitel. Definition. Untersuchungsmethoden 4
2. Kapitel. Begrenzungen des Beckenbindegewebes 7
   - A. Muskulöser Beckenboden 7
   - B. Peritoneum 8
3. Kapitel. Differenzierung des Beckenbindegewebes 15
   - A. Das Cavum subserosum pelvis in seinen einzelnen Abteilungen . 17
   - B. Verdichtungszonen 27
   - C. Fascien 29
     1. Fascia pelvis parietalis 29
     2. Fascia pelvis visceralis 31
4. Kapitel. Histologisches 32
5. Kapitel. Blutgefäße. Ureter 34
6. Kapitel. Das Lymphgefäßsystem 40
7. Kapitel. Das Nervensystem 44

II. Die Pathologie des Beckenbindegewebes.

A. Entwicklungsstörungen (Ph. Jung) 51

B. Hämatoma extraperitoneale periuterinum 53

1. Kapitel. Ätiologie 58
2. Kapitel. Pathologische Anatomie (Otto Busse) 62
3. Kapitel. Symptomatologie 72
   - Befund 76
   - Verlauf 78
4. Kapitel. Diagnose 80
   - Prognose 87
   - Therapie 87

C. Parametritis 90

1. Kapitel. Ätiologie 101
2. Kapitel. Pathologische Anatomie (Otto Busse) 105
3. Kapitel. Klinisches Verhalten 122
   - A. Akute (eitrige) Parametritis 123
     - I. Akute septische Parametritis
       - a) Die puerperale Parametritis 123
         - Diagnose 133
         - Differential-Diagnose 135
         - Subakute septische puerperale Parametritis 142
         - Hyperchronischer Verlauf der akuten septischen puerperalen Parametritis 145
         - Prognose der akuten septischen puerperalen Parametritis . 149
         - Therapie 150
         - Die Behandlung der vereiterten Parametritiden 155
       - b) Die akute septische traumatische Parametritis 157
         - Ätiologie 157
         - Symptome. Verlauf 158
         - Therapie 163
     - Parametritis gonorrhoica 164
       - Symptome 167

Seite
Diagnose 167
Prognose 168
Therapie 168
II. Parametritis acuta infolge von Infektion aus Krankheitsherden außerhalb der Genitalschleimhaut (Descendierende Form der Parametritis) 168
Aktinomykose 170
Tuberkulose 171
B. Chronische Parametritis 173
D. Hämatocele 179
1. Kapitel. Ätiologie 182
2. Kapitel. Pathologische Anatomie (Otto Busse) 186
3. Kapitel. Symptomatologie 197
4. Kapitel. Diagnose 199
5. Kapitel. Prognose 210
6. Kapitel. Therapie 212
E. Peritonitis. Perimetritis 217
1. Kapitel. Einleitung 228
2. Kapitel. Pathologische Anatomie 229
3. Kapitel. Klinisches Verhalten 249
I. Die nichtinfektiöse Peritonitis, Perimetritis, Pelveoperitonitis . 249
Symptome 251
Prognose 254
Therapie 255
II. Die infektiöse Peritonitis 255
1. Die septische Peritonitis 255
2. Die saprische Peritonitis 257
3. Die gonorrhoische Peritonitis 258
4. Die tuberkulöse Peritonitis 260
4. Kapitel. Diagnose 261
5. Kapitel. Prognose 265
6. Kapitel. Therapie 267
F. Die Neubildungen des Beckenbindegewebes (J. A. Amann) 273
Literatur 273
Einleitung 279
1. Fibrome und Fibromyome 280
Symptome 289
Therapie 293
Das Ligamentum rotundum 297
2. Sarkome 303
3. Lipome 313
4. Geschwülste des Beckenbindegewebes aus Urnierenresten entstanden 314
5. Ektodermcysten im Lig. latum 327
6. Nebennieren im Lig. latum 328
7. Dermoide des Beckenbindegewebes 333
8. Echinokokken im Beckenbindegewebe 350
Therapie 353
Namenregister 356
Sachregister 359

Tafelverzeichnis.

Die Erklärungen der Figuren auf den Tafeln finden sich im Text oder auf den Tafeln selbst.

Tafel A—B	zwischen	Seite	14—15.
Tafel I—II	„	„	14—15.
Tafel III	„	„	34—35.
Tafel IV	„	„	42—43.
Tafel V—VI	„	„	48—49.
Tafel VII	„	„	112—113.
Tafel VIII—IX	„	„	300—301.

Verzeichnis der Abbildungen.

Figur		Seite
1.	Ein Blick in das weibliche Becken von oben	10
2.	Horizontalschnitt durch das weibliche Becken in Höhe des oberen Symphysenrandes und II. Sakralwirbels. Taf. A. Fig. 2.	
3.	Horizontalschnitt durch d. weibliche Becken in Höhe des unteren Symphysenrandes und der Verbindung vom III. zum IV. Kreuzbeinwirbel. Taf. B. Fig. 3.	
4.	Sagittalschnitt durch das weibliche Becken etwas lateral von d. seitlichen Uteruskante. Taf. A. Fig. 4.	
5.	Sagittalschnitt durch das Parametrium	23
6.	Sagittalschnitt durch das Lig. latum in der Mitte zwischen Uterus und seitlicher Beckenwand	24
7.	Schema der Beckenfascien, speziell zur Darstelluug des Verhältnisses der Fascia visceralis	30
8.	Schema der Beckenfascien und der unter der Fascia visceralis befindlichen Bindegewebe	31
9.	Die Nerven der Gebärmutter	47
10.	Hämatom im linksseitigen Beckenbindegewebe	67
11.	Harnblase, deren Hinterwand durch ein präcervikales Exsudat teilweise vorgebuchtet ist	115
12.	Stichkanaleiterung	116
13.	Uterus und Ligamenta lata bei atheromatöser und arteriosklerotischer Veränderung der Arterien	121
14.	Hochgradig vascularisiertes Peritoneum der Tube bei Graviditas tubaria	190
15.	Von dem anhaftenden Netz ausgehende Organisation der Hämatocele	194
16.	Schnitt aus der äußeren Schicht einer in Organisation befindlichen Hämatocele	195
17.	Darmadhäsion	243
18.	Verwachsung des Processus vermiformis mit der rechten Tube	245
19.	Schwiele des Beckenbauchfells bei einem großen Kystoma ovarii	247
20.	Fibrom des Lig. latum bei Carcinoma colli uteri	296
21.	Retrorektales Sarkom des Beckenbindegewebes	308
22.	Retrorektales Sarkom des Beckenbindegewebes	309
23.	Weiches Fibromyosarkom des Beckenbindegewebes	311
24.	Retroperitoneales Dermoid	345

Auf Seite 13 letzte Zeile ist statt Taf. II Fig. 2 Taf. A. Fig. 2, auf Seite 14 zweite Zeile von oben ist statt Taf. II Fig. 3 zu lesen: Taf. B. Fig. 3

Einleitung.

Die Erkrankungen der im Cavum subperitoneale Pelvis (Luschka) liegenden Gebilde, des Beckenbindegewebes im weiteren Sinne, können nicht gesondert von denen des Beckenperitoneum und der Beckenligamente erörtert werden. Wenngleich dieselben primär erkranken können und der Prozeß in eng begrenzter Ausdehnung verlaufen kann, so wird im weiteren Verlauf in der Regel eine Mehrzahl, wenn nicht die Gesamtheit dieser Gebilde in Mitleidenschaft gezogen. Meist gehören diese Prozesse ätiologisch zu denjenigen der in diesem Cavum subperitoneale eingeschlossenen Organe, der Genitalien, der Blase, des Rektum.

Immerhin erkrankt auch das Beckenbindegewebe idiopathisch. Trotz seiner anscheinend gedeckten Lage ist es Verletzungen ausgesetzt. Vermöge seiner reichen Gefäßversorgung und den physiologischen Schwankungen seiner Ernährung und seiner Funktionen ist das Beckenbindegewebe zu einem eigenartigen Verlauf der hier lokalisierten Krankheitsprozesse disponiert.

In dem vorliegenden dritten Bande dieses Handbuches der Erkrankungen der sogenannten Adnexorgane des Genitalapparates der Frau, zu welchen wir dementsprechend das Beckenbindegewebe und Beckenperitoneum rechnen, haben wir uns die Aufgabe gestellt, zunächst deren Anatomie zu erörtern: den Aufbau, die Blut- und Lymphgefäße, die Nerven und die topographischen Verhältnisse. In Verbindung damit wird die Physiologie dieser Gebilde besprochen. In dem II. Teil werden die Entwicklungsstörungen des Beckenbindegewebes und des Beckenperitoneum, die Zirkulationsstörungen und Ernährungsstörungen behandelt. Zum Schluß sind die hierher gehörigen Neubildungen zu erörtern.

I.

Die Anatomie und Physiologie des Beckenbindegewebes.

(Ph. Jung.)

Ein ausführliches Literaturverzeichnis über die normale Anatomie des Beckenbindegewebes bis zum Jahre 1899 findet sich bei v. Rosthorn, Erkrankungen des Beckenbindegewebes in Veits Handbuch d. Gyn. Bd. III, ebenso in Waldeyer, Das Becken, Bonn 1899. Vgl. auch die Lehrbücher der normalen Anatomie des Menschen, ferner Nagel, W., Die weiblichen Geschlechtsorgane, Handbuch der Anatomie des Menschen; herausgeg. von v. Bardeleben, Jena 1896. Benaroieff. Die Lage des Ovariums. Arch. f. Gyn. Bd. 59. — Eisler. Zur Anatomie der Regio inguinalis des Weibes. Münch. med. Wochenschr. 1898. — Feitel. Zur arteriellen Gefäßversorgung des Ureters, insbesondere der Pars pelvina. Zeitschr. f. Geb. u. Gyn. Bd. 46, H. 2. — Frankl. Das runde Mutterband. Denkschr. d. kais. Akad. d. Wiss. Wien 1902. Bd. 74. — Jung, Ph. Zur Anatomie und Topographie des Beckenbindegewebes. Beitr. z. Geb. u. Gyn. (Hegar) Bd. IV. — Klein. Zur vergleichenden Anatomie und Physiologie der weiblichen Genitalien. Zeitschr. f. Geb. u. Gyn. Bd. 43. — Koelliker. Quergestreifte Muskelfasern im Ligamentum rotundum des Menschen. Verh. d. anat. Ges. Jena 1898. — Robinson, B. The utero-ovarian artery. The uterine segment. Am. gyn. Journ. Dezemb. 1901. — Sellheim, H. Der normale Situs der Organe im weiblichen Becken und ihre häufigsten Entwicklungshemmungen. Wiesbaden 1903. — Sirena-Corleo, P. Distribuzione del tessuto elastico nell' apparecchio genitale feminino interno. Lucina Sicula. I. Jahrgang. Palermo 1903. — Tandler, J., und Halban, J. Die Topographie des weiblichen Ureters bei normalen und abnormen Verhältnissen. Monatsschr. f. Geb. u. Gyn. Bd. XV. — Dieselben. Topographie des weiblichen Ureters mit besonderer Berücksichtigung der pathologischen Zustände und der gynäkologischen Operationen. (Atlas.) Wien 1901. —

Die anatomisch-physiologische Betrachtung des Bindegewebes im menschlichen Körper als eines besonderen, in verschiedenen Formen auftretenden Systems ist von Bichat eingeführt worden, der zuerst im Beginn des 19. Jahrhunderts in seiner Anatomie générale ein eigenes Kapitel dem „Tissu cellulaire pelvien“ gewidmet hat. Schon er kannte den Zusammenhang dieses Beckenbindegewebes mit dem Bindegewebe des übrigen Körpers, vor allem dem retro- und präperitonealen, sowie dem der unteren Extremitäten. Er hat auch schon richtig den physiologischen Zweck erkannt, der in der Regulierung der Raumverhältnisse zwischen den in ihrer Ausdehnung zu verschiedenen Zeiten so sehr

differierenden Organen, Blase, Uterus und Rektum besteht, sowie in der Erhaltung der gegenseitigen Lage dieser Organe zu einander. Er kannte nicht nur die Möglichkeit der leichten Verbreitung pathologischer Ergüsse, Urin, Eiter, Ödem usw. in den weiten lockeren Maschen dieses Gewebes, sondern er studierte auch experimentell die Wege, auf denen diese Ausbreitung vor sich gehen könnte, indem er von den unteren Extremitäten aus das Beckenbindegewebe künstlich mit Luft aufblies. So hat Bichat in den wenigen Seiten, die er speziell dem Beckenbindegewebe widmet, sowohl die physiologische als die pathologische Bedeutung desselben richtig geschildert und für alle späteren Forschungen auf diesem Gebiete den Grundstein gelegt.

In der Folgezeit haben sich dann besonders die Anatomen mit diesem Abschnitt des Körperbindegewebes befaßt, jedoch fehlen in den älteren Lehrbüchern zusammenhängende Darstellungen völlig; nur zerstreut, besonders bei Besprechung der inneren Beckenfascie und des Beckenbauchfelles finden sich stellenweise Angaben über dieses Gebiet.

Von neueren Autoren, die sich speziell mit dem Gegenstande befassen, sind vor allem Luschka und Henke zu nennen. Ersterer hat dem zwischen Diaphragma pelvis und Peritoneum des kleinen Beckens gelegenen Bindegewebe den heute allgemein angenommenen Namen Cavum subperitoneale (subserosum) pelvis gegeben, letzterer hat zuerst genauer den Zusammenhang des Beckenbindegewebes mit der Beckenfascie und seine verschiedenen Übergänge in die Bindegewebslager der angrenzenden Körperteile studiert. Er verwendete dabei die Ödematisierung ganzer Leichen vom Arteriensystem aus mit nachfolgender Gefrierung, wodurch er Bilder erhielt, die den heutigen, mit vollkommeneren Methoden erzeugten, nur wenig nachstehen.

Neuerdings hat Waldeyer in seinem großen Werke „Das Becken" das hauptsächlichste der Lehre über das Beckenbindegewebe zusammengefaßt. Auch von seiten der Gynäkologen und Chirurgen ist dies für sie so wichtige Gebiet eingehend studiert worden. Ich nenne hier vor allem W. A. Freund und A. v. Rosthorn, denen wir vorzügliche Darstellungen des schwierigen Stoffes verdanken.

Entsprechend dem Verhalten der älteren Autoren und vielmehr noch veranlaßt durch klinische Anschauungen und Erfahrungen hat man sich früher meist darauf beschränkt, das Beckenbindegewebe und das Beckenbauchfell gemeinsam zu beschreiben. Es lag dies um so näher, als vor Einführung der neueren Untersuchungsmittel, besonders der Injektionsmethoden eine isolierte Beschreibung des Beckenbindegewebes außerordentlich schwierig war. W. A. Freund und v. Rosthorn sind zuerst für eine Trennung der beiden Materien eingetreten und ich glaube ihnen auf diesem Wege um so eher folgen zu müssen,

als gerade in den letzten Jahren die Fortschritte klinischer Erkenntnis und therapeutischer, vor allem operativer Bestrebungen auch das Beckenbindegewebe für sich allein nicht mehr als einheitliches Ganzes, sondern als den gemeinsamen Stützapparat der verschiedensten in ihm eingeschlossenen Organsysteme zu betrachten gelehrt haben.

Die Ausbreitungsweise entzündlicher Prozesse im Cavum subserosum pelvis war schon seit langem Gegenstand anatomischer Untersuchung und darf als im großen und ganzen abgeschlossen betrachtet werden. Dagegen steht die Frage der Verbreitungsweise maligner Neubildungen, besonders des Uteruscarcinom, zur Zeit noch im Vordergrunde der Diskussion und hat eine Fülle von Arbeiten experimenteller wie klinischer Natur über das Lymphgefäßsystem des Beckens hervorgebracht. Eng daran angeschlossen hat sich das Studium des Verhaltens der Harnorgane, speziell des Ureters, unter normalen und pathologischen Verhältnissen, besonders auch in Bezug auf seine Topographie bei den verschiedenen Verlagerungen seiner Nachbarorgane sowie bei Operationen. Eine dritte Reihe von Einzelarbeiten hat schließlich das Verhalten des Nervensystem zum Studium, sein topographisch-anatomisches, sein physiologisches und sein pathologisches Verhalten. Indem die Physiologie und Pathologie aller dieser einzelnen Komponenten des Beckenbindegewebes in der mannigfaltigsten Weise ineinander übergreifen und voneinander abhängig sind, ergibt sich für den modernen Gynäkologen die Notwendigkeit eines eingehenden Studiums. Es ist sicher nicht zu viel behauptet, wenn W. A. Freund die gesamte Gynäkologie als vom Verhalten des Beckenbindegewebes abhängig erklärt hat.

1. Kapitel.

Definition. Untersuchungsmethoden.

Man versteht unter „Beckenbindegewebe“ denjenigen Teil des gesamten Binde- und Ausfüllungsmaterials des Körpers, der im kleinen Becken gelegen, nach oben vom Beckenbauchfell, nach unten von der inneren Beckenfascie begrenzt wird und die zwischen jenen beiden Häuten gelegenen Organe: Rektum, Uterus und Scheide, Blase mit einem Teil der Ureteren und Harnröhre umfließt.[1])

Indem dieses Bindegewebe aus lockeren Lamellen besteht, in welche nur an gewissen Stellen festere Partieen eingefügt sind, war es einer direkten Darstellung durch die übliche Präparation nicht zugängig, da es, seines natürlichen Haltes an Peritoneum und Fascie

[1]) Man hat sich daran gewöhnt, als Beckenbindegewebe nur das unter dem Peritoneum des kleinen Beckens liegende Zellgewebe zu verstehen, obwohl streng genommen auch das mit ihm direkt zusammenhängende Bindegewebe an den Wänden des großen Beckens als solches bezeichnet werden müßte.

beraubt, in sich zusammensinkt, wohl mit der Grund, weshalb es erst relativ spät in seiner Topographie genauer bekannt geworden ist. Es bedurfte der Anwendung besonderer Methoden, um das hinfällige Gewebe im Zusammenhang mit seinen Nachbarorganen zu einer körperlichen Darstellung zu bringen.

Vorbildlich für die Ausbildung dieser Methoden waren wohl ursprünglich pathologische Vorgänge, bei denen sich Flüssigkeiten der verschiedensten Art (Eiter, Ödem, Blut, Urin) in den Bindegewebsspalten ansammelt. Schon Bichat macht auf diese Aufnahmefähigkeit des Bindegewebes im allgemeinen für solche Ergüsse aufmerksam. Er erwähnt auch zuerst eine allerdings primitive Methode der künstlichen Darstellung der Bindegewebsspalten durch Einblasen von Luft.[1])

Ein weiterer Schritt war dann der, daß man eine Flüssigkeit in das Bindegewebe einspritzte und beobachtete, auf welchem Wege sich dieselbe verbreitete (König), oder daß man die durch Injektion von Wasser ödematisierte Leiche gefrieren ließ (Henke), oder schließlich, daß man von selbst erstarrende Flüssigkeiten (Leimsolution) injizierte (Schlesinger), die man ebenso wie das Eis wieder entfernen konnte, und so die Bindegewebsspalten zur Darstellung brachte. Ein weiterer Schritt war die Zerlegung der injizierten und fixierten Präparate in Schnitte verschiedenster Richtung, an denen man die Ausbreitungswege der Injektionsmassen verfolgen konnte. Diese Verfahren, die besonders von den Anatomen (Henke, Luschka, Braune, Pirogoff u. A.) ausgebildet wurden, finden heutzutage allgemeine Anwendung. Auf dem Gebiete der Gynäkologie speziell haben Henke, König, Schlesinger, später vor allem W. A. Freund, Sellheim, v. Rosthorn diese Methoden benutzt und weiter vervollständigt, teils nur mit Injektion, teils nur mit Schnittzerlegung, teils mit Kombination beider Verfahren. Auf diese Weise ist es gelungen, sehr schöne und anschauliche Präparate herzustellen, ich verweise z. B. auf die Tafeln W. A. Freunds, den Sellheimschen Atlas sowie die v. Rosthornschen Bilder. Auch ich selbst habe zum Studium der Verbreitungsweise von Flüssigkeiten mich der Kombination von Injektion und Schnittzerlegung mit Vorteil bedienen können.[2])

Schwieriger und komplizierter gestalteten sich die Versuche, das ausgebreitete Netz der Lymphgefäße im Beckenbindegewebe darzustellen. Sappey und Poirier stellten Injektionspräparate mit der

[1]) Dies Verfahren wurde früher von Schlächtern an geschlachteten Tieren angewandt und ist auch heute vielfach noch üblich.

[2]) Naturgemäß kommen bei diesem Verfahren auch die Organe im kleinen Becken sowie Peritoneum, Muskeln, Fascien zu klarer Anschauung, so daß auch über deren gegenseitiges Verhalten die Schnitte die besten Aufschlüsse zu geben geeignet sind.

Quecksilbermethode her, die durch Abbildung in vielen Lehr- und Handbüchern allgemein bekannt geworden sind. Neuerdings hat Gerota ein Verfahren angegeben, mit dem man viel genauer als mit der Quecksilber-Methode auch die feinsten Lymphgefäße farbig injizieren kann (cf. Abschnitt Lymphgefäßsystem). Ihm ist in Bezug auf die Lymphgefäße des Beckens vor allem Bruhns gefolgt, ferner neuerdings Peiser, Polano, Kroemer u. A. (Vgl. auch Waldeyer, Das Becken.)

Das Studium der Blutgefäße sowie der Ureteren und ihres Verlaufes unter normalen und pathologischen Verhältnissen wird dagegen nach wie vor am besten an gut injizierten Präparaten auf rein präparatorischem Wege betrieben werden. (Vgl. Tandler und Halban.)

Außerordentlichen Schwierigkeiten begegneten von jeher die Versuche einer exakten Darstellung der nervösen Apparate im Beckenbindegewebe des Weibes. Ein Blick auf die Abbildungen Frankenhäusers sowie die in den Atlanten von Toldt und Spalteholz enthaltenen Tafeln (letztere beiden übrigens vom männlichen Becken) zeigen, wie ungeheuer verwickelt und schwer präparierbar hier die einzelnen Fasern sind. Frankenhäusers Bilder sind daher auch heute noch als die besten makroskopischen Darstellungen der Beckennerven beim Weibe anzusehen. Eine andere Methode wendete Pissemski an, indem er das Bindegewebe durch 5% Lösungen von Argentum nitricum aufhellte und so die Nerven und Ganglien ohne Präparation sichtbar machte. Doch liefern die so gewonnenen Präparate bei weitem nicht so instruktive Bilder, wie sie uns Frankenhäuser gegeben hat.

Da dieser selbst aber zugesteht, daß die feinsten Nervenverzweigungen, besonders an der Vagina, auf präparatorischem Wege nicht darstellbar sind, so haben Knüpffer, Hashimoto, ich (nach vielfachen vergeblichen Versuchen einer Präparation) u. A. zur Ergänzung die mikroskopische Serienschnittmethode angewendet. Durch Kombination dieser beiden Verfahren ist es gelungen, im großen und ganzen Klarheit in die verwickelten Innervationsbahnen des weiblichen Genitalapparates zu bringen, während physiologische (Reizungs- und Durchschneidungs-)Experimente an Tieren (Rein u. A.) bisher zu eindeutigen Resultaten nicht geführt haben (cf. auch unten, Abschnitt: Nerven des Beckenbindegewebes).

Aus der bisherigen Darstellung geht zur Genüge hervor, wie mühevoller Arbeit es bedurft hat, um unsere Kenntnisse auf dem schwierigen Gebiete des Beckenbindegewebes auf einigermaßen sichere Grundlagen zu stellen. Aber auch eine noch so genaue und ins

Einzelne gehende Darstellung kann so wenig wie die instruktivsten Abbildungen eine eigene Anschauung an hinreichendem anatomischem Material ersetzen. Vor allem dem Operateur, der sich an die modernen eingreifenden Operationen im kleinen Becken wagt (Ausräumung des Beckenbindegewebes bei Carcinom, Operationen an den Ureteren usw.), muß ein sorgfältiges Studium dieses schwierigen Gebietes geradezu zur Pflicht gemacht werden.

2. Kapitel.

Begrenzungen des Beckenbindegewebes.

(Hierzu Tafel I u. II.)

A. Muskulöser Beckenboden.

Das weibliche Becken wird nach unten hin abgeschlossen durch eine Gruppe von Muskeln, die in zwei große Abschnitte geteilt werden können: das Diaphragma pelvis rectale und urogenitale.

Ersteres wird gebildet durch den von beiden Seitenwänden des kleinen Beckens her trichterförmig nach der Beckenmitte sich senkenden M. levator ani, der in der Mitte zusammenstoßend, an seinem tiefsten Punkte einen Schlitz offen läßt, durch den das Rektum verläuft. Nach hinten ergänzt der Musculus coccygeus beiderseits am Steißbein entspringend und entlang dem Lig. sacro-spinosum zum Arcus tendineus m. levatoris ani verlaufend, die Platte des Diaphragma pelvis rectale.

Die hintersten Bündel des M. levator ani stoßen hinter dem Rektum zusammen in dem Ligamentum ano-coccygeum, ein Teil seiner Fasern senkt sich vorn zwischen Mastdarm und Scheide nach abwärts, um im Centrum tendineum des Dammes zu enden. Die vordersten Bündel endlich (m. pubo-coccygeus) verlaufen nach vorn zum Os pubis und fassen dabei die Vagina in ihrem oberen Drittel zwischen sich. Ein direkter Übergang von Fasern des Levator ani an die Vagina findet jedoch dabei nicht statt, vielmehr steht die Vagina nur durch lockeres Bindegewebe mit dem Muskel in Verbindung. Vorn entspringt, wie schon erwähnt, der M. levator ani (pubo-coccygeus) beiderseits an der Symphysis ossis pubis, seitlich dagegen nicht am knöchernen Becken selbst, sondern an einer über dem oberen Teil des M. obturator internus verlaufenden Linie, dem Arcus tendineus levatoris ani, der nach hinten auch den M. piriformis überbrückt, von der Spina ischiadica zum Kreuzbein hinüber. Vor diesem Diaphragma pelvis rectale ist im Rahmen des Arcus pubis zwischen Symphyse und Schamsitzbeinästen das Trigonum urogenitale ausgespannt, welches mit dem Urogenitalschlauch in feste Verbindung tritt, während dieser durch den vorderen Längsspalt des M. levator ani hindurchgeht, ohne sich direkt mit diesem Muskel zu verbinden (vgl. oben).

Das Trigonum urogenitale des Weibes besteht in der Hauptsache aus dem M. trigoni urogenitalis (Waldeyer), der, zwischen zwei Fascienblättern (einem oberflächlichen hautwärts, und einem tiefen peritonealwärts) gelegen, Harnröhre und Scheide umfließt und mit seinen Fasern direkt an sie herantritt.

Die obere Fascie des M. transversus perinei profundus verschmilzt hinter der Symphyse beiderseits mit der unteren Fascie des Levator ani, während die untere Fascie des Trigonum urogenitale im Centrum perineale tendineum mit der Fascia perinei, Fascia musc. sphinct. ani und Fascia pelvis visceralis zusammenfließt (Waldeyer).

B. Peritoneum.

Bildet so dieses System von Muskeln des Beckenbodens (Diaphragma pelvis) mit den es überkleidenden Fascien (Fascia endopelvina) die Begrenzung des Beckenbindegewebes nach unten, so ist die obere Abgrenzung gegeben durch den Überzug des Bauchfelles, wie er sich im kleinen Becken darstellt (vgl. Fig. 1).

Ist auch die Oberfläche des Diaphragma pelvis durchaus nicht horizontal, sondern verläuft sie mehr oder weniger stark geneigt an den Seiten nach der Mitte und unten, so sind doch die Unterschiede ihres Höhenverlaufes nicht im entferntesten zu vergleichen mit denen des Peritoneum. Eine weitere große Differenz zwischen dem Verhalten dieser beiden Begrenzungsflächen des Beckenbindegewebes liegt darin, daß das Diaphragma pelvis eine nur geringe Fähigkeit besitzt, sich zu bewegen und seine Lage zu ändern, während dem Bauchfell infolge seines vielfach nur sehr lockeren Zusammenhanges mit den Organen, die es überzieht, ein viel weiterer Spielraum zur Bewegung verstattet ist. Es hat so die Fähigkeit, sich unter gegebenen Bedingungen bald weit vom Diaphragma pelvis zu entfernen, bald sich ihm auf geringe Entfernung zu nähern. Diese Beweglichkeit und Anpassungsfähigkeit an das Verhalten der Umgebung gehört zu den in physiologischer wie pathologischer Hinsicht wichtigsten Eigenschaften des Beckenbauchfelles (verschiedene Füllungszustände der Hohlorgane, Gravidität, pathologische Ergüsse). Sie fehlt nur an einigen Stellen, wo das Peritoneum fest auf seiner Unterlage fixiert ist. Solche fixe Flächen sind vor allem der Fundus vesicae, sodann der Uterus, auf welchem es vorn von der Mitte ab über den Fundus und auf der ganzen Rückfläche bis fast zur Höhe des hinteren Scheidengewölbes fest aufsitzt. Locker fixiert ist es dagegen an der vorderen Bauchwand und der Vorderwand der Blase, sowie auf den vorderen, seitlichen und hinteren Partien des Beckens, bis es endlich auf dem vorderen Umfang des Rektum wieder eine festere Verbindung eingeht.

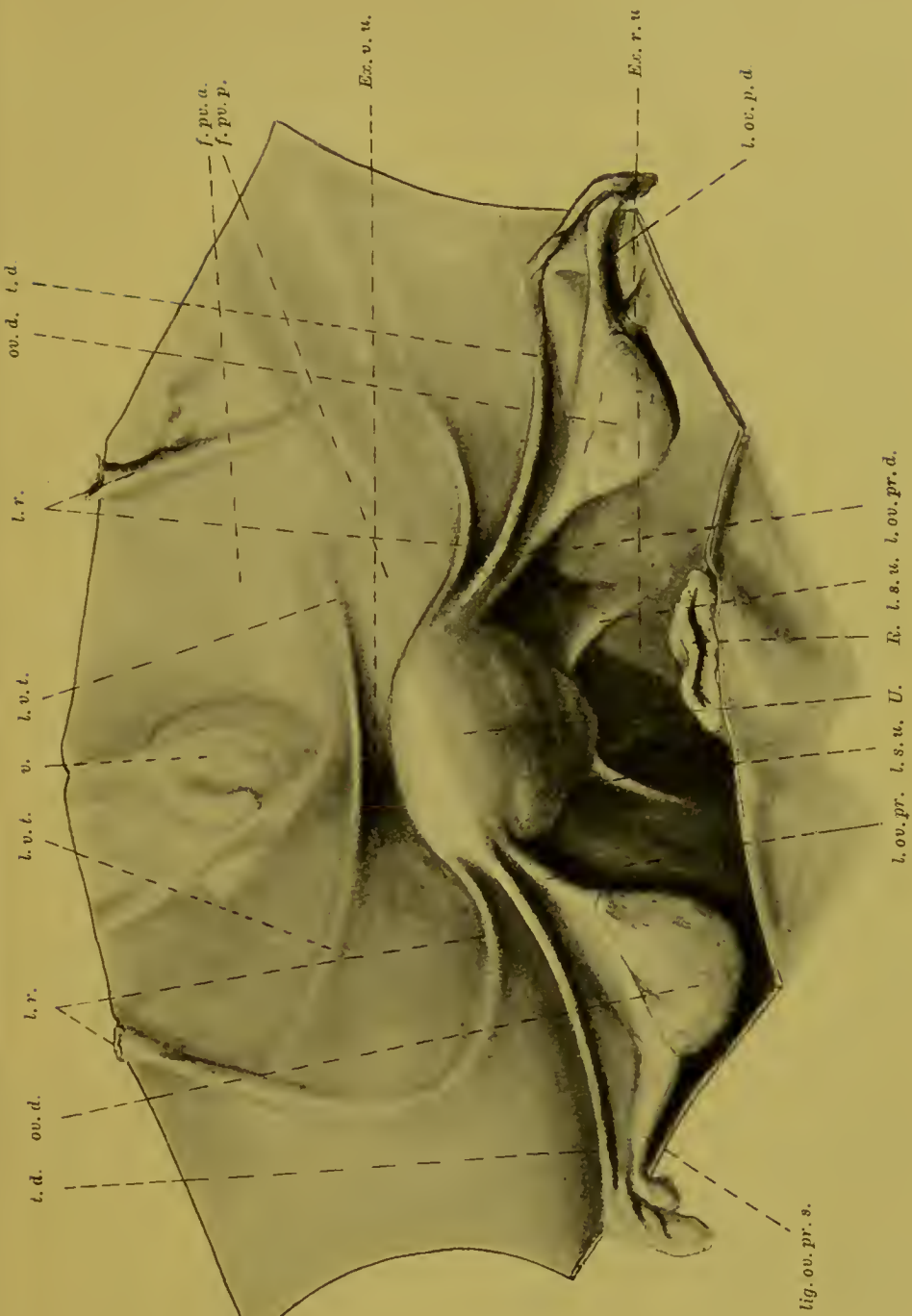

Fig. 1.

Ein Blick in das weibliche Becken von oben bei leerer Blase und leerem Rektum. *U* Uterus; *R* Rektum; *V* Vesica urinaria; *Exc. v. u.* Excavatio vesico-uterina; *Exc. r. u.* Excavatio recto-uterina; *l. v. t.* lig. vesicae transversum; *l. r.* lig. rotundum; *l. ov. p. s.* lig. ovarico-pelvicum sin.; *l. ov. p. d.* lig. ovarico-pelvicum dextr.; *l. ov. pr. s.* lig. ovarii propr. sin.; *l. ov. pr. d.* lig. ovarii propr. dextr.; *l. s. u.* ligg. sacro-uterina; *Ov. s.* Ovarium sin.; *Ov. d.* Ovarium dextr.; *t. s.* Tuba sin.; *t. d.* Tuba dextr.; *f. pv. a.* fossa paravesicalis ant.; *f. pv. p.* fossa paravesicalis post.

Indem das Peritoneum vorn von der Blase in die Plica vesico-uterina hinab, dann hinauf über den Fundus uteri in der Mitte, die Ligg. lata zu beiden Seiten, dann wieder hinab in das Cavum Douglasii steigt, um sich schließlich wieder am Rektum und an der hinteren Beckenwand hinauf zu erheben, teilt es mit dem unter ihm liegenden Bindegewebe und dem Uterus das weibliche Becken wie durch eine mächtige quere Scheidewand in zwei tiefe Gruben, vorn: die Plica vesico-uterina in der Mitte, und die Fossae paravesicales laterales zu beiden Seiten; hinten: Cavum Douglasii in der Mitte und Fossae pararectales seitlich bildend.

Sieht man nach Herausnahme der Darmschlingen von oben in das kleine Becken hinein (vgl. Fig. 1), so erkennt man an günstigen Präparaten zunächst die das Becken in eine vordere und hintere Grube teilende quere Scheidewand, bestehend aus dem Uterus mit den sich seitlich anschließenden Ligg. lata. In der vorderen Abteilung sind dann zunächst bemerkenswert einige im Bereich der Blase meist deutlich sichtbare Bauchfellfalten.

1. Eine von der Mitte des Blasenscheitels nach dem Nabel hin verlaufende Bauchfellfalte, das Ligamentum vesico-umbilicale medium, der Rest des obliterierten Urachus.

2. Zwei quer über die Hinterwand der Blase verlaufende Falten, die Plicae vesicales transversae (vgl. Fig. 1).

3. Nach vorn von diesen Plicae vesicales transversae verläuft jederseits von der Seite der Blase konvergierend nach der Mitte der vorderen Bauchwand das Ligamentum umbilicale laterale, der Rest der obliterierten Nabelarterie.

Durch die Plicae vesicales transversae wird der vordere Beckenraum jederseits wieder in eine vordere und hintere Grube geteilt, die Fossa paravesicalis anterior und posterior.

In der Fossa paravesicalis posterior steigt beiderseits das Bauchfell an der queren Scheidewand, dem Ligamentum latum, in die Höhe, ebenso wie in der Mitte aus der Plica vesico-uterina zur Höhe des Fundus uteri. Die hintere Begrenzung der Fossae paravesicalis posteriores bildet jederseits das Ligamentum rotundum uteri, Lig. teres (vgl. Fig. 1).

Dieses entspringt beiderseits vorn seitlich am Fundus uteri, aber noch etwas unterhalb von dessen höchster Erhebung und auch der des Ligamentum latum, und verläuft in flachem nach vorn konkavem Bogen seitlich nach dem inneren Leistenring, wobei es über das Ligamentum vesico-umbilicale laterale hinwegzieht (vgl. Fig. 1).

An der Rückseite des Ligamentum rotundum findet sich sodann wieder eine kleine Vertiefung, in die sich das Peritoneum etwas hineinsenkt, um dann sofort zu der höchsten Erhebung des Ligamentum latum, der die Tube überkleidenden Falte, hinaufzusteigen. Von dort

fällt dann das Bauchfell steil hinab in der Mitte hinter dem Uterus zur Plica recto-uterina (Douglasii), seitlich zu den Fossae pararectales. Auf der Rückfläche der queren Scheidewand wird dieser glatte Abfall nur noch in der Mitte am Uterus unterbrochen, wo, an der hinteren seitlichen Kante, etwas tiefer aber als vorne, das Ligamentum rotundum, das Lig. ovarii proprium abgeht, um nach nur kurzem Verlauf in den proximalen Pol des Ovarium einzutreten (cf. Fig. 5, 6).

Etwas komplizierter gestaltet sich der Verlauf des Beckenbauchfelles in den seitlichen Partien, welche die Tube überziehen, und von ihr sowie vom distalen Pol des Ovarium nach der Beckenwand verlaufen.

Die Tube und mit ihr der peritoneale Überzug, Mesosalpinx, verläuft nicht ununterbrochen gerade bis zur seitlichen Beckenwand, sondern sie schlägt sich in ihrem isthmischen Teil im Bogen nach hinten um, indem sie sich mit ihrem Fimbrienende über das Ovarium legt. Vom Fimbrienende aus zu dem distalen Pol des letzteren Organes zieht sich eine Bauchfellduplikatur, in welcher die Fimbria ovarica verläuft, das Ligamentum infundibulo-ovaricum (A. Martin). Letzteres geht am Tubenpul direkt über in das Lig. ovarico-pelvicum (genito-enterium) (Clado, Durand, A. Martin), eine kräftige Bauchfellduplikatur, die sich nach der Gegend der articulatio sacroiliaca hin wendet (vgl. Fig. 1).

Auf ihrem Wege kreuzt sie die Iliacalgefäße und den Ureter etwas unterhalb der Linea innominata und verliert sich links im Mesenterium des S. romanum, rechts geht sie in vielen Fällen fast ohne Unterbrechung in das Mesenteriolum des Prozessus vermiformis über (Grohé: Lig. appendiculo-ovaricum), auf diese Weise wichtige Beziehungen, namentlich hinsichtlich pathologischer Zustände, zwischen diesen Organen anknüpfend.

Das Ovarium selbst liegt in einer flachen Nische des Beckenbauchfelles, der sogenannten Fossa ovarica, dem hinteren Abschnitt der Fossa obturatoria, die nach vorn und unten vom Lig. rotundum, nach hinten vom Ureter, nach vorn durch die Arteria umbilicalis begrenzt wird und bei geeigneten nicht zu fetten Becken sichtbar ist. (Waldeyer.)

Es darf nicht unerwähnt bleiben, daß bezüglich des Bandapparates des Eierstocks und der Tube die Ansichten der Autoren auseinandergehen.

Nach Henle führt vom Tubenpol des Ovarium nicht eine Bauchfellduplikatur direkt zur Beckenwand, sondern erstreckt sich zwischen dieser und Infundibulum tubae, das Lig. infundibulo-pelvicum, während das Ovarium erst an letztere angeheftet ist, und dieser Darstellung folgt auch heute noch eine große Anzahl der Autoren.

Waldeyer[1]) nennt dies Band, das den Tubenpol des Ovarium am Becken befestigt und das er mit dem Lig. infundibulo-pelvicum Henles identifiziert, Lig. suspensorium ovarii. „Es macht den Eindruck, als ob die vasa ovarica resp. das Ligamentum suspensorium ovarii gerade auf die Tubenschleife zustreben."

A. Martin konnte seinerseits die Angaben Clados und Durands bestätigen, nach denen in der Tat ein Ligamentum ovarico-pelvicum in oben beschriebenem Sinne existiert (vgl. Fig. 1).

Der ganze, eben in seinen etwas komplizierten Verhältnissen beschriebene Abschnitt des Beckenbauchfells, der vorn vom Lig. rotundum, hinten vom Lig. ovarico-pelvicum begrenzt wird, ist von Waldeyer treffend mit dem Namen der Fossa parauterina belegt worden.

Nach hinten von ihm schließen sich noch an die beiden Fossae pararectales, beiderseits vom Rektum an der Vorderfläche des Kreuzbeins gelegen und nach der Mitte hin bis zu den Ligg. sacrouterina reichend, welche als kräftige, von der Gegend der Cervix uteri in flachem, nach der Mitte konkavem Bogen nach hinten verlaufende Bänder gabelförmig das Rektum umspannen und die Plica recto-uterina (das Cavum Douglasii) zwischen sich einschließen, den tiefsten Punkt im Becken sowohl bei aufrechter als in liegender Stellung der Frau.

In diesem, den Beckenboden überkleidenden Bauchfellüberzug findet sich nur an zwei Stellen eine Lücke, indem beide Ovarien nicht vom Peritoneum überkleidet sind. Dieses schneidet vielmehr am Hilus in der Farre-Waldeyerschen Linie scharf ab, während der größte Teil des Organes nur vom Keimepithel überzogen ist.

Es sei hier noch darauf hingewiesen, daß für das anatomische Verhalten des Peritonealüberzugs im kleinen Becken nicht immer die geschilderten Verhältnisse maßgebend sind.

In der Fötalzeit und auch noch beim neugeborenen Mädchen reicht das Cavum Douglasii bis tief herab unter den höchsten Punkt des hinteren Scheidengewölbes (s. Tafel II Fig. 1). Erst mit dem weiteren Wachstum des Individuum rückt er allmählich höher, um beim geschlechtsreifen Weibe seinen normalen Stand etwa 1 cm oberhalb des hinteren Fornix vaginae zu erreichen (s. Tafel I Fig. 1).

Nicht immer aber tritt diese Änderung bei der erwachsenen Frau ein, sondern es bleibt, wie W. A. Freund und Sellheim wiederholt betont haben, in einer nicht unbeträchtlichen Anzahl von Fällen auch im späteren Leben ein dem embryonalen entsprechender Zustand bestehen, was die genannten Autoren sicher mit Recht als Infantilismus gedeutet haben. Daß auch pathologische Verhältnisse, besonders Erschlaffungszustände im Beckenbindegewebe, die zu Prolaps des Uterus

[1]) Waldeyer, Das Becken. S. 518.

und der Scheide geführt haben, einen derartigen Tiefstand der Douglasschen Tasche hervorbringen können, sei hier nur erwähnt. Es ist besonders für den Operateur wichtig, dieser Möglichkeit stets eingedenk zu sein, um unbeabsichtigte Eröffnungen der Plica recto-uterina bei Operationen zu vermeiden.

Entsprechend diesen so verschiedenen Abständen des Beckenbauchfelles oben und des Diaphragma pelvis unten muß auch das Beckenbindegewebe sich in ganz verschiedener Ausdehnung in den einzelnen Beckenabschnitten zwischen diesen beiden Begrenzungen vorfinden. Außerdem aber muß seine Mächtigkeit naturgemäß beeinflußt werden durch die eingelagerten Hohlorgane, Blase, Uterus und Rektum. W. A. Freund hat sieben typische Schnittführungen angegeben, die zum Teil in den Abbildungen zu diesem Abschnitt nach eigenen Präparaten aus der Greifswalder Klinik wiedergegeben werden.

1. Medianer Sagittalschnitt (Tafel I). Er zeigt, da hier die eingelagerten Hohlorgane in ihrer größten Ausdehnung getroffen sind, das Beckenbindegewebe in seiner geringsten Mächtigkeit. Die einzelnen Abschnitte, in verschiedenen Farben gehalten, zeigen deutlich die schmalen Zonen des Zellstoffes, der die Organe in loser, eine gewisse Beweglichkeit gegeneinander gestattender Verbindung hält.

Derselbe Schnitt durch das Becken eines neugeborenen Mädchens (Tafel II, Fig. 1) zeigt außerdem gewisse infantile Abweichungen in dem topographischen Verhalten des Peritoneum, auf die schon oben (s. S. 12) aufmerksam gemacht worden ist.

2. Lateraler Sagittalschnitt (Taf. B Fig. 4), ziemlich dicht am Rande des Uterus. Dieser Schnitt zeigt,[1]) (ebenso wie Fig. 6) die breite und hohe Masse des Beckenbindegewebes, die in der Mitte, d. h. an den Seiten des Uterus, das eigentliche Parametrium bildet. Nach vorne und hinten geht dieser Teil des Beckenbindegewebes in die Zellgewebsmassen vorn neben Blase (Paracystium) und hinten neben dem Rektum (Paraproctium) über. Nach unten wird es von der konkav nach oben verlaufenden Fascia pelvis interna abgegrenzt.

Die von Freund besonders hervorgehobene Partie strafferen Bindegewebes in der Mitte dieses Schnittes ist nur an künstlich ödematisierten Präparaten deutlich zu erkennen und deshalb hier nicht unterscheidbar.

3. Horizontalschnitt durch die Mitte der Symphyse und die Verbindung zwischen II. und III. Sakralwirbel (Taf. II Fig. 2).

---

[1]) Der hier abgebildete Schnitt liegt etwas mehr seitlich, als der von W. A. Freund beschriebene, sodaß hier die Scheide und die Blase nicht mehr getroffen werden.

4. Horizontalschnitt durch den oberen Rand der Symphyse und die Mitte des II. Sakralwirbels (Taf. II Fig. 3).

Tafel I.

Medianer Sagittalschnitt durch ein weibliches Becken.

Der Schnitt deckt das Beckenbindegewebe in seiner geringsten Mächtigkeit zwischen Blase, Uterus, Rektum und dem Becken auf. Er zeigt außerdem den eigenartigen Verlauf des Peritoneum über die genannten Organe.

Ve Vesica urinaria; *Ur* Ureter; *U* Uterus; *Va* Vagina; *R* Rektum; *A* Anus; *I.* Prävesicales Bindegewebe (blau); *II.* Bindegewebe im Septum vesico-vaginale (violett); *III.* Bindegewebe der Douglasfalte (grün); *IV.* Bindegewebe im Septum recto-vaginale (rot); *V.* Retrorektales Bindegewebe (gelb).

Tafel II.

Fig. 1.

Medianer Sagittalschnitt durch das Becken eines neugeborenen Mädchens.

Der Schnitt zeigt außerdem gut das Verhältnis von Cervix und Corpus uteri beim kindlichen Uterus, ferner das tiefe Herabreichen der Excavatio recto-uterina bis unter das hintere Scheidengewölbe im Gegensatz zum Erwachsenen (vgl. Tafel 1).

U Uterus; *Ve* Vesica urinaria; *R* Rektum; *Va* Vagina; *Ur* Urethra; *A* Anus; *Exc. r. u.* Excavatio recto-uterina; Prävesikales Bindegewebe (braun); Bindegewebe im Septum vesico-vaginale (grün); Bindegewebe im Septum recto-vaginale (gelb); Retrorektales Bindegewebe (blau).

Fig. 2.

Horizontalschnitt durch das Becken eines neugeborenen Mädchens in Höhe des unteren Symphysenrandes und der Verbindung zwischen II. und III. Kreuzbeinwirbels.

Das Beckenbindegewebe ist gelb gezeichnet. Man erkennt besonders deutlich den Zusammenhang mit dem übrigen Bindegewebe nach hinten durch das foramen ischiadicum, nach vorn durch das foramen obturatorium.

U Uterus; *Ve* Vesica urinaria; *Ur* Ureter; *R* Rektum; *Exc. r. u.* Excavatio recto-uterina.

Fig. 3.

Frontalschnitt durch das Becken eines neugeborenen Mädchens, durch die Mitte der Hüftgelenkpfannen gelegt.

Das Beckenbingegewebe ist gelb gezeichnet. Man sieht die große Ausdehnung im hintersten Abschnitt an der linea innominata bis hinunter zum Beckenboden (Levator ani).

U Uterus; *Va* Vagina; *Ur* Ureter; *R* Rektum; *M. L. A.* Muscul. levator ani; *F. p. i.* Fascia pelvis interna.

Auf beiden Schnitten sieht man gut die größere Anhäufung des Bindegewebes in den seitlichen Partien des Beckens. Die Hohlorgane, Blase, Uterus und Rektum sind in der Mitte nur von schmalen Zügen von Bindegewebe umflossen, entsprechend den schon auf Tafel I dargestellten Verhältnissen. Auf Taf. A Fig. 4 kommt deutlich das verschiedene Verhalten des Lig. latum in seinen seitlichen und mittleren Teilen zum Ausdruck. Seitlich eine breite Masse von Zellgewebe, mehr nach der Mitte hin nur die beiden Peritonealblätter mit ganz spärlichen Bindegewebslamellen zwischen sich. Dicht am Uterus wieder eine Verbreiterung.

5. Medianer Frontalschnitt (Tafel II, Fig. 3).

Der Schnitt stammt vom Becken eines neugeborenen Mädchens. Er stellt in übersichtlicher Weise die Höhenausdehnung des Beckenbindegewebes vom Lig. ovarico-pelvicum oben bis zur tiefsten Stelle am unteren Ende des M. levator ani, der von der Fascia pelvis in-

Taf. A.

Fig. 2.

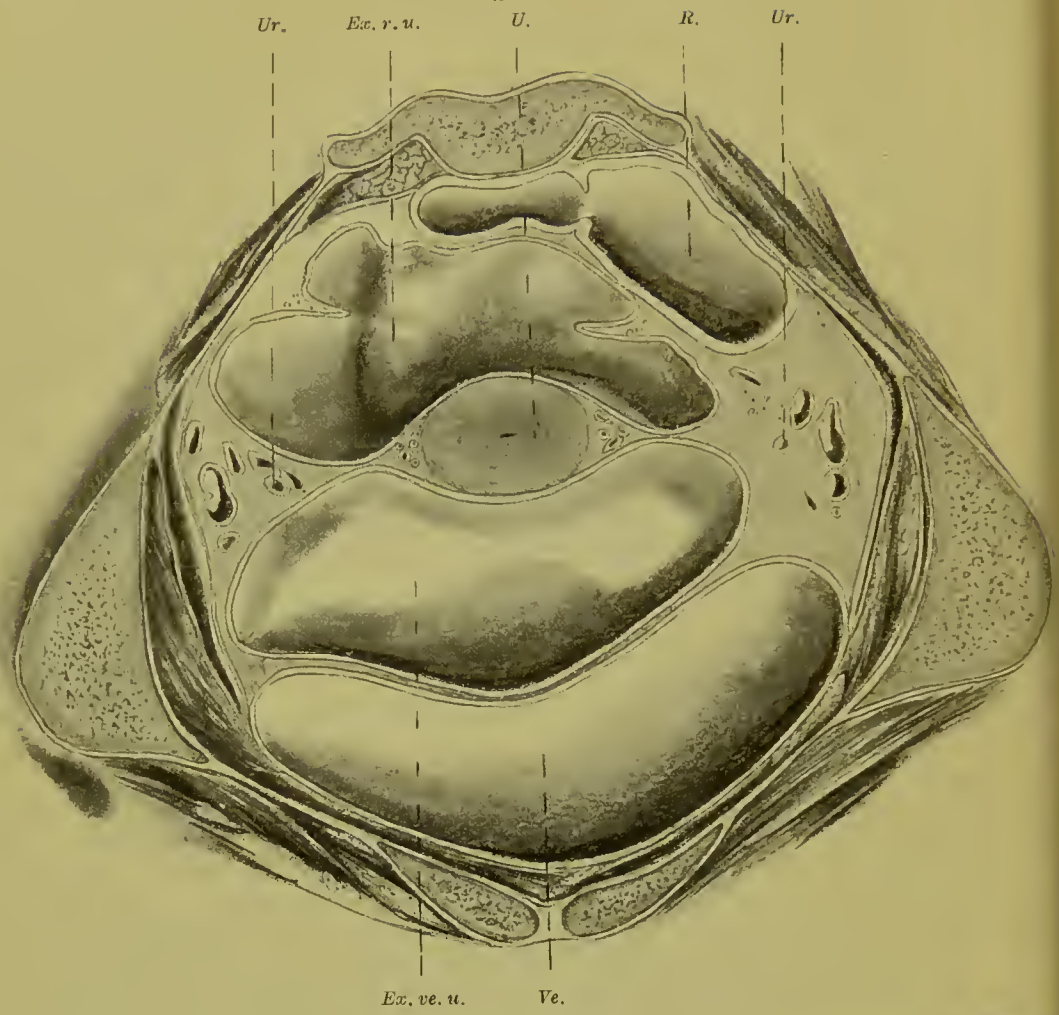

Fig. 4.

Fig. 3.

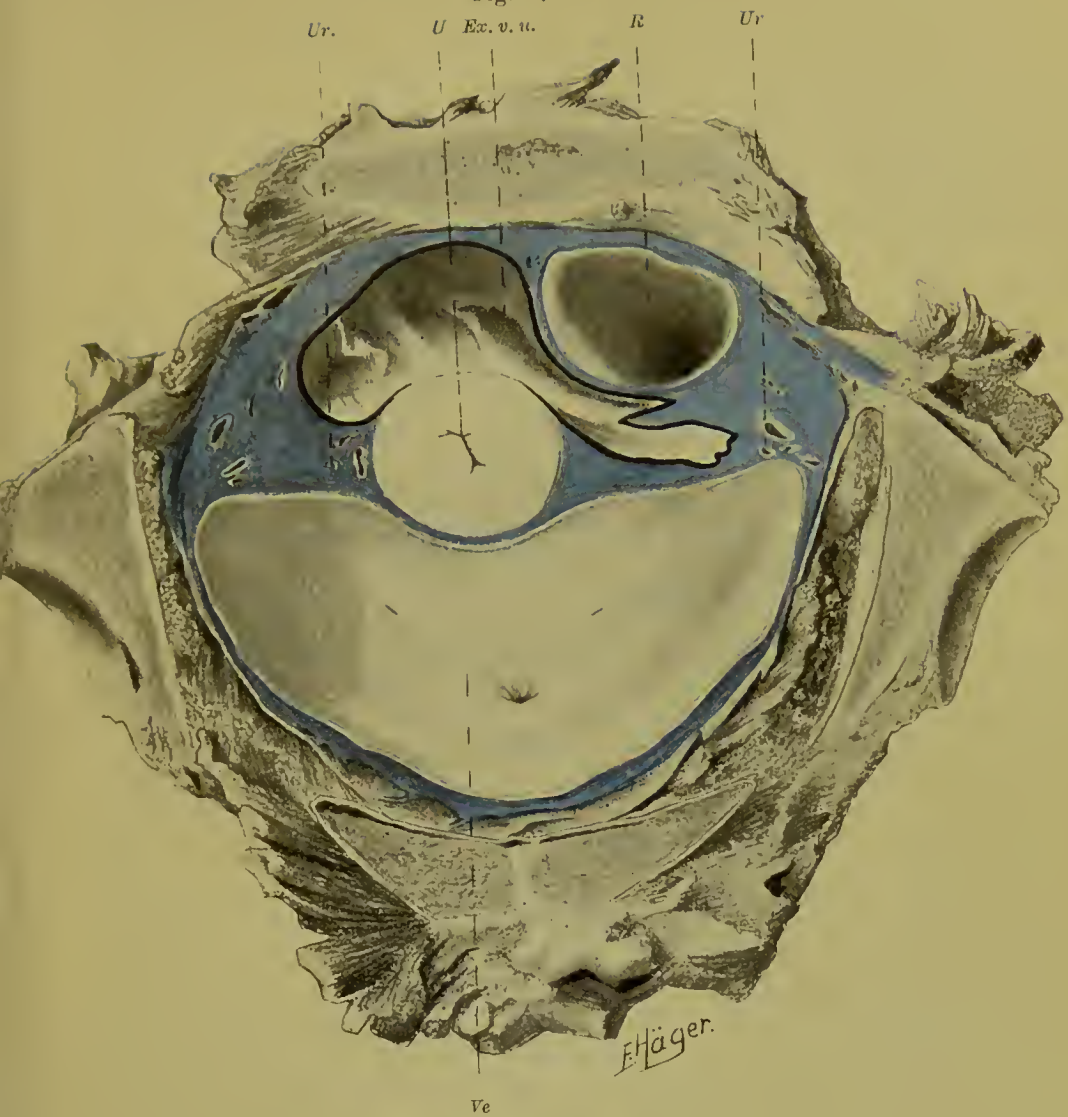

Fig. 2.

Horizontalschnitt durch das weibliche Becken in Höhe des oberen Symphysenrandes und des II. Sakralwirbels.

Der Schnitt zeigt die Ausbreitung des Beckenbindegewebes zwischen Blase, Uterus, Rektum und Beckenwand.

U Uterus; *Ve* Vesica urinaria; *R* Rektum; *Ex. ve. u.* Excavatio vesico-uterina; *Ex. r. u.* Excavatio recto-uterina; *Ur.* Ureter.

Fig. 3.

Horizontalschnitt durch das weibliche Becken in Höhe des unteren Symphysenrandes und der Verbindung vom III. zum IV. Kreuzbeinwirbel.

U Uterus; *Ve* Vesica urinaria; *R* Rektum; *Exc. r. u.* Excavatio recto-uterina; *Ur* Ureter.

Fig. 4.

Sagittalschnitt durch ein weibliches Becken etwas lateral von der seitlichen Uteruskante.

Der Schnitt deckt die massigste Ausbreitung des Beckenbindegewebes von vorn nach hinten auf. Man erkennt die Durchschnitte der einzelnen Ligamente an der Blase und dem Uterus, ferner die der Uteringefäße und des Ureters.

U Uterus; *V* Vesica urinaria; *l. v. l.* lig. vesicae laterale; *l. r.* lig. rotundum; *t* Tube; *Ov* Ovarium; *P* Peritoneum; *Ur* Ureter; *f. p. i.* Fascia pelvis interna

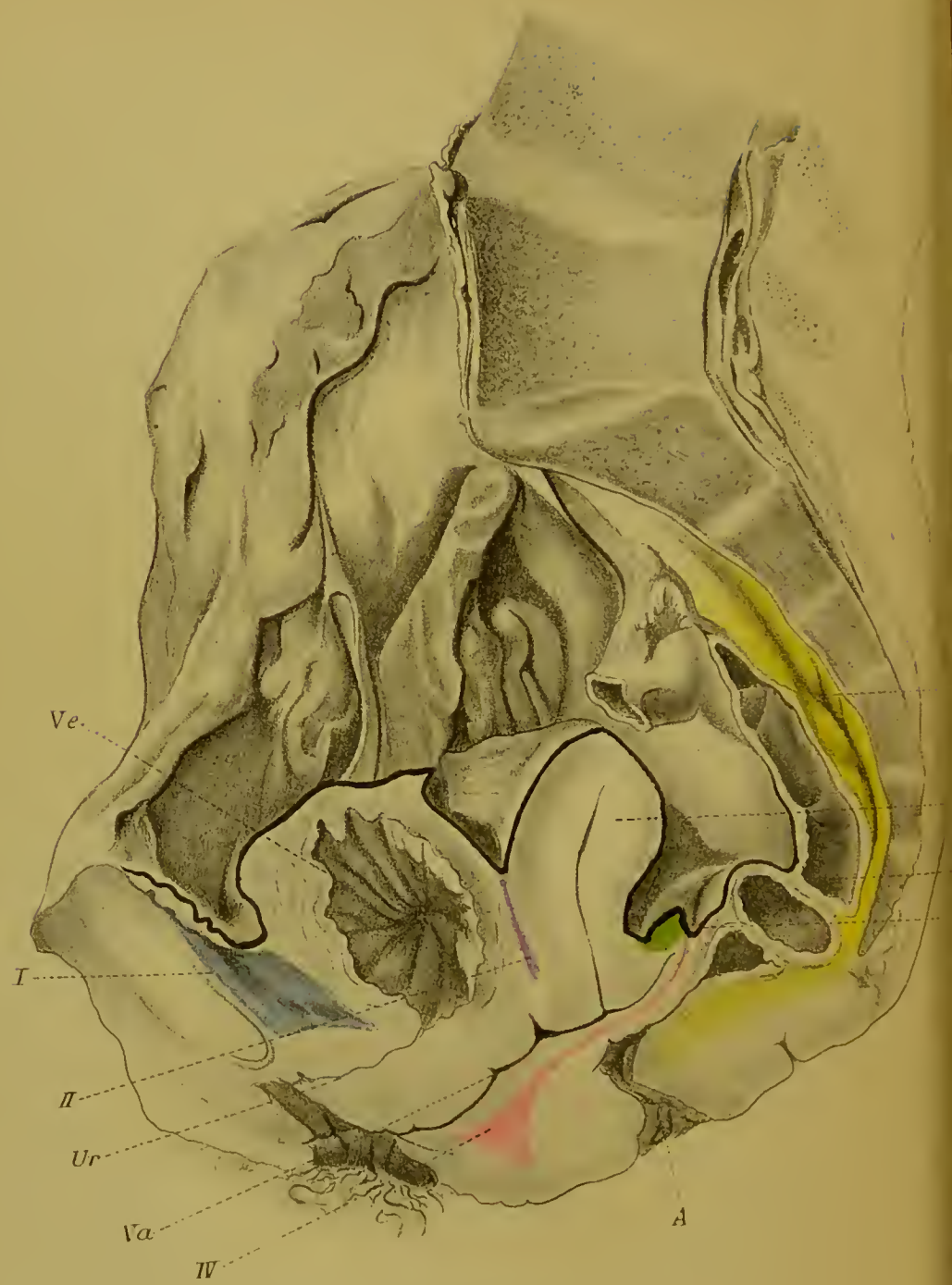

Jung.

Verlag von

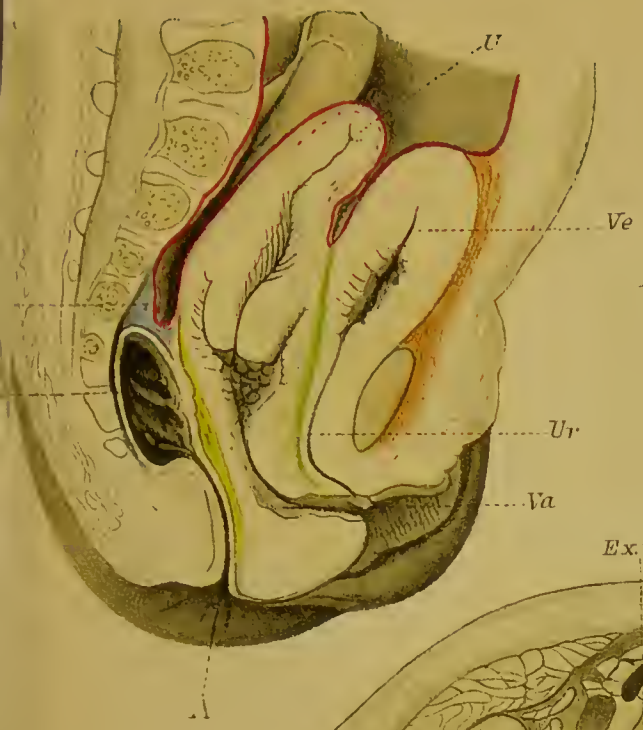

Fig. 1

Fig. 2

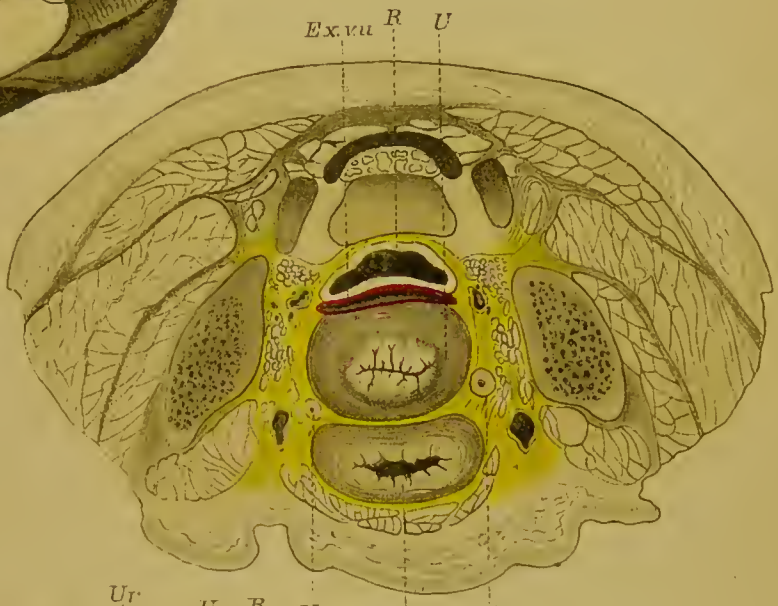

Fig. 3.

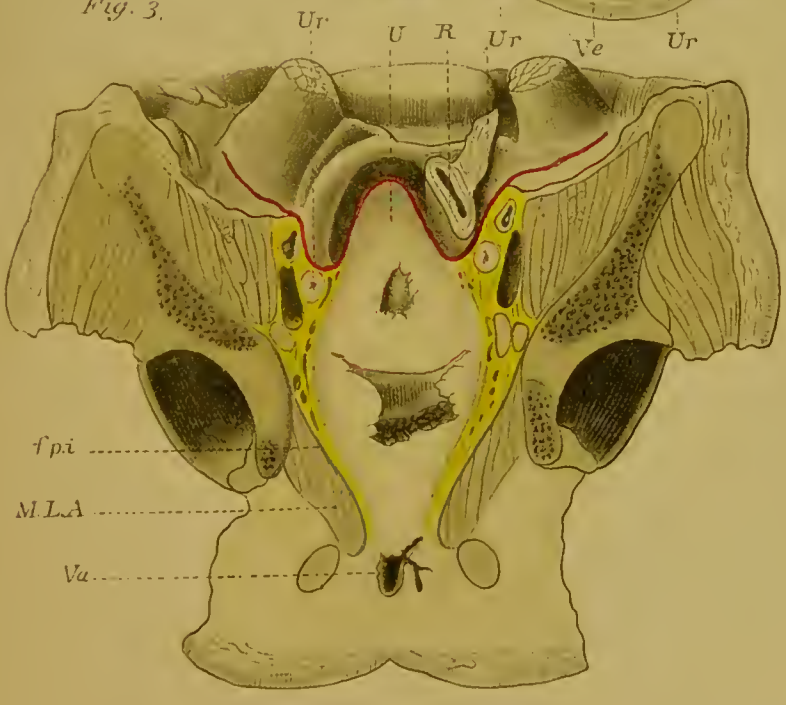

L. J. Thomas, Lith. Inst., Berlin S. 53.

Berlin NW 6

terna überzogen ist, dar. Die Differenzierung dieses Muskels vom M. obturator internus ist allerdings auf diesem infantilen Becken noch nicht ausgesprochen (s. auch unten unter Beckenfascien).[1])

3. Kapitel.

Differenzierung des Beckenbindegewebes.

Die Betrachtung und Synthese der vorbeschriebenen Schnitte ist wohl geeignet, eine gute Vorstellung von der Verbreitung des Bindegewebes im kleinen Becken zu geben. Sie ist aber nicht, oder doch nur unvollkommen im stande, eine Differenzierung der verschiedenen Gattungen des Zellgewebes in diesem Gebiet zu ermöglichen. Und doch bestehen große und wichtige Unterschiede hierin. W. A. Freund hat, wie schon oben angedeutet, auf seinen Horizontalschnitten eine eigentümliche Sternfigur beobachten können, die er als Verdichtungszone bezeichnet und in ihrer Topographie genau beschreibt. Diese Sternfigur ist jedoch nur an günstigen Objekten und bei künstlicher Ödematisierung des Gewebes einigermaßen gut zu erkennen. Um sich einen Begriff von den verschiedenen Arten des Zellgewebes im Becken zu machen, muß die Methode der anatomischen Präparation zu Hilfe genommen werden. Mit ihr gelingt es, folgendes zu unterscheiden.

I. Fascien: Als solche sind zu nennen:

a) Die Fascia pelvis parietalis, welche die Muskeln des Beckenbodens auf ihrer oberen Fläche überzieht und an den zwischen diesen Muskeln nach außen führenden Lücken röhrenförmige Fortsätze nach außen hin aussendet.

b) Die Fascia pelvis visceralis, welche an der tiefsten Stelle des Beckenbodens sich an die Fascia pelvis parietalis ansetzt (Umschlagsstelle, Arcus tendineus Fasciae pelvis internae) und die den muskulösen Beckenboden durchbrechenden Hohlorgane eine Strecke weit nach aufwärts einscheidet (nur stellenweise präparierbar).

c), d), e) Die Fascia obturatoria, Fascia perinei superficialis, Fascia pelvis externa.

(Die beiden ersteren werden später noch speziell behandelt werden.)

II. Das adventitielle Bindegewebe der einzelnen Beckenorgane (Parametrium, Paracystium, Paraproktium, Parakolpium W. A. Freunds), welches in teils dickerer, teils verschwindend dünner Schicht der Oberfläche angelagert ist und an vielen Stellen als An-

[1]) Die anderen von W. A. Freund noch angegebenen Schnitte, Horizontalschnitte in den höheren Partien des kleinen Beckens und lateraler Sagittalschnitt etwa in der Mitte zwischen seitlicher Uteruskante und Beckenwand, habe ich hier nicht wiedergegeben, da sie nichts besonders charakteristisches bieten.

heftungsmittel für das Peritoneum dient. Je nachdem die Bindegewebsschichte an den einzelnen Organabschnitten stärker oder schwächer ist, besteht eine größere oder geringere Verschieblichkeit des Bauchfelles gegen die Organoberfläche. So ist, wie schon früher beschrieben, die Bindegewebslage auf dem Blasenfundus, auf dem Uterus und an der Vorderfläche des Rektum eine so dünne, daß das Peritoneum hier fest aufgeheftet erscheint. Anderwärts wieder läßt es sich leicht abziehen und ist dort die verbindende Zellgewebslage mächtiger. Doch ist zu bemerken, daß dieses Bindegewebe an den meisten Stellen nicht isoliert darstellbar ist.

III. Die bindegewebige Scheide der Blut- und Lymphgefäße und der nervösen Apparate sowie des Ureters, welche im Cavum subserosum pelvis liegen.

Diese Bindegewebsscheiden begleiten die Gefäße und Nerven von ihrem Ausgangspunkte in den größeren Stämmen bis zu ihren feinsten Verzweigungen in die Organe hinein und tragen so zu deren Aufbau wesentlich mit bei. Das wichtigste derartige Lager findet sich zu beiden Seiten des Uterus in der Basis der Ligg. lata, der sog. Pars cardinalis lig. lati (Kocks). Auch diese Bindegewebsscheiden lassen sich jedoch isoliert nicht darstellen.

IV. Dasjenige Bindegewebe, welches ohne nähere Beziehungen zu einem Organ oder einem Organsystem lediglich als Füllmaterial für die Lücken zwischen diesen dient und welches je nach dem derzeitigen Füllungszustand der betreffenden Hohlräume und dem Ernährungszustand der Trägerin erheblichen Schwankungen in seiner Ausdehnung unterworfen ist. (Verschiedener Fettgehalt, usw.)

v. Rosthorn gibt in Veits Handbuch der Gynäkologie eine etwas andere Einteilung, in dem er die Fascia visceralis und andere dünne Septa, welche das Beckenbindegewebe in einzelne Abschnitte trennen, als besondere Gruppe anführt. Ich habe absichtlich die Fascia visceralis zu den übrigen Fascien hinzugerechnet, da sich so eine einfachere Einteilung ergibt. Inwieweit das Beckenbindegewebe sonst noch von festen konstant nachweisbaren Septen durchzogen wird, die es in einzelne, von einander getrennte Abteilungen („Logen", v. Rosthorn a. a. O.) einteilen, dürfte noch näher zu untersuchen sein. Zum Schlusse dieses Abschnittes sei jedoch noch einmal darauf hingewiesen, daß die oben im einzelnen aufgeführten verschiedenen Arten des Bindegewebes sich nicht getrennt von einander darstellen lassen, abgesehen von den Fascien, die an günstigen Objekten wenigstens zum Teil präpariert werden können, besonders da, wo sie die Muskeln als deckendes Blatt überziehen. Es ist aber unmöglich, die Gefäße und Nervenscheiden, das adventitielle Bindegewebe der Organe und das Füllmaterial je für sich gesondert darzustellen. Sie gehen alle mehr oder weniger unvermittelt in einander über. Inwieweit es möglich war, durch andere

Untersuchungsmethoden, insbesondere durch das Injektionsverfahren einzelne Abschnitte im Beckenbindegewebe gesondert darzustellen, soll zunächst erörtert werden.

A. Das Cavum subserosum pelvis in seinen einzelnen Abteilungen.

Während die älteren Autoren, hauptsächlich die Anatomen, das subseröse Bindegewebe im Becken als ein Ganzes, ohne merkbare Unterschiede in seinen einzelnen Teilen aufzufassen gelehrt hatten, sind die Bestrebungen der neueren Untersucher darauf gerichtet gewesen, auch hier eine Gliederung in einzelne, wohl von einander zu trennende Abschnitte nachzuweisen. W. A. Freund ist auf diesem Wege vorangegangen und hat zuerst gezeigt, daß auch das Cavum subserosum pelvis, ebenso wie das Cavum peritoneale durch den Uterus und die Ligg. lata in eine vordere und hintere Abteilung getrennt wird. Als Scheidewand bezeichnet er die von ihm dargestellte Masse derberen Bindegewebes, welche seitlich von Scheide und Uterus sich auf breiter Basis von der Fascia pelvis interna aus erhebt und, sich den Seitenkanten des Uterus dicht anschließend (Lig. cardinale Kocks), nach oben hin bis zwischen die Blätter der Ala vespertilionis allmählich sich verdünnend, hinaufragt. Durch seine Schnittmethode und ein Wachsmodell hat er diese Scheidewand klar zur Anschauung bringen können.

Trotzdem läßt sich eine Übersicht über die Raumverhältnisse im Becken durch Schnitte allein nicht gut erzielen. Besonders zur Entscheidung der Frage, ob es im Beckenbindegewebe noch andere Septa und durch sie abgegrenzte Nischen gibt (cf. v. Rosthorn a. a. O. S. 10, 4), ist es unumgänglich notwendig, auch das Injektionsverfahren zu Hilfe zu nehmen. Als modernen Anforderungen genügend kann nur die Injektion mit solchen Flüssigkeiten bezeichnet werden, welche bald erstarren und dann keine Veränderung ihrer Form mehr annehmen. Ich sehe daher von den Versuchen Koenigs und Henkes hier ab, die sich auf die Injektion von Wasser beschränkten und dessen Verbreitungsweg beobachteten resp. die Leichen gefrieren ließen. In Betracht kommen nur die Versuche Schlesingers, von Rosthorns und unsere eigenen. Sie wurden sämtlich mit schnell erstarrenden Leimsolutionen vorgenommen und bieten deshalb einigermaßen gleichartige Verhältnisse, was für den Vergleich der Resultate von Wichtigkeit ist.[1])

[1]) Diese Versuche wurden ursprünglich unternommen, um die Verbreitungswege pathologischer Ergüsse im Becken zu studieren. Daß dies nicht angeht und daß für pathologische Ergüsse ganz andere Bedingungen vorherrschen, habe

Schlesinger ist bei der Injektion dünner Teichmannscher Masse zu folgenden Resultaten gelangt:

1. Injektion in die vordere Lamelle des lateralen Abschnittes des Fledermausflügels. Ausbreitung zwischen den Blättern der ala vespertilionis, besonders gegen das abdominale Tubenende hin. Sodann drängt die Injektionsmasse seitwärts die Blätter des breiten Mutterbandes auseinander, um alsbald an die Linea innominata heranzutreten. Von da aus Weiterverbreitung zum Teil nach vorn gegen die laterale Hälfte des Lig. Poupartii, zum Teil nach oben auf die Darmbeinschaufel und entlang dem Colon.

2. Injektion seitlich an der Grenze von Cervix und Corpus uteri durch das hintere Blatt des Lig. latum. Dabei wird zuerst die Basis des Lig. latum infiltriert, dann geht die Masse nach dem Mesorectum und von da auf die Fossa iliaca, von wo aus sie den unter Nr. 1 angegebenen Weg weiter verfolgt.

3. Injektion durch die vordere Platte des Lig. latum seitlich an der Grenze zwischen Collum und Corpus uteri. Infiltration zuerst vorn zwischen Uterus und Blase. Dann hebt die Masse das Lig. rotundum in die Höhe und verfolgt endlich den Weg wie in 1 und 2.

4. Injektion in der Mitte der Plica vesico-uterina (von der Bauchhöhle aus). Infiltration nach beiden Seiten entlang dem Lig. rotundum.

5. Injektion im seitlichen Scheidengewölbe dicht an der Portio. Infiltration zuerst seitlich und vorn neben der Blase, dann in der Basis des Lig. latum und zwischen Blase und Uterus hinüber nach der anderen Seite.

6. Injektion im vorderen Scheidengewölbe. Abhebung der hinteren Blasenwand, Ausbreitung in transversaler Richtung nach beiden Seiten.

7. Injektion im hinteren Scheidengewölbe. Ausbreitung zwischen Rektum und Vagina nach vorn, auch zum Teil bis hinter das Rektum.

Bezüglich der Versuche 1—3 stimmen sowohl von Rosthorns als auch meine Ergebnisse mit denen Schlesingers überein dahin, daß:

1. bei Injektion im oberen Abschnitt die tieferen Partien des Lig. latum frei bleiben, bei Injektion ins hintere Blatt an einer tieferen Stelle die Injektionsmasse nicht in den vorderen Beckenraum eintritt.

2. bei Injektion in die vordere Platte des Lig. lat. die Masse sich nur nach vorn und seitlich verbreitet. Hier habe ich selbst ein etwas anderes Resultat insofern zu verzeichnen, als es mir gelungen ist, bei

ich in meiner Arbeit (Beitr. z. Geb. u. Gyn. Bd. IV) „Zur Anatomie und Topographie des Beckenbindegewebes“ nachzuweisen versucht. Immerhin waren aber diese Untersuchungen nicht verloren, da sie unsere Anschauungen über das normale Verhalten des Beckenbindegewebes in hervorragendem Maße zu klären geeignet waren.

dieser Versuchsanordnung die Injektionsmasse sowohl vorne vor dem Uterus vorbei auf die andere Seite hinüberzutreiben, als ich ferner bei einem derartigen Versuch die Masse durch die ganze Basis des Lig. latum bis nach hinten zum Lig. ovaricopelvicum habe hinübertreten sehen.

Ferner habe ich in einem Versuch entsprechend Nr. 6 bei Schlesinger die Injektionsmasse beiderseits an der Seitenkante des Uterus Halt machen sehen. Ich glaube wohl, daß in diesem Falle die besonders kräftig ausgebildeten Ligg. utero-vesicalia das weitere Vordringen der Flüssigkeit aufgehalten haben. Im übrigen stimmten meine Resultate bei Injektionen im vorderen und seitlichen Scheidengewölbe mit denen Schlesingers vollkommen überein. v. Rosthorn hat diese Experimente nicht nachgeprüft.

Dagegen hat dieser Autor einen sehr bedeutsamen Versuch gemacht, auf den ich näher eingehen muß.

Bei Injektionsversuchen, bei welchen verschieden gefärbte Teichmannsche Masse gleichzeitig von verschiedenen Punkten aus in das Subserosium des kleinen Beckens injiziert wurde, scheiden sich die subserösen Räume durch dünne Septa ab, welche von der Beckenfascie bis an die Serosa hinaufreichen und damit eine völlige Abgrenzung der in diesen Hohlräumen sich ansammelnden Injektionsmassen schaffen. Das erste Septum steigt von der Basis des Lig. latum derart in die Höhe, daß es sich zum Lig. rotundum analog verhält, wie ein Mesenterium zum Darm. Diese Scheidewand trennt demnach das Subserosium paravesicale vom Subserosium parauterinum. Ebenso findet sich eine Abgrenzung des letzteren gegen das Subserosium pararectale. Diese Wand findet sich unter dem Ligamentum ovarico-pelvicum vor der Articulatio sacro-iliaca und steigt dicht vor dem Ureter in die Höhe. (cf. v. Rosthorn, a. a. O. S. 11 ff.)

v. Rosthorn hat in geistreicher Weise die Entstehung dieser von ihm als konstant angenommenen beiden Septen im Beckenbindegewebe auf entwicklungsgeschichtliche Vorgänge zurückgeführt. Er nimmt an, daß bei dem Vorgange des Descensus ovariorum das Lig. ovarico-pelvicum und Lig. rotundum, die ursprünglich zusammen die Plica vascularis Durands bilden, durch die Verschmelzung der Müllerschen Gänge zum Uterus an der Uteruskante eine Abknickung erfahren und daß auf diese Weise das Lig. ovarico-pelvicum und Lig. rotundum dem Gubernaculum Hunteri beim Manne entsprechen. Er nimmt für beide Komponenten, Lig. ovarico-pelvicum und Lig. rotundum ein gemeinsames Meso an, das dann bei der Abknickung der Bänder ebenfalls eine solche erhält. Inwieweit diese Anschauung auf Richtigkeit beruht, müßte weiteren entwicklungsgeschichtlichen Untersuchungen vorbehalten bleiben.

Danach unterscheidet von Rosthorn drei Räume im Beckenbindegewebe:

1. Subserosium paravesicale,
2. „ parauterinum,
3. „ pararectale.

Eine ähnliche, wenn auch nicht ganz entsprechende Einteilung geben Snégireff und Gubaroff.

Diese haben konstant nur die Scheidewand entsprechend dem Lig. rotundum gefunden und bezeichnen den davorliegenden, dem Subserosium paravesicale v. Rosthorns entsprechenden Raum als Compartiment antérieur. Die weiter hinten, unter dem Ligamentum ovarico-pelvicum gelegene Scheidewand haben die beiden Autoren nicht konstant nachweisen können, deshalb nehmen sie für den hinteren Abschnitt des Beckenbindegewebes keine gesonderten Räume mehr an, sondern bezeichnen das Subserosium parauterinum und Subserosium pararectale zusammengenommen als Compartiment postérieur. Hervorzuheben ist noch, daß die beiden russischen Autoren ihren Befund einer Scheidewand entsprechend dem Lig. rotundum nur bei Virgines erhoben haben.

Meine eigenen Untersuchungen, die ich genau in der Versuchsanordnung v. Rosthorns ausgeführt habe, haben nun zu etwas anderen Ergebnissen geführt.

Zwar ist an einem der Becken, die ich in meiner Arbeit (a. a. O. S. 22) beschrieben habe, auf der einen Seite ein ganz ähnlicher Befund, wie bei v. Rosthorns Becken. Es sind die Injektionsmassen in einer dem Lig. rotundum entsprechenden Linie zusammengestoßen, auch nach hinten unter dem Lig. ovarico-pelvicum. Aber an demselben Becken ist der Versuch auf der anderen Seite ganz verschieden ausgefallen. Die vorn neben der Blase injizierte blaue Masse hat den ganzen subserösen Raum bis hinter das Lig. ovarico-pelvicum durchdrungen und das Lig. rotundum in die Höhe gehoben, ohne hier den geringsten Widerstand zu finden.

Ebenso habe ich den Versuch gemacht, ins Subserosium paravesicale und pararectale zugleich gelbe resp. blaue Injektionsmasse einzuführen. Hier hätte beim Bestehen von Scheidewänden das Subserosium parauterinum frei bleiben müssen. Es ist aber die ins Subserosium paravesicale injizierte gelbe Masse durch das Subserosium parauterinum bis ins Subserosium pararectale durchgedrungen, ohne irgend eine Barrière zu treffen.

Es erscheint mir nicht angängig, im Rahmen eines Handbuches, das auf Vollständigkeit Anspruch macht, meine eigenen Untersuchungen über die Trennungsblätter der einzelnen subserösen Beckenräume allzusehr in den Vordergrund zu stellen. Deshalb habe ich die Versuche

Schlesingers, von Rosthorns, Snégireffs und Gubaroffs etwas ausführlicher dargestellt, damit sich jeder Leser ein Urteil über diese Verhältnisse zu bilden im stande ist. Ich darf aber wohl meine ganz subjektive Ansicht dahin aussprechen, daß ich nicht an die Konstanz solcher trennenden Scheidewände glauben kann.

Dagegen spricht doch zu sehr die Verschiedenheit der Versuchsresultate der einzelnen Untersucher, ganz abgesehen davon, daß solche Scheidewände doch auch wohl dem Präpariermesser des Anatomen nicht entgangen sein würden. Erwähnt doch Waldeyer in seinem großen Werke nicht das Geringste von diesen Gebilden.

Die Gründe, aus denen eine solche Konstanz der Befunde nicht wahrscheinlich sein dürfte, liegen wohl hauptsächlich in der Verschiedenheit des Materials. Snégireff und Gubaroff haben dies Moment auch wohl in Rechnung gezogen und deshalb ihre Versuche nur an virginellen Becken ausgeführt. Aber auch, wenn man diese Kautelen stets anzuwenden in der Lage wäre, kämen doch noch so viele individuelle Momente in Betracht, daß eine absolute Gleichheit der Versuchsbedingungen kaum zu erzielen sein würde.

Das Bindegewebe des Körpers ist bei den verschiedenen Personen von ganz verschiedener Straffheit und Widerstandsfähigkeit. Fettreichtum, vorausgegangene zahlreiche Geburten, Wochenbettserkrankungen wirken in so mannigfacher Weise auf den Tonus des Zellgewebes gerade im kleinen Becken ein, daß die Widerstandsfähigkeit gegen eindringende Flüssigkeiten eine von Fall zu Fall ganz verschiedene sein muß. Aus diesen Gründen glaube ich, daß die bisher erzielten Resultate von Injektionsversuchen bezüglich der Trennung einzelner „Logen" im Beckenbindegewebe ebensowenig allgemeine Geltung haben können, als für die Verbreitung pathologischer Ergüsse in diesem Gebiet.

Trotzdem aber ist die Einteilung von Rosthorns außerordentlich praktisch für die Orientierung im kleinen Becken und aus vielen Gründen der W. A. Freunds vorzuziehen. Sie soll deshalb auch der weiteren Schilderung der topographischen Verhältnisse als Grundlage dienen.

I. Subserosium paravesicale. Bei der Betrachtung des Beckens von oben wird der diesen Raum überziehende Bauchfellabschnitt nach hinten hin begrenzt von dem Ligamentum rotundum, nach vorn von der Medianlinie, dem Ligamentum vesico-umbilicale (s. Fig. 1). Quer verlaufend ist sichtbar das Ligamentum vesicale-transversum (Waldeyer), durch welches dieser Peritonealabschnitt in die Fossa paravesicalis anterior und posterior geteilt wird. Das Bindegewebe in dem Subserosium paravesicale ist von außerordentlich lockerer Beschaffenheit (Ausfüllungsmaterial, s. o. S. 16, Nr. IV) und geeignet, der sich bei starker Füllung auch seitwärts ausdehnenden Harnblase auszuweichen. Erst mehr nach der Mitte hin findet sich ein derberer Strang von Bindegewebe, der die

Vorderwand der Blase an die Hinterwand der Symphyse beiderseits etwas fester anheftet, Lig. pubo-vesicale. Zwischen diesen beiden Ligamenten liegt gleichfalls lockeres Bindegewebe, welches nach oben hin in das Cavum praeperitoneale Retzii übergeht, jenen Raum vor der Blase und unter den Musculi recti, in welchen die Blase gleichfalls bei stärkerer Füllung hinaufsteigen kann. Je nach dem höheren oder tieferen Stande des Fundus vesicae hebt und senkt sich dann auch das Peritoneum in dieser Gegend über der Symphyse, so bei stärkerer Füllung einen größeren, bei geringerer einen kleineren Teil der Blase überziehend. Vom Cavum praeperitoneale Retzii aus ist die Blase für die operative Eröffnung zugängig, ohne daß dabei das Bauchfell verletzt werden muß (Sectio alta).

II. Subserosium parauterinum. Diese Abteilung des Beckenbindegewebes ist als die bei weitem wichtigste, aber auch für das Verständnis ihres Aufbaues und ihrer Zusammensetzung schwierigste zu betrachten. Sie ist die wichtigste deshalb, weil in ihr die sämtlichen von und zu dem Uterus führenden Blut- und Lymphgefäße, sowie der größte Teil des nervösen Apparates der Genitalien eingebettet sind und weil außerdem in ihr der Ureter in seine engsten Beziehungen zu dem weiblichen Genitalapparat tritt. Dazu enthält es in seinen unteren Partien dasjenige Bindegewebslager, das die Hauptstütze für die Erhaltung des Uterus in seiner normalen Höhenlage im Becken bildet. Ferner spielen sich hier die hauptsächlichsten operativen Eingriffe an den inneren weiblichen Genitalien ab; es ist daher die genaue Kenntnis der Topographie dieser Gegend für den Operateur von der größten Wichtigkeit.

Die Begrenzungen bilden, um dies noch einmal zu wiederholen, vorn das Lig. rotundum bezw. eine von ihm auf die Fascia pelvis interna gefällt gedachte senkrechte Ebene, hinten das Lig. ovarico-pelvicum und Lig. ovarii proprium bezw. eine von diesen auf die Beckenfascie gefällte senkrechte Ebene. Diese beiden Ebenen sind, wie oben geschildert, in manchen, aber nicht in allen Fällen durch eine dünne Bindegewebslamelle markiert (v. Rosthorn).

Der Hauptkörper des im Subserosium parauterinum liegenden Beckenbindegewebes wird gebildet durch eine Masse von sehr straffer Struktur, die sich breit von der Fascia pelvis interna (parietalis) auf dem Levator ani erhebt und nach oben sich verschmälernd bis in die Ala vespertilionis in die Höhe steigt; dadurch entsteht auf Sagittalschnitten durch das Becken eine dachfirstförmige Figur, die W. A. Freund in seinem Atlas auf Tafel VIII in vorzüglicher Weise zur Darstellung gebracht hat. Dieses straffe Gewebe strahlt im oberen Teil des Parametriums, der Ala vespertilionis, in die hier abgehenden Bandapparate aus, nach vorn in das Lig. rotundum uteri, nach hinten

in das Lig. ovarii proprium (s. Figg. 5 u. 6). Aber auch in die tieferen Teile des Subserosium sendet es Ausläufer, sowohl nach vorn in das Subserosium paravesicale, als auch nach hinten in das Subserosium pararectale. Die Ausläufer nach vorn bilden hier die Ligamenta uterovesicalia, nach hinten die Ligamenta sacrouterina. Durch diese mehr in der Tiefe des Beckens gelegenen Ausläufer vorn und hinten bildet sich zusammen mit dem seitlichen Hauptteil jene sternförmige Figur, die W. A. Freund auf Tafel X seines Atlas an einem ödematisierten Becken dargestellt hat. Auch diese Ausläufer, die mit dem Hauptbindegewebskörper des Subserosium parauterinum in direkter Verbindung stehen, machen eine vollkommene Abtrennung dieses Raumes gegen Subserosium paravesicale und parauterinum, wie v. Rosthorn annimmt, zum mindesten nicht wahrscheinlich (cf. Fig. 6).

Fig. 5.
Sagittalschnitt durch das Parametrium direkt an der Uteruskante. Der Schnitt zeigt die starke Gefäßentwicklung in der Höhe der Cervix uteri. Nach oben bildet den höchsten Punkt die Tuhe, nachher erscheint etwas tiefer das Lig. rot., schließlich nach hinten wieder etwas tiefer der Abgang des Lig. ovar. propr.
t Tuhe; *l. r.* lig. rotundum; *l. ov. p.* lig. ovarii propr.; *v* Vagina.

In diesem sehr straffen Bindegewebe verlaufen nun sämtliche Gefäße und Nerven mit ihren Scheiden, welche sich, wie schon oben erwähnt, mit in den Uterus hineinerstrecken. So wird das intermuskuläre Bindegewebe des Uterus mit dem des Ligamentum latum auf das innigste verbunden. (Das nähere hierüber siehe unten in den besonderen Abschnitten: Blutgefäße, Lymphgefäße, Nerven.)

Indem nun der beschriebene straffe Bindegewebskörper besonders in seinem breiten unteren Teil, wo er der Fascie des Levator ani fest aufsitzt, quer durch das Becken ausgespannt ist, und indem in der Mitte als ein integrierender Bestandteil der Uterus mit seiner Cervix fest eingefügt ist, wird die Gebärmutter verhindert, ihrer Schwere und dem Druck der auf ihr lastenden Baucheingeweide folgend, nach abwärts zu sinken. Außerdem wird sie durch die, wenn auch nur in beschränktem Maße, aber doch vorhandene Nachgiebigkeit dieses Bandapparates gegen Torsionen, in den Stand gesetzt, den verschiedenen Füllungsgraden von Blase und Rektum zu folgen und sich

in ihrem oberen Teil bald nach vorn, bald nach hinten zu bewegen, wobei der Drehpunkt in dem beschriebenen straffen Bindegewebskörper liegt. Diese Eigenschaft, gewissermaßen dem Uterus für seine physiologischen Bewegungen im Becken als Angelpunkt zu dienen, hat Kocks mit Recht dazu geführt, diesem Bindegewebskörper den Namen „Pars cardinalis ligamenti lati" zu geben. An dem Aufbau dieses Gewebes beteiligt sich auch in ausgiebigem Maße die Fascia pelvis visceralis (s. u. Fascien).

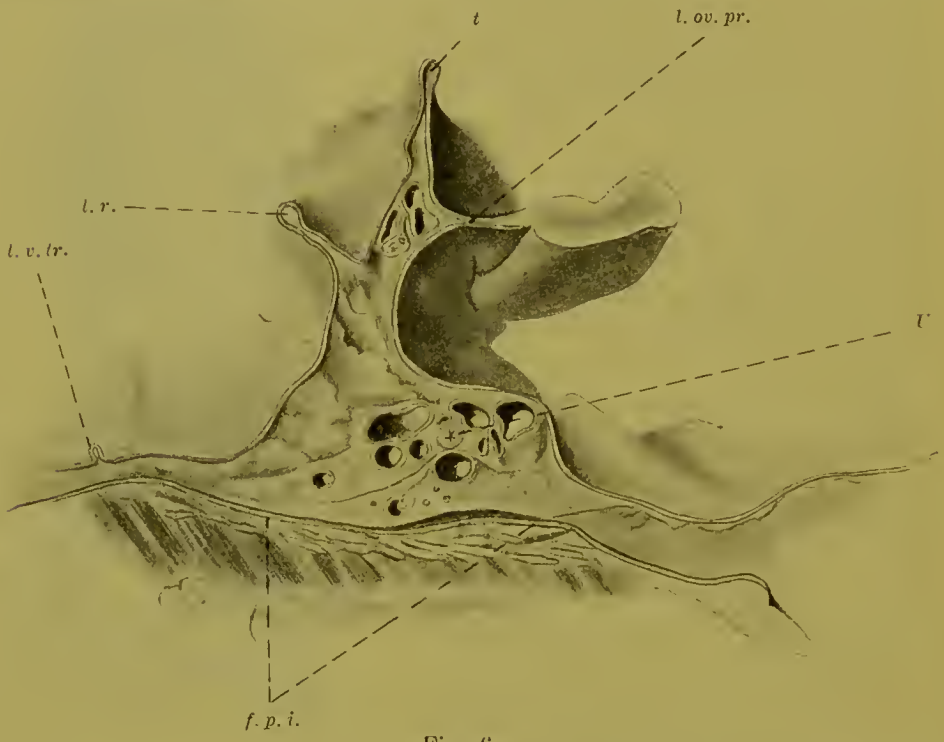

Fig. 6.

Sagittalschnitt durch das Ligamentum latum in der Mitte zwischen Uterus und seitlicher Beckenwand.

Der Schnitt deckt den massigsten Teil des eigentlichen Parametrium mit den Uteringefäßen und dem Ureter auf. Nach vorn und hinten geht das parametrane Bindegewebe in das paracystische und pararektale über; nach oben verjüngt es sich zur Ala vespertilionis. Eine Scheidewand zwischen oberem und unterem Abschnitt ist nicht erkennbar.

Tube; *l. ov. pr.* lig. ovarii proprium; *l. r.* lig. rotundum; *l. v. tr.* lig. vesicae transversum; *f. p. i.* fascia pelvis interna; *U* Ureter.

Das Subserosium parauterinum wird nun aber nicht ganz von diesen straffen Faserzügen ausgefüllt, diese bilden vielmehr nur den Kern der Ausfüllung dieses Beckenraumes. Nach vorn und hinten wird es in seinem unteren Teile umgeben von lockerem, sehr fettreichem Gewebe (Ausfüllungsmaterial, s. S. 16 No. IV, welches durch Lücken im Levator ani mit dem subkutanen Fettbindegewebe des Beckens, insbesondere mit dem des Cavum ischiorectale zusammenhängt). In seinem oberen Teile, zwischen den Peritonealblättern der Ala vespertilionis, wo das Subserosium parauterinum überhaupt nur eine

ganz geringe Mächtigkeit besitzt, ist das straffe Verdichtungsgewebe von ganz zartem weitmaschigem Zellgewebe überzogen, welches lediglich der Anheftung des Peritoneum dient. Hier läßt sich nach Inzision des letzteren das lockere Gewebe leicht zurückstreifen und man kann bei Operationen die obersten Ausläufer des strafferen Bindegewebskernes da, wo sie z. B. als Umhüllung der Spermatikalgefäße sowie als Grundlage der Ligamenta rotunda und Ovariorum propria dienen, leicht isolieren.

Übrigens ist in diesem oberen Teil des Ligamentum latum auch dieser Kern nicht so festgefügt, wie in den tieferen Abschnitten.

Dieses Verhalten hat zu der Frage hingeführt, ob etwa auch der obere Teil des Ligamentum latum (Ala vespertilionis) gegen den unteren (Pars cardinalis) durch eine dünne bindegewebige Lamelle abgeschlossen sei. Bernutz und Goupil sowie Guérin haben diesen Gedanken vertreten, doch sind alle Versuche, eine derartige Scheidewand präparatorisch darzustellen, bisher mißlungen. Sagittalschnitte, wie sie von Rosthorn abbildet und wie ich sie ebenfalls auf Fig. 5 und 6 naturgetreu wiedergebe, zeigen direkt am Uterus nur den von der Vagina aufsteigenden Zug straffen Bindegewebes in der Mitte, mit den zahlreichen Gefäßquerschnitten und der lockeren Schicht lamellösen Zellgewebes außen dicht unter dem Peritoneum. Weiter seitlich, etwa in der Mitte zwischen Uteruskante und Beckenwand ist der straffe Bindegewebszug dünner, dagegen geht er nach unten hin mehr auseinander, entsprechend der breiten Basis, mit der er auf der Fascia pelvis interna aufsitzt. Man erkennt auf beiden Schnitten deutlich die Abgänge des Ligamentum rotundum vorn und des Ligamentum Ovarii proprium hinten, wobei letzteres immer ein kleines Stück höher liegt, als das erstere. Auf meinen Schnitten ist übrigens die Unterscheidung des straffen Bindegewebskernes im Ligamentum latum von den loseren Außenschichten nicht ganz so deutlich sichtbar, wie am frischen Präparat, da die Schnitte von älteren Becken herstammen. Jedenfalls ist aber von einer den oberen vom unteren Abschnitt trennenden Bindegewebslamelle keine Spur zu finden.

Der Gedanke, daß hier eine derartige Trennungsmembran zwischen oberem und unterem Teil vorhanden sein könne, wird übrigens zum Teil auch durch die Injektionsversuche begünstigt. Injiziert man, wie oben (S. 18) geschildert, Leimsolution in den oberen Abschnitt des Ligamentum latum, zwischen die Blätter der Ala vespertilionis, so verbreitet sie sich seitlich zwischen diesen weiter, um bald auf die Darmbeinschaufel überzugehen. Dagegen dringt sie nicht in die tieferen Abschnitte des Ligamentum latum ein.

Dieses Verhalten wurde von Koenig, Schlesinger und v. Rosthorn übereinstimmend beobachtet. Meine eigenen Versuche (a. a. O.

S. 24) führten zu ähnlichen Resultaten, doch lassen sie auch eine andere Deutung zu, als die einer Membran zwischen Ala verspertilionis und Pars cardinalis ligamenti lati. Unter sechs in Betracht kommenden Fällen ist die Pars cardinalis nur zweimal von der Injektionsmasse durchsetzt worden, viermal dagegen wurde sie samt den Gefäßen und dem Ureter verdrängt. Diese Versuche wurden nicht durch Injektion von der Ala vespertilionis aus, sondern teils vom Vorderblatt des Ligamentum latum in der Bauchhöhle, teils aber auch vom Scheidengewölbe aus angestellt. Da auch bei dieser Anordnung meist die Pars cardinalis nicht infiltriert wurde, so glaube ich annehmen zu dürfen, daß der Grund für ihr Freibleiben bei allen Versuchen wohl in der straffen Struktur ihres Gewebes zu suchen ist, und das trifft natürlich auch für Injektionen in die Ala vespertilionis zu. In den wenigen Fällen, in denen doch eine Infiltration erfolgte, mag es sich um besonders schlaffe, durch Geburten stark gedehnte Beckenböden gehandelt haben. Auch hier dürften also wieder individuelle Verhältnisse eine große Rolle spielen. Jedenfalls kann auch ich eine trennende Scheidewand zwischen oberem und unterem Abschnitt des Ligamentum latum, entgegen den Angaben der französischen Autoren, nicht anerkennen.

III. Subserosium pararectale. Dieser Bindegewebsraum erstreckt sich von der Verbindungslinie des Ligamentum ovarico-pelvicum zum Uterus nach hinten um das Rektum herum, vor diesem nach der Mitte hin wieder begrenzt durch das Ligamentum sacro-uterinum; hinter dem Rektum gehen die Räume von beiden Seiten ohne Grenze ineinander über. Erst oberhalb des Promontorium findet sich eine festere Anheftung an die Wirbelsäule.

Nach oben erstreckt sich das Subserosium pararectale bis über das Kreuzbein hinauf, um hier in das prävertebrale Bindegewebe überzugehen, nach abwärts wird es hinten begrenzt durch das Ligamentum anococcygeum resp. die Fascia pelvis interna über dem Musculus coccygeus. In dem Subserosium pararectale verläuft von wichtigeren Gebilden neben den Iliacalgefäßen auch der obere Teil des Ureters in seinem Beckenabschnitt. Außerdem aber ist in das lockere Fettbindegewebe dieses Raumes ein großer Teil des von den Genitalien und vom Rektum abführenden Lymphapparates eingebettet, die sakralen Lymphdrüsen vor allem mit ihren Bahnen (s. Abschnitt: Lymphapparat). Grade der letztere Umstand hat neuerdings das besondere Interesse der Operateure für diesen Abschnitt des Beckenbindegewebes wachgerufen.

Außer diesen drei großen, von uns im Sinne von Rosthorns dargestellten Bindegewebsräumen des Beckens sind nun noch zwei kleinere zu erwähnen, welche in der Mitte vor und hinter dem Cervikalteil des Uterus gelegen sind:

IV. Subserosium praecervicale (s. Tafel I u. II). Damit bezeichnet von Rosthorn den Bindegewebsraum, der vorn von der hinteren Blasenwand, hinten von der Cervix und dem unteren Abschnitt des Corpus uteri, seitlich von den Ligamenta utero-vesicalia begrenzt wird. Bei Injektionsversuchen konnte ich in Übereinstimmung mit v. Rosthorn feststellen, daß dieser Raum gegen das Subserosium paravesicale durch straffere Faserzüge meist abgeschlossen ist. Nur in wenigen Fällen, bei sehr schlaffem Gewebe, drang die Injektionsmasse auch seitlich über diese Grenzen hinaus in den paravesicalen Spaltraum ein oder aber bei Injektion im Subserosium paravesicale der einen Seite quer durch den praecervikalen Raum auf die andere Seite hinüber (Jung).

V. Subserosium retrocervicale. Dieser Raum liegt dicht hinter der Cervix uteri, zwischen dieser und der Vorderwand des Mastdarms. Er wird seitlich begrenzt durch die beiden Ligamenta sacro-uterina, nach oben durch die dicht über der Excavatio recto-uterina (Douglasii) erfolgende festere Anheftung des Bauchfells an die Vorderfläche des Rektum. (S. Tafel I.) Nach abwärts setzt sich dieser Raum ohne nachweisbare Abgrenzung fort in das sogenannte Septum rectovaginale. Dieses ist aber, wie von Rosthorn mit Recht betont, gar kein Septum, sondern ein mit ganz lockerem Zellgewebe angefüllter Raum, der eine weitgehende und leichte Verschiebung der an ihn angrenzenden Hohlorgane je nach ihrem augenblicklichen Füllungszustande gestattet.

Es sei hier nochmals darauf hingewiesen, daß die Abgrenzung dieser subserösen Bindegewebsabschnitte sich weder durch anatomische Präparation noch durch die Injektionsmethode in jedem Falle streng nach den hier beschriebenen Grenzen vollziehen läßt. Vielmehr ist nach unserer Anschauung das ganze Cavum subserosum pelvis als ein einheitlicher durch Bindegewebe verschiedener, teils lockerer, teils straffer Natur angefüllter Raum anzusehen. Je nach Alter, Ernährungszustand und Zahl der vorausgegangenen Geburten ist dies Bindegewebe im Ganzen fester oder lockerer gefügt. Auch die an ganz bestimmten Stellen eingeschalteten Verdichtungszonen schließen sich in ihrer Konsistenz diesem allgemeinen, individuell verschiedenen Verhalten an.

B. Verdichtungszonen.

In der vorhergehenden anatomischen Beschreibung des Beckenbindegewebes sind schon mehrfach solche Abschnitte erwähnt worden, welche sich gegenüber der Hauptmasse durch ihr besonders festes Gefüge auszeichnen und denen W. A. Freund daher den Namen

„Verdichtungszonen“ beigelegt hat. Diese Verdichtungszonen setzen sich aus verschiedenen Gebilden zusammen, welche, wie W. A. Freund beschreibt, sich in der Gegend um die Cervix uteri herum in einer Art von Sternfigur vereinigen.

I. Das straffe Bindegewebe, welches von der Seite des unteren Uterusabschnittes als eigentliches „Parametrium“ oder Ligamentum cardinale (Kocks) horizontal bis zur Beckenwand läuft und im Abschnitt „Subserosium parauterinum“ genauer beschrieben ist.

II. Die von dem Mittelstück dieses Abschnittes beiderseits nach hinten abgehenden festeren Züge, die gabelförmig das Rektum umspannen, die Ligamenta sacro-uterina, schwächer als I, aber doch deutlich sichtbar und präparierbar (s. Fig. 1).

III. Die vom Mittelstück beiderseits nach vorn abzweigenden, zu beiden Seiten der Cervix uteri nach der Blase hinziehenden Ligamenta utero-vesicalia.

Diese letzteren sind am schwächsten konstruiert, lassen sich aber doch bei Individuen mit derbem Bindegewebe, besonders bei Nulliparen, ohne Mühe darstellen, und zwar am besten dadurch, daß man vom Abdomen oder von der Vagina her die Blase vom Uterus abschiebt. Das gelingt in beiden Fällen leicht von der Mitte aus, während beiderseits eine festere Bindegewebsbrücke stehen bleibt, die sich ohne Schere nicht abtrennen läßt und gewöhnlich einen mehr oder weniger kräftigen Ast der Arteria uterina enthält.

IV. Neben diesen in der Tiefe des Beckens liegenden Verdichtungszonen müssen meiner Anschauung nach auch noch die übrigen zu einzelnen Organen in direkte Beziehung tretenden Bänder als solche aufgefaßt werden. Es sind hier zu nennen die Ligamenta rotunda, Ovariorum propria und Ovarico-pelvica.

Die Eigenschaften, welche die unter IV genannten Gebilde mit den Verdichtungszonen nach W. A. Freund und v. Rosthorn gemeinsam haben, sind folgende:

a) Histologische. Alle Verdichtungszonen bestehen aus sehr straffem, derbem, fettlosem Bindegewebe mit Einflechtung besonders reichlicher glatter Muskulatur und elastischer Fascien. Letztere finden sich zwar vereinzelt auch in den übrigen lockeren Teilen des Beckenbindegewebes, besonders reichlich aber in den ligamentären, als Verdichtungszonen bezeichneten Gebilden.

Da sich alle unter No. I bis IV oben bezeichneten Gewebsabschnitte in dieser Beziehung gleich verhalten, so glaube ich sie auch unter die gleiche Kategorie einreihen zu müssen, wobei ich also eine neben dem Gehalt an glatten Muskelfasern nach besonders hervorzuhebende gemeinsame Eigenschaft, den Mangel an Fettgewebe betone.

b) Verhalten gegenüber injizierten Flüssigkeiten. Auch hierin stehen die Verdichtungszonen in unserem Sinne einander gleich, indem sie meistens durch injizierte Leimmassen nicht durchdrungen, sondern einfach zur Seite gedrängt werden. (S. o. S. 25 u. 26.) Das Gewebe ist an diesen Stellen so fest gefügt, daß ein Eindringen von Injektionsflüssigkeit nur ausnahmsweise bei besonders schlaffem Beckenbindegewebe vorkommt. Auch hierin spricht sich aber mit voller Deutlichkeit ein gleiches Verhalten der sämtlichen, unter I bis IV genannten Gebilde aus.

Die früheren Autoren, W. A. Freund und v. Rosthorn, führen diese unter IV bezeichneten Bandapparate unter den Verdichtungszonen nicht auf. Ich glaube aber, daß sie nach dem geschilderten anatomischen Verhalten unbedingt hierzu gerechnet werden müssen.

C. Fascien.

Schon in dem vorhergehenden Abschnitt über die Differenzierung der einzelnen Arten des Bindegewebes im Becken sind die Fascien als besondere Gebilde erwähnt. Bei der Wichtigkeit, welche ihnen für die Begrenzung des Cavum pelvis subserosum einerseits, für die Beziehungen der Organe im kleinen Becken zum Beckenboden andererseits zukommt, bedürfen sie indessen noch einer besonderen Schilderung.

1. Fascia pelvis parietalis.

Die Fascia pelvis parietalis bildet den untersten, im kleinen Becken gelegenen Teil der Fascia endoabdominalis (Waldeyer) und geht nach oben hin ohne markierte Grenze in diese über. Denkt man sich das Peritoneum und das subseröse Bindegewebe aus dem kleinen Becken entfernt, so wird die Oberfläche des muskulösen Diaphragma pelvis, d. h. die Musculi Levator ani, obturator internus, piriformis, Psoas von dieser Fascie überzogen, welche sich über diesen Muskeln in nichts von den übrigen Fascien unterscheidet. Sie ist überall deutlich sicht- und präparierbar. Anders wird dies jedoch an den Stellen, wo die muskulöse Schicht des Beckenbodens fehlt und der Knochen direkt die Wand bildet. Hier ist nach Waldeyer die Fascie so dünn, daß sie nicht mehr isoliert präpariert werden kann, sondern direkt in das Periost übergeht, so z. B. an der Hinterwand der Symphyse und der Vorderwand des Kreuzbeins. An denjenigen Stellen, wo der muskulöse Beckenboden durch die Lücken für die Gefäße und Nerven durchbrochen wird, geht die Fascia pelvis parietalis durch diese Lücken röhrenförmig nach außen, indem sie die durchtretenden Gefäße und Nerven begleitet und sich in deren adventitiellem Gewebe verliert.

Etwas komplizierter ist das Verhältnis der Fascien der einzelnen, den Beckenboden bildenden Muskeln zu einander.

Soweit an der seitlichen Beckenwand der M. obturator. internus frei zu Tage liegt, bildet seine oberflächliche Fascie zugleich die Fascia pelvis parietalis. Diese setzt sich aber auf dem M. obturator internus auch noch dann weiter fort, wenn der Muskel nicht mehr die seitliche Begrenzung des Cavum subserosum pelvis bildet, sondern in dieser Eigenschaft von dem ihn nach innen überlagernden M. levator ani abgelöst wird. Es liegt dann die Fascia musc. obturatorii interni

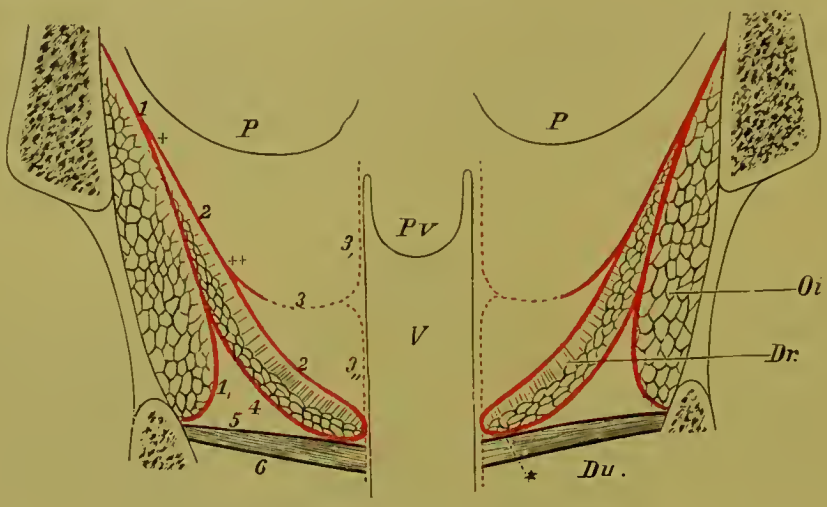

Fig. 7.

Schema der Beckenfascien, speziell zur Darstellung des Verhältnisses der Fascia visceralis auf einem idealen Frontalschnitte durch den vorderen Beckenabschnitt, beide Diaphragmen gleichzeitig treffend.

Nach Rosthorn in Veits Handbuch.

P Peritoneum; *Pv* Portio vaginalis; *V* Vagina; *Oi* M. obtur. int.; *Dr* Diaphragma pelvis rectale; *Du* Diaphragma pelvis urogenitale; *1* Fascia obturatoria, oberer Abschnitt; *1*$_1$ Fascia obturat., unter dem Diaphragma gelegener Abschnitt; *2* Fascia diaphragmatica sup.; *3* Fascia visceralis; *3*$_1$ aufsteigender Teil; *3*$_{11}$ absteigender Teil; *5* obere, *6* untere fascielle Bekleidung des Diaphragma urogenitale; † Ursprung des M. levator ani und seiner oberen fasciellen Bekleidung von der Fascia obturatoria; †† Arcus tendineus, entlang welchem die Fascia visceralis abzweigt von der Fascia diaphragmatica sup.; * Jene Partie, an welcher die untere fascielle Bekleidung des Diaphragma rectale mit der oberen fasciellen Bekleidung des Diaphragma urogenitale zusammenfällt.

unter dem Levator ani und ist vom Becken aus nicht mehr sichtbar. Es bildet dann die obere Fascie des letzteren Muskels die Fascia pelvis parietalis. Sie geht in einer deutlich sichtbaren Linie, dem Arcus tendineus M. levatoris ani von der Fascie des M. obturator internus ab, so daß also im oberen Teil des Beckens die Fascie des Obturator, im unteren, unterhalb des Arcus tendineus M. Levatoris ani gelegenen Teil die Fascie des M. levator ani die Fascia pelvis parietalis bildet.

Die beigegebene Abbildung von Rosthorns aus Veits Handbuch veranschaulicht klar diese für die Vorstellung nicht ganz leichten Verhältnisse. Ganz ebenso liegen die Dinge nach Waldeyer im hinteren

Abschnitt des Beckens, wo an Stelle des M. obturator internus der M. piriformis tritt, in dessen Fascie die Fascia pelvis parietalis übergeht. Es wird hier der M. piriformis ebenfalls so wie vorn der Obturator internus von dem Ansatz der Fascia pelvis parietalis am Kreuzbein überbrückt (Waldeyer).

2. Fascia pelvis visceralis.

Die Fascia pelvis parietalis steht zu den Organen des kleinen Beckens in festen Beziehungen durch ein zweites Fasciensystem, das aus ihr hervorgeht und direkt in das adventitielle Gewebe der Beckenorgane übergeht. Es ist dies die Fascia pelvis visceralis.

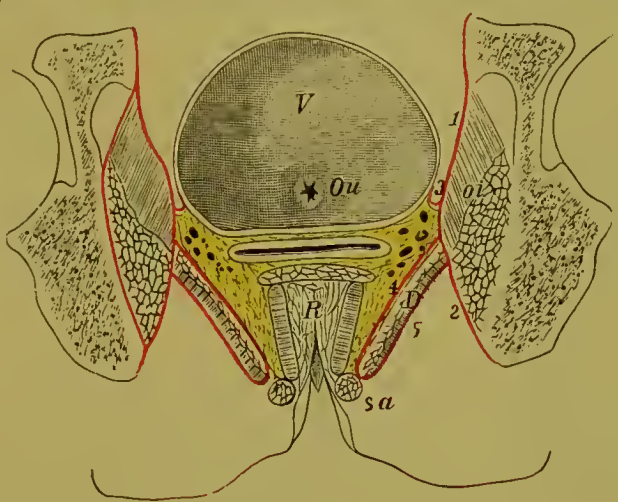

Fig. 8.

Schema der Beckenfascien und des unter der Fascia visceralis befindlichen Bindegewebes auf einem Frontalschnitte im vorderen Beckenabschnitte. Nach Rosthorn in Veits Handbuch.

Seitliche Begrenzung: knöcherne Beckenwand uud M. obturatorius int. — Von der Blase nur die vordere Wand und das Orificium urethrae iut. zu seheu. Die Scheide eiu querer plattgedrückter Schlauch. Der Mastdarm an seiner Dammkrümmung abgekappt und nur seine Muskelbündel getroffen. Die untere Grenze des Cavum subperitoneale durch das Diaphragma pelvis und desseu fascielle Bekleidung nach abwärts abgeschlossen. *V* Vesica urinaria; *Ou* Orificium urethrae int.; *R* Rektum; *oi* M. obturat. int.; *1* Fascia obturatoria, oberer Abschnitt; *2* unterer Abschnitt derselben; *3* Fascia visceralis; *D* Diaphragma pelvis rectale; *4* Fascia diaphragmatica sup.; *5* inferior; *sa* M. sphincter ani ext.

Die Fascia visceralis deckt das Bindegewebe am Grunde der Blase und zur Seite der Scheide, in welchem sich die mächtigen Veuen des Plexus Santorini befinden. Die Fascie scheiut in diesem der Natur nachgezeichneten, nur etwas schematisierten Schnitte verhältnismäßig hoch, und zwar nicht von der Fascia diaphragmatica, sondern direkt von der Fascia obturat. abzugehen. Auch ist hier ein besonderes Fascienblatt, welches mit der Scheidenwandung in Verbindung tritt und als absteigender Teil der Fascia visceralis anzusehen wäre, in diesem weit vorne angelegten Schnitte nicht ersichtlich.

Denkt man sich wieder aus dem Becken das Peritoneum und die Hauptmasse des Bindegewebes entfernt, so sieht man nach Waldeyer und v. Rosthorn am Grunde des Trichters eine weißglänzende sehnige Linie, die an der Hinterfläche der Symphyse entspringt und von hier im Bogen nach hinten seitlich verläuft. Sie verliert sich erst gegen

den hinteren Umfang des Rektum hin. In dieser Linie, die die Bezeichnung Arcus tendineus fasciae pelvis visceralis (zum Unterschied gegen den höher gelegenen Arcus tendineus M. levatoris ani) trägt, schlägt sich die Fascia pelvis parietalis in die Fascia pelvis visceralis um. Letztere tritt dann horizontal an die in der Mitte des Beckens liegenden Hohlorgane, Blase, Uterus und Scheide, Rektum, heran und verläuft neben ihnen teils nach aufwärts, teils auch nach abwärts, ebenso wie die Fascia pelvis parietalis die austretenden Gefäße, so die Organe im Becken röhrenförmig umscheidend und dann in das adventitielle Bindegewebe derselben übergehend. Sie ist in ihrem Abgange vom Arcus tendineus gut sichtbar und präparierbar, verliert sich aber weiterhin mehr und mehr in dem Beckenbindegewebe, in dem sie auch einen großen Anteil an der Bildung der oben beschriebenen Verdichtungszonen nimmt. Namentlich zu der Bildung der Pars cardinalis ligamenti lati trägt die Fascia pelvis visceralis bei, sie tritt aber auch an Blase und Rektum mit kräftigen Faserzügen heran, indem sie an ersterer die Ligg. pubovesicalia und uterovesicalia aufbauen hilft. Sie entspricht nach v. Rosthorn etwa dem fettlosen derberen Bindegewebe in der Beckenmitte, welches W. A. Freund auf seinen Horizontalschnitten dargestellt hat.

Wenn im Verlauf dieser kurzen Schilderung mehrfach gesagt ist, daß die Fascia pelvis visceralis präparatorisch darstellbar sei, so trifft das natürlich nur für die Präparation an der Leiche zu und auch da nur für gewisse Stellen, so den Arcus tendineus fasciae pelvis visceralis und die genannten ligamentartigen Abschnitte, im übrigen verliert sich diese Fascie ohne deutlichen Übergang in dem Bindegewebe der Beckenorgane und des Ligamentum latum (s. Fig. 7 die punktierte Linie, welche etwa dem präparatorisch darstellbaren und dem verwischten Teil dieser Fascie entspricht).

4. Kapitel.

Histologisches.

Der histologische Aufbau des Beckenbindegewebes ist im Gegensatz zu dem so verwickelten topographisch-anatomischen verhältnismäßig einfach, wenn wir dabei von den komplizierten, in ihm eingeschlossenen Organsystemen (Blut- und Lymphgefäße, Nerven) absehen.

Man trifft im mikroskopischen Bilde die verschiedenen Arten des Bindegewebes. Derbe, straffe, zellarme Faserzüge im Bereiche der Verdichtungszonen, insbesondere an der Basis der Ligamenta lata, zellreicheres, mehr welliges Gewebe in den adventitiellen Scheiden der Organe, Gefäße und Nerven, und schließlich ganz lockeres Zellgewebe

mit weiten Maschen und Spalten, vielfach mit reichlich eingelagertem Fettgewebe da, wo es nur als Ausfüllungsmaterial dient. Überall, besonders an den strafferen Partien, sind auch reichlich elastische Fasern eingelagert. Einen ganz besonderen, in reichem Maße vorhandenen Anteil am Beckenbindegewebe hat die vielfach und in großen Mengen in ihm vorhandene glatte Muskulatur.

Diese findet sich in reichlicher Fülle in allen den Teilen, die einen ligamentartigen Charakter tragen, Ligamenta rotunda, sacro-uterina, pubovesicalia, uterovesicalia, vesicalia lateralia und den Partes cardinales der Ligamenta lata. Sie findet sich nicht nur in den Gefäßwänden, wie vielfach noch angenommen wird, sondern hilft auch außerhalb der Gefäße einen großen Teil des Gewebes aufbauen; sie gibt diesen Teilen die Möglichkeit einer Kontraktion. Alle diese glatten Muskelfasern stehen übrigens im Zusammenhang mit der Muskulatur der Hohlorgane, besonders des Uterus und der Blase.

Die Möglichkeit einer Kontraktion ist wichtig für die Erhaltung der Organe in ihrer Lage. Besonders gilt dies für den Uterus, wobei der muskulöse Teil der Ligg. lata wie ein straff gespanntes Seil den Uterus trägt, während Ligg. sacrouterina und rotunda in ihrer Wechselwirkung dem Organ seine normale Anteversion erhalten. Vielleicht spielt die Tätigkeit dieser glatten Muskulatur auch eine gewisse Rolle bei der Kohabitation, indem manche Autoren annehmen, daß auf der Höhe der sexuellen Erregung ein Herabsteigen und dann wieder Emporschwingen des Uterus stattfindet, wie es bei Tieren sicher in ausgedehntem Maße als peristaltische Bewegung vorkommt und so eine Art von Ansaugung des Sperma bewirkt.

Der Reichtum an glatter Muskulatur ist schließlich noch wichtig für die Entstehung gewisser Tumoren im Beckenbindegewebe, besonders der Fibromyome und Myosarkome.

Zum Schluß sei noch erwähnt, daß man im Beckenbindegewebe nicht selten vereinzelten mit Zylinderepithel ausgekleideten Kanälen begegnet, so namentlich in der Ala vespertilionis, wo sie dem Epoophoron angehören, ferner unter dem Tubenwinkel (Paroophoron) und weiter abwärts im parauterinen und paravaginalen Bindegewebe bis auf den Beckenboden hinunter. Alle diese, nicht in jedem Falle und nicht immer in gleicher Häufigkeit aufzufindenden Hohlkanäle gehören dem Wolffschen resp. Gartnerschen Gang als Reste früher entwicklungsgeschichtlicher Stadien an. Die Möglichkeit, daß aus ihnen Cysten und Tumoren (Adenomyome, Carcinome) hervorgehen, ist nicht zu bestreiten und die Kenntnis von ihrem Vorhandensein daher erwünscht und notwendig für das Verständnis mancher pathologischer Verhältnisse (s. Kapitel Tumoren).

5. Kapitel.

Blutgefässe. Ureter.

(Hierzu Tafel III.)

In dem Beckenbindegewebe des kleinen Beckens eingebettet liegen die gesamten Blutgefäße, welche die inneren weiblichen Genitalien versorgen.

Die Teilung der Aorta in die beiden Iliacae communes hat sich bereits oberhalb des kleinen Beckens vor dem IV. Lendenwirbel vollzogen. Es verlaufen also im eigentlichen, für unsere Schilderung in Betracht kommenden Beckenbindegewebe nur die beiden letztgenannten Arterien mit ihren Verzweigungen.

Etwa in Höhe der Linea innominata, also gerade beim Eintritt ins weibliche Becken teilt sich die Arteria iliaca communis in die Arteria iliaca externa und die Arteria hypogastrica.

Die Iliaca externa verläuft weiter am medialen Rande des Musculus psoas abwärts nach der Lacuna vasorum, ohne auf diesem ihrem Verlaufe wesentliche Äste ins Beckenbindegewebe und an die Beckeneingeweide abzugeben.

Die Versorgung dieser Partien übernimmt vielmehr fast ausschließlich die Art. hypogastrica.

Sie gibt zwar auch eine Anzahl von Ästen an die seitliche und hintere Beckenwand ab, so die Art. obturatoria, sacralis lateralis, Glutaea superior und inferior, pudenda communis, doch liegen diese, Rami parietales, nur auf ganz kurze Strecken innerhalb des Beckenbindegewebes. Sie verlassen bald das kleine Becken durch verschiedene Kanäle, von denen der Canalis obturatorius und das Foramen ischiadicum hauptsächlich genannt werden müssen. Insofern sind allerdings auch diese Arterien von Wichtigkeit, als ihre adventitiellen Scheiden eine Verbindung des Beckenbindegewebes mit dem Zellgewebe außerhalb des Beckens darstellen und als an ihnen entlang leicht pathologische Ergüsse (besonders parametritische Exsudate) sich ihren Weg nach außen, unter die äußeren Bedeckungen, bahnen können. Auch bei Injektionsversuchen kann es sich wohl ereignen, daß die injizierte Leimmasse entlang diesen Bahnen das Becken verläßt und nach außen gerät.

Viel wichtiger sind diesen, vom hinteren Hauptast abgehenden, Zweigen der Arteria hypogastrica gegenüber die Rami viscerales, welche vom vorderen Hauptast abgehend an die Eingeweide des kleinen Beckens herantreten und sie versorgen. Die Kenntnis des Verlaufes dieser Gefäße ist für den Gynäkologen und Geburtshelfer durchaus erforderlich, weil ihre Aufsuchung und Unterbindung bei fast allen Operationen im kleinen Becken ausgeführt werden muß und weil auch die kleinsten von ihnen groß genug sind, um, wenn unversorgt, tödliche Blutungen herbeiführen zu können.

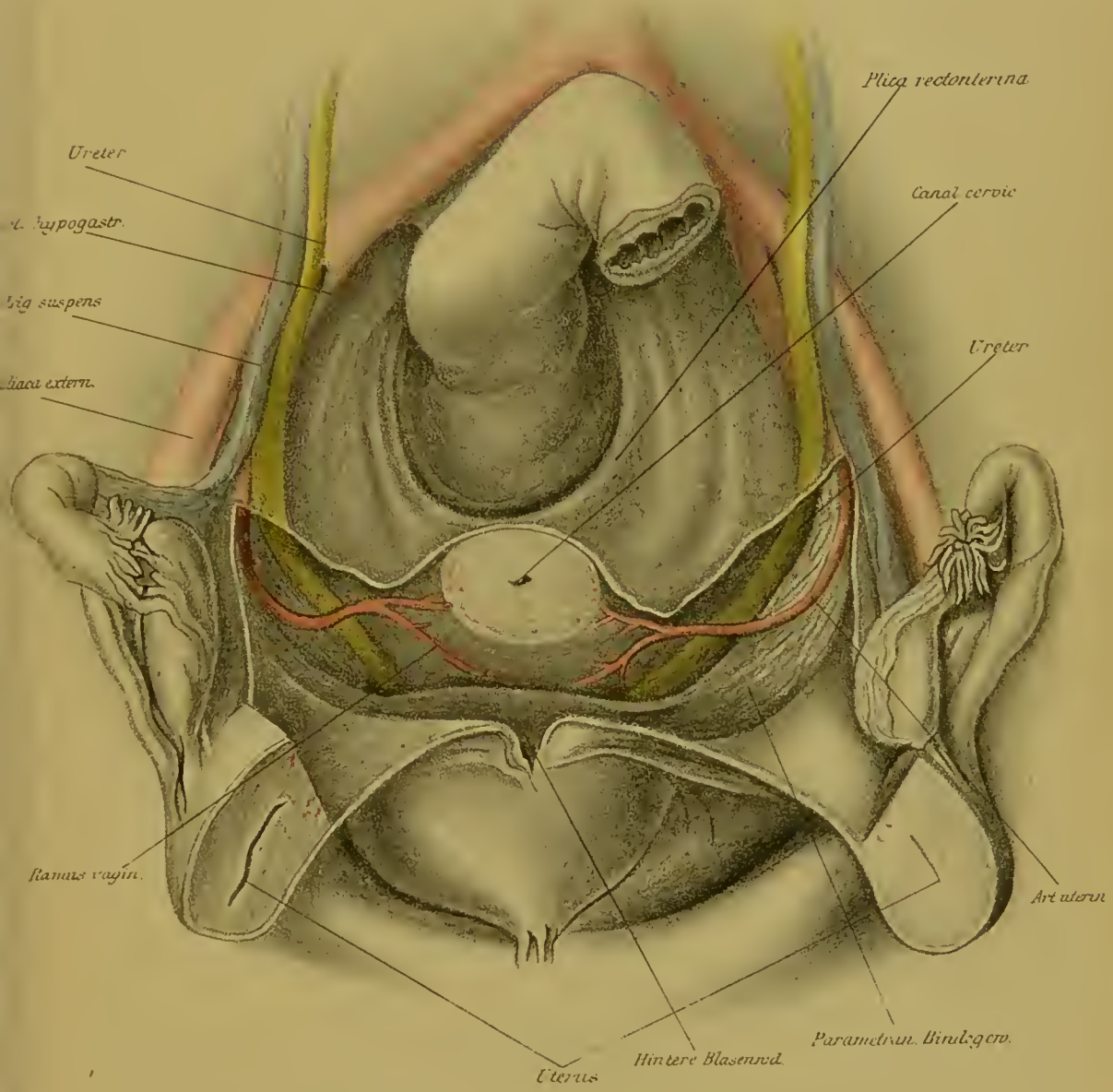

Jung Nach Tandler u Halban, Topographie d. weibl. Ureters. L J Thomas, Lith Inst, Berlin S 53

Verlag von S. Karger in Berlin N.W. 6.

Die bei weitem wichtigste von diesen Arterien ist die Arteria uterina. Sie entspringt aus der Hypogastrica etwa an der Stelle, wo diese von dem Ureter gekreuzt wird und verläuft zunächst an der Seitenwand des Beckens nach abwärts bis etwa in die Höhe der Spina ossis ischii. Hier biegt sie scharf, fast im rechten Winkel, nach innen um und gelangt so an die Cervix uteri, da wo diese in das Corpus übergeht (cf. Tafel III). Dabei kreuzt sie den Ureter etwa $1^1/_2$ cm von der seitlichen Uteruswand entfernt. Auf diesen, für die Topographie des Beckenbindegewebes so hochwichtigen Punkt werden wir später bei Besprechung der Lagebeziehungen des Ureters noch zurückkommen. Schon bald nach dem Austritt aus der Art. hypogastrica gibt die Art. uterina einen größeren Ast ab, der als Art. vesicalis inferior mehr seitlich und dann nach hinten von der Uterina verläuft und die unteren Partien der Harnblase versorgt. Ein gleicher, mehr oberflächlich verlaufender Zweig geht an den Fundus vesicae urinariae als Art. vesicalis superior. Dicht neben der Cervix uteri, zwischen dieser und der Kreuzungsstelle mit dem Ureter gibt die Arteria uterina dann noch Äste an das vordere und hintere Scheidengewölbe ab (Rami vaginales art. uterinae, Tafel III.)

An der Cervix uteri angelangt entsendet die Art. uterina eine Anzahl horizontal verlaufender Äste in diese hinein, in ihrem Hauptzweig aber biegt sie zum zweiten Male fast rechtwinklig um, verläuft an der Seitenkante des Uterus entlang bis zum Tubenwinkel und entsendet auf diesem ganzen Wege eine größere Anzahl horizontaler Äste in die Uterusmuskulatur.

In dem Verhalten der Uterina und ihrer in den Uterus hinein verlaufenden Zweige besteht ein Unterschied bei Nulli- und Pluriparen.

Während bei ersteren die Gefäße annähernd gestreckt dahinziehen, zeigten sie bei letzteren einen stark korkzieherartig gewundenen Verlauf, so daß z. B. auf Schnitten entlang der Seitenkante des Uterus das Gefäß vielfach getroffen wird. Diese korkzieherartige Windung ist auf die in der Gravidität erfolgende Verlängerung und Erweiterung des Gefäßes zurückzuführen, welches bei der Involution des Organes auf diese Weise seine Dimensionen den veränderten Verhältnissen anzupassen weiß.

Der Endzweig der Arteria uterina geht dann eine oder mehrere Anastomosen mit der Arteria spermatica ein.

Letztere entspringt hoch oben, außerhalb des kleinen Beckens direkt aus der Aorta zwischen A. renalis und Mesenterica inferior, oder auch aus der renalis selbst, kreuzt noch oberhalb der Linea innominata den Ureter, später oben im kleinen Becken die Iliaca externa und verläuft sodann durch das Ligamentum ovarico-pelvicum und die Ala vespertilionis bis in die Nähe des Uterushornes, wo sie ihre Anastomosen

mit dem Endaste der Art. uterina eingeht. Auf ihrem Wege gibt sie eine Anzahl von Ästen an das Ovarium ab und versorgt auch die Tube.

Auf diese Weise ist der Uterus von vier verschiedenen Blutgefäßen versorgt, die sowohl auf derselben Seite, als auch im Uterus durch die horizontalen Äste der Uterina mit denen der anderen Seite vielfach anastomosieren. Durch diese sinnreiche Einrichtung ist die für die Fortpflanzung so wichtige Versorgung des Fruchthalters mit Blut auf die denkbar beste Weise gesichert und leidet auch dann nicht Not, wenn die Gefäße einer Seite vollständig unterbunden sind. Man kann eine Kante des Uterus aus ihren Verbindungen völlig auslösen, ohne etwa eine Nekrose des Organes befürchten zu müssen. Andererseits ist aber durch diese ausgedehnte Anastomosierung bedingt, daß es z. B. bei Operationen so lange aus dem Uterus blutet, als nicht alle seine Verbindungen unterbrochen sind. Man kann sich hiervon gegebenenfalls durch die oft sehr lästigen rückläufigen Blutungen zur Genüge überzeugen.

Die Arteria uterina gehört in ihrem ganzen Verlaufe dem Subserosium parauterinum an. Während sie im Beginn in das lockere Bindegewebe des seitlichen Beckenraumes eingebettet liegt und hier leicht verfolgt werden kann, tritt sie nach ihrer ersten Umbiegung in das sehr derbe und straffe Bindegewebe der parauterinen Verdichtungszone, des eigentlichen Parametrium ein, in welchem sie auch nach ihrer zweiten Umbiegung entlang der Seitenkante des Uterus verläuft. Dies zu wissen ist nicht unwichtig für die Fälle, in welchen es sich um Unterbindung des Gefäßes handelt. Seine Isolierung ist um so leichter, je höher in seinem Verlaufe sie geschieht, am besten daher dicht hinter seinem Abgange aus der Hypogastrica. Je weiter es sich dem Uterus nähert, um so schwerer ist es in dem derben Gewebe zu isolieren, um so mehr zerteilt es sich in einzelne Zweige (Rami vaginales, vesicales). Man wird daher in dieser Gegend leichter zu Umstechungen gezwungen sein, was wegen der eigentümlichen Beziehungen zum Ureter stets bedenklich ist. Außerdem besitzt das straffe Bindegewebe am Uterus die Eigenheit, sich sehr leicht von nicht genügend festgelegten Ligaturen zurückzuziehen und so Nachblutungen zu veranlassen, was besonders bei vaginalen Operationen sich oft unliebsam bemerkbar macht. Die einfachste und sicherste Versorgung der Arterie erfolgt stets dann, wenn man sie dicht an der Hypogastrica aufsucht und isoliert unterbindet.

Die Scheide wird, soweit sie innerhalb des Beckenbindegewebes verläuft, entweder durch Rami vaginales aus der Arteria uterina (s. o.) oder aber durch eine besondere, aus der A. hypogastrica entspringende Art. vaginalis versorgt.

Besonders bei Operationen im Scheidengewölbe können diese Gefäße stark bluten.

Das Rektum wird in seinem mittleren, für unsere Darstellung allein in Betracht kommenden Abschnitt von der Art. haemorrhoidalis media versorgt, die aus der Art. hypogastrica entspringt und auch an den Levator ani Äste abgibt.

Zu erwähnen sind schließlich noch zwei Arterien, die nur beim Fötus als solche existieren, nach der Geburt und Abnabelung aber völlig obliterieren. Es sind dies die beiden Arteriae umbilicales. Sie entspringen aus der Hypogastrica ganz zu Beginn ihres Verlaufes und ziehen an der Seitenwand des kleinen Beckens dicht unter dem Peritoneum über das Ligamentum rotundum hin zur vorderen Bauchwand, wo sie konvergierend zum Nabel verlaufen. Sie stellen sich beim Erwachsenen als zwei dünne subperitoneal gelegene Falten dar.

Die im kleinen Becken liegenden Venen entsprechen im großen und ganzen den Arterien, die sie meist in doppelter Zahl begleiten. Sie münden hauptsächlich durch die Venae uterinae in die V. hypogastrica, zum Teil auch durch die V. spermatica int. in die Cava inferior.

Im kleinen Becken selbst finden sich vielfach an Stelle der isolierten Venen größere und kleinere Plexus, welche die einzelnen Organe umspinnen.

Als solche sind besonders wichtig:

Der Plexus uterinus (uterovaginalis, Henle), welcher, neben dem Uterus im Ligamentum latum gelegen, sich bis zum Fundus uteri erstreckt und hier in Anastomose mit dem kleineren

Plexus spermaticus (pampiniformis beim Manne) tritt. Letzterer liegt zwischen den Blättern der Ala vespertilionis, sein Blut wird zum Teil durch die Venae spermaticae internae in die Cava inferior, zum Teil durch den Plexus uterinus und die Venae uterinae in die Vena hypogastrica abgeführt.

Der Plexus vesicalis liegt am Fundus vesicae; er entleert sich durch die Venae vesicales in die Vena hypogastrica.

Der Plexus haemorrhoidalis umzieht das Rektum, er liegt nur in seinem mittleren Teile im Beckenbindegewebe und entleert sich durch die Venae haemorrhoidales in die Vena hypogastrica.

Der venöse Gefäßapparat im Beckenbindegewebe ist noch weniger konstant, als die Arterien. Sind bei den letzteren schon nicht selten Variationen verschiedener Art zu konstatieren, so gehören solche bei den Venen fast zur Regel. Es ist deshalb nicht möglich, eine genaue Beschreibung zu geben.

Es sei jedoch hier hervorgehoben, daß das Gefäßsystem im Beckenbindegewebe des Weibes gegenüber allen anderen Gefäßgebieten des

Körpers eine ganz besondere Stellung einnimmt, so lange das Weib sich in der Zeit der Geschlechtsreife befindet.

Schon bei jeder normalen Menstruation findet eine stark vermehrte Füllung des Gefäßapparats im Becken statt, wovon man sich bei Operationen, die notgedrungen zu dieser Zeit ausgeführt werden müssen, jederzeit überzeugen kann. Aus demselben Grunde umgeht man, wenn möglich, das Operieren zu dieser Zeit.

Eine ungleich bedeutendere Entwicklung aber erhält der Gefäßapparat im Becken zur Zeit der Schwangerschaft. Die Arterien sowohl, als die venösen Plexus schwellen mächtig, oft bis zu Fingerdicke an, Blutungen, die nicht sofort gestillt werden, namentlich solche aus Venen können in wenigen Sekunden zu einer förmlichen „Ausschüttung" des Körpers und zum Tode führen. Es ist dann, wie ja auch die oft auftretenden Symptome von Anämie in anderen Körpergegenden (Gehirn) zeigen, ein großer Teil des Blutes in den Fortpflanzungsorganen konzentriert.

Daß diese periodischen außerordentlichen Überfüllungen an dem Gefäßsystem im Becken nicht spurlos vorübergehen, ist oben schon angedeutet. Die Arterien werden dicker, starrwandiger, ihre in der Gravidität vermehrte Länge wird bei der Involution durch vielfache Windungen kompensiert, die Venen erweitern sich zu oft dauernd bestehen bleibenden Varicen. Daß infolgedessen auch Erkrankungen, Thrombosen usw. nicht selten sind, lehrt die pathologische Anatomie, namentlich des Puerperium, zur Genüge.

Ähnliche Hypertrophien des Gefäßapparates im Beckenbindegewebe wie in der Schwangerschaft kommen auch bei pathologischen Prozessen, vor allem bei Tumoren (Myome, Ovarialgeschwülste), vor mit allen ihren auch die Schwangerschaft komplizierenden Folgezuständen.

Von großer Wichtigkeit besonders für den Operateur ist die Topographie des Ureter im kleinen Becken, sowohl in Bezug auf die Beckenorgane selbst, als auch in Bezug auf die Blutgefäße. Eine zusammenfassende Darstellung der Lagebeziehungen des Harnleiters unter physiologischen und pathologischen Verhältnissen, in und außerhalb der Schwangerschaft, sowie bei vaginalen und abdominalen Operationen verdanken wir Tandler und Halban.

Der Ureter verläuft nach seinem Austritt aus dem Nierenbecken zunächst an der Hinterwand des großen Beckens neben der Wirbelsäule entlang und wird etwa in Höhe des V. Lendenwirbels von der Art. spermatica interna gekreuzt, welche vor ihm ins kleine Becken

hinabläuft. Dagegen liegt der Ureter in Höhe des Promonteriums vor der Art. iliaca communis, tritt hier von oben und außen an die mediale Seite dieses Gefäßes und kreuzt die Art. hypogastrica.

Etwas weiter abwärts deckt der Ureter gerade die Abgangsstelle der Arteria uterina von der Hypogastrica und läuft dann in leicht nach der Mitte des Beckens konkavem Bogen durch die Basis des Ligamentum latum in das Bindegewebe zwischen Blase und oberem Teil der Vagina, um schließlich in die hintere Blasenwand einzumünden.[1]) Dabei liegt der Ureter dicht unter dem Peritoneum und bleibt, wenn man dieses seitlich von ihm spaltet und aufhebt, an ihm hängen. Er liegt, wie die Arterien, in einer Art von adventitieller Scheide eingebettet, in welcher er ziemlich ausgiebige peristaltische Bewegungen auszuführen im stande ist, wie das bei operativer Freilegung deutlich sichtbar wird und zusammen mit dem Mangel an Pulsation vor der Verwechselung mit irgend einem Blutgefäße schützt.

Die Blutversorgung des Ureters geschieht in seinem oberen Teil durch die Art. ureterica superior, die aus der A. spermatica entspringt, in seinem unteren Teil durch die Art. ureterica inferior, einen Ast der Uterina, welcher diese kurz vor ihrer ersten Umbiegungsstelle verläßt und nach rückwärts und aufwärts an den Ureter herantritt. Zwischen Art. ureterica superior und inferior bestehen keine Anastomosen. Es ist wichtig, diese Versorgung zu kennen, um bei ausgedehnterer Freilegung des Harnleiters namentlich in seinem unteren Verlaufe diese Gefäße womöglich zu schonen und Ureternekrosen vorzubeugen. Feitel hat hierauf besonders aufmerksam gemacht.

Von größter topographischer Bedeutung für den Operateur ist das Verhalten des Ureters zur Arteria uterina. Wie schon gesagt, verläuft letztere nach ihrem Austritt aus der Hypogastrica zunächst etwas nach außen und vorn vom Ureter und begleitet ihn etwa 4—5 cm annähernd parallel. Dann aber biegt die Uterina scharf nach innen um und kreuzt etwa $1^1/_2$ cm seitlich der Cervix uteri den Harnleiter, indem sie dicht vor ihm vorbeiläuft. Diese Kreuzungsstelle liegt in dem derben Bindegewebe zur Seite der Cervix uteri (Pars cardinalis lig. lati Kocks). Will man von der Bauchhöhle her den Ureter in der Tiefe freilegen, so muß man stets diese Stelle aufsuchen, um eine Isolierung von Ureter und Art. uterina sicher durchführen zu können. Geschieht dies nicht, wird etwa die Versorgung der Uterina durch Umstechung ohne Freilegung der Kreuzungsstelle ausgeführt, so kann leicht eine Unterbindung des Ureters stattfinden, ein Mißgeschick, das vielen Operateuren nicht erspart geblieben ist. Bei vaginaler Unterbindung

[1]) Für den Operateur ist es wichtig, zu wissen, daß der Ureter auf der linken Seite meist etwas näher der Medianebene des Beckens verläuft, als rechts.

der Art. uterina läßt sich diese Kreuzungsstelle nur sehr schwer freilegen; deshalb ist es nötig, sich hier ganz in der Nähe des Uterus, höchstens 1 cm seitlich der Cervix zu halten, um eine Unterbindung des Ureters sicher zu vermeiden.

Der Verlauf des Harnleiters liegt bei seinem Eintritt ins Becken gerade auf der Grenze zwischen Subserosium pararectale und parauterinum, weiter abwärts tritt er aus letzterem auf eine kurze Strecke vor der Einmündung in die Blase noch in das Subserosium paravesicale hinein. Er liegt fast im ganzen Verlauf im lockeren Fett-Bindegewebe, nur auf eine kurze Strecke, beim Durchtritt durch die Basis des Ligamentum latum, zieht er durch dessen straffsten Anteil. Aus diesem Grunde ist er auch meist sehr leicht aus seiner Umgebung stumpf auszuschälen, nur in der Basis Ligamenti lati müssen Messer und Schere zu Hilfe genommen werden, um ihn auszulösen. An solchen Uteri, welche mit dem ganzen Parametrium exstirpiert sind, muß stets der schräge, von hinten oben nach vorn unten verlaufende Schlitz zu sehen sein, aus welchem der Harnleiter herauspräpariert ist.

6. Kapitel.

Das Lymphgefässsystem.

(Hierzu Tafel IV.)

Eine erschöpfende Zusammenstellung der Literatur über den Lymphapparat der weiblichen Genitalien von 251 Nummern, fortgeführt bis 1904, findet sich bei Kroemer: Die Lymphorgane der weiblichen Genitalien und ihre Veränderungen bei malignen Erkrankungen des Uterus. Arch. f. Gyn., Bd. 73, H. 1.

Mackenrodt, A. Drüsenfrage und Recidive bei der Totalexstirpation nebst Bemerkungen zu Schautas Arbeit: Die Berechtigung der vaginalen Totalexstirpation bei Gebärmutterkrebs. Monatsschr. f. Geb. u. Gyn. Bd. 19, H. 6. — Schauta, F. Die Berechtigung der vaginalen Totalexstirpation bei Gebärmutterkrebs. Monatsschr. f. Geb. u. Gyn. Bd. 19. — Wakefield. Die abdominalen und Beckenlymphgefäße und ihre Beziehungen zum Krebs des Uterus. Am. journ. of obst. 1903. H. 10.

Daß die Entwicklung des Lymphgefäßsystems der weiblichen Genitalorgane, ebenso wie die der Blutgefäße und Nerven, eine überaus reiche ist, liegt schon in dem physiologischen Zwecke dieser Organe begründet, da ja im Zustand der Gravidität und noch mehr in dem des Wochenbettes eine große Fülle von Bahnen für die Abfuhr der Stoffwechselprodukte aus diesen Teilen vorhanden sein muß.

So war die Tatsache der großen Reichhaltigkeit dieser Lymphbahnen schon lange den Anatomen bekannt, besonders seitdem das Studium der Anatomie einer der verheerendsten Krankheiten, des Puerperalfiebers, gelehrt hatte, wie die Krankheitserreger in gewissen Formen dieses Leidens gerade der Reichhaltigkeit des Lymphsystems ihre rasche Verbreitung im ganzen Organismus verdanken. Doch dauerte

es verhältnismäßig lange, ehe man durch eingehendere Untersuchungen sich über die einzelnen Bahnen des Saugadersystems klar wurde und Methoden anzuwenden wußte, welche einigermaßen brauchbare Bilder lieferten. Früher verwendete man fast ausschließlich die Quecksilberinjektion, die von Leopold, Poirier, Sappey, Mascagni und vielen anderen mit gutem Erfolg benutzt wurde. Ein viel feineres Verfahren erfand Gerota in Gestalt der parenchymatösen Injektion, durch deren Bekanntwerden zahlreiche Untersucher aufs neue zum Studium der Lymphbahnen am weiblichen Genitale angespornt wurden. Gerota selbst, dann Bruhns, Peiser, Polano, der die Methode noch verbesserte, Kroemer haben mit vollem Erfolg den Gegenstand bearbeitet und dabei manche zweifelhafte Punkte geklärt, so daß heute wohl über die Hauptsachen Einigkeit herrscht und nur in Nebendingen noch Meinungsverschiedenheiten bestehen.

Aber nicht nur rein wissenschaftliches, sondern auch ganz eminent praktisches Interesse ließ den Ausbau und die Vervollkommnung unserer Kenntnisse von der Verbreitung der Lymphbahnen im Beckenbindegewebe als durchaus notwendig erscheinen. Die Bestrebungen, das Uteruscarcinom mit radikaleren Operationsmethoden anzugreifen und auch dann, wenn es seinen ersten Ausgangspunkt schon überschritten hatte, noch restlos zu beseitigen, führten mit zwingender Notwendigkeit dazu, die Etappen kennen zu lernen, auf welche dieser Krankheitsprozeß zunächst übergeht, und das waren die Lymphbahnen und -drüsen im Becken.

Da mir eigene Untersuchungen aller dieser Spezialfragen leider nicht zu Gebote stehen, gebe ich im folgenden einen Überblick über die Resultate, die sich aus den gesamten Forschungen der bisherigen Bearbeiter dieses Gebietes herausschälen lassen.

Im ganzen folgen, wie das auch schon den älteren Anatomen wohl bekannt war, die Lymphgefäße im Beckenbindegewebe dem Verlauf der Blutgefäße und finden sich auch die eingelagerten Lymphdrüsen entlang dem Verlauf derselben vor.

Am reichhaltigsten verbreitet ist ein Netz von feinsten Lymphbahnen in der Schleimhaut des Uterus und der Vagina. Es steht mit dem Netz der Wand dieser Organe im lückenlosen Zusammenhang und ist klappenlos. Anders verhält es sich indes mit den größeren abführenden Bahnen. Diese haben zunächst zahlreiche Klappen, deren Konkavität zentralwärts, nach der Cysterna chyli gerichtet ist. Außerdem aber stehen sie nicht in wahllosem Zusammenhang, sondern es hat jedes Organ, ja es haben sogar die einzelnen Teile der Organe je ihre besonderen abführenden Bahnen mit ganz bestimmten Lymphdrüsengruppen. Als solche sind zu unterscheiden:

1. Die Lymphoglandulae inguinales externae und internae (nach Kroemer 7—13 resp. 2—3 an Zahl). Sie empfangen die Lymphe von den äußeren Genitalien und dem untersten Abschnitt der Scheide, unterhalb des Diaphragma pelvis.

2. Die Lymphoglandulae hypogastricae. Sie liegen im kleinen Gefäßdreieck, d. h. in der Gabel zwischen Art. iliaca externa und hypogastrica. Sie empfangen in mehreren kräftigen Bahnen die gesamte Lymphe aus dem oberen Teil der Scheide, der Cervix und aus dem unteren Teil des Corpus uteri. Die zu ihnen verlaufenden Zweige schließen sich im allgemeinen dem Verlauf der Art. uterina an, kreuzen, wie diese, den Ureter und gehen dann im Bogen nach hinten und oben an die beschriebenen Lymphdrüsen. Auf dem Wege durch das eigentliche Parametrium (Pars cardinalis Lig. lati) sind ihnen einige kleinere, sog. intermediäre Drüsen angegliedert, welche bei Carcinom die erste Etappe für Metastasenbildung darstellen. Sie werden von fast allen neueren Untersuchern — außer Peiser, der sie leugnet — anerkannt (vgl. Tafel III).

3. Lymphoglandulae sacrales laterales liegen zwischen der Art. hypogastrica und dem Rektum und empfangen, außer Lymphbahnen des letzteren, vom Uterus her einige Bahnen, die vom oberen Ende der Cervix durch die Ligg. sacrouterina verlaufen (vgl. Tafel III).

4. Lymphoglandulae iliacae externae, nach außen von der Art. iliaca externa gelegen. Sie empfangen gleichfalls einen Teil der Lymphe vom Collum und dem mittleren und unteren Teil des Corpus uteri.

5. Lymphoglandulae lumbales inferiores. Sie liegen an und auf der Arteria iliaca communis. In sie münden jederseits zwei große Bahnen vom Corpus uteri aus. Sie verlaufen zunächst im oberen Teil des Lig. latum, sodann durch das Lig. ovarico-pelvicum zu den lumbalen Lymphdrüsen hin.

6. Lymphoglandulae lumbales superiores. Sie liegen von der Teilungsstelle der Aorta an aufwärts zu beiden Seiten dieses Gefäßes. Sie empfangen die Lymphe von den Tuben und Ovarien her in mehreren feineren Ästen, die etwa dem Verlaufe der Art. spermatica entsprechen.

Diese soeben beschriebenen Lymphdrüsengruppen sind nicht völlig voneinander isoliert, sondern stehen untereinander in vielfacher Anastomosierung, wie besonders Kroemer hervorhebt. Es ist nicht möglich, diese sämtlichen Anastomosen, die wohl auch individuell verschieden sein dürften, alle zu schildern. Es ist aber notwendig, wenigstens zwei dieser Anastomosen wegen ihrer praktischen Wichtigkeit besonders zu erwähnen.

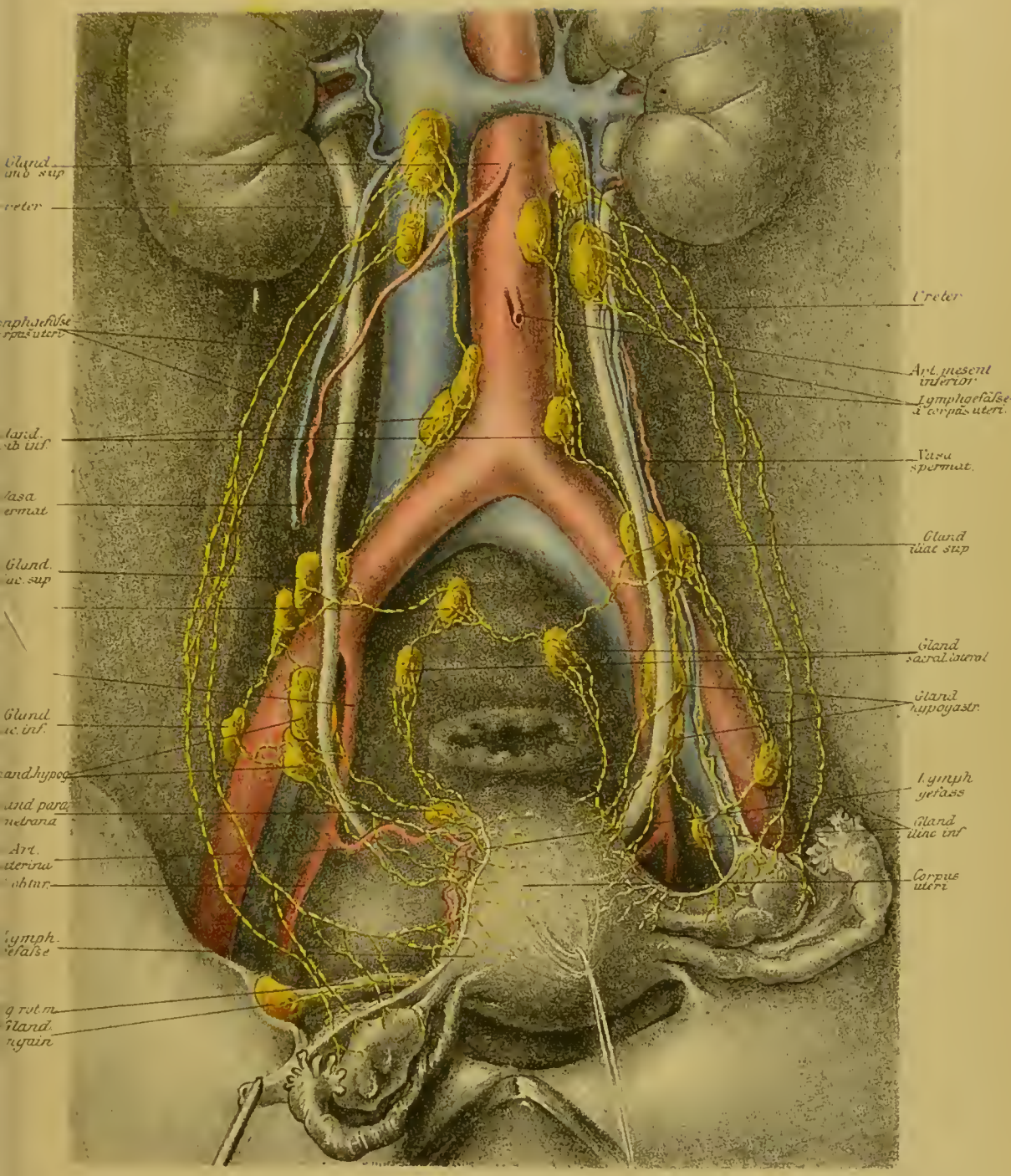

Jung

Nach A. Wöderlein u. B. Krönig operative Gynäkologie. L. Thomas lith. Inst. Berlin S.W.

Verlag von S. Karger in Berlin N.W. 6.

a) Einzelne feine Lymphbahnen entspringen aus dem Fundus uteri und ziehen durch die Ligg. rotunda zu den L. gland. inguinales internae. Daher ist es erklärlich, daß letztere nicht selten bei Uteruscarcinom gleichfalls ergriffen gefunden werden. b) Eine sehr starke Anastomose zwischen Corpus- und Collum-Lymphdrüsen zieht an der Seitenkante des Uterus entlang, entsprechend dem gleichen Verhältnisse bei den Blutgefäßen.

Außerdem bestehen noch Anastomosen vom Uterus zur Blase, von Blase zur Scheide und andere mehr.

Die beifolgende Tafel III aus der Operationslehre von Doederlein-Kroenig gibt ein gutes Übersichtsbild über diese ganzen Verhältnisse.

So klar dieselben nun auch anscheinend liegen, so muß doch für praktische Zwecke einstweilen daran festgehalten werden, daß alle die einzelnen Drüsengebiete schließlich doch miteinander anastomosieren können, wenn man retrograden Transport usw. mit in Betracht zieht. Es ist daher einstweilen, und auch wahrscheinlich in alle Zukunft, nicht möglich, aus dem Sitz eines Carcinom, z. B. an der Portio oder in der Cervix, an der vorderen oder hinteren Collumwand auf die befallenen Lymphdrüsen aprioristische Schlüsse zu ziehen oder gar, wie dies angestrebt wird (Kroemer), auf Grund der mikroskopischen Untersuchung das Operationsverfahren zu bestimmen, da nach Art, Form und Sitz des diagnostizierten Tumors ein Befallensein dieser oder jener Lymphdrüsen wahrscheinlich sei.

Wenn man, wie dies zur Zeit mit Recht angestrebt wird, unter allen Umständen bei Operation maligner Tumoren der Genitalien bestreht sein will, radikal vorzugehen, so muß man für jeden Fall, auch für das Corpuscarcinom und für das Vaginalcarcinom und das Ovarialcarcinom, die Möglichkeit von hochgelegenen Metastasen annehmen. Man kommt auf Grund des Studium der normalen Anatomie also ganz von selbst — rein theoretisch — auf die Notwendigkeit möglichst radikaler Ausräumung des Beckenbindegewebes bei allen malignen Genitalgeschwülsten.

Zum Schluß sei noch das ganz besondere Verhalten des Ureters erwähnt. Es ist auch mittels des Gerotaschen Verfahrens nicht gelungen, in der Wand des Ureters ein mit den übrigen Beckenlymphbahnen kommuzierendes Lymphsystem darzustellen (Kroemer), abgesehen von dem untersten, in der Blasenwand liegenden Abschnitt. Dem entspricht auch das Verhalten des Harnleiters gegenüber malignen Tumoren. Selbst wenn er rings von krebsigem Gewebe umwuchert ist, kann man ihn so lange unangetastet lassen, als er sich aus den umgebenden Geschwulstmassen leicht herauslösen läßt. Erst dann wird seine Resektion notwendig, wenn der Tumor direkt in die Wand übergreift (Kroemer).

7. Kapitel.

Das Nervensystem.

(Hierzu Tafel V.)

Umfassende Zusammenstellungen der Literatur über den Nervenapparat im Beckenbindegewebe finden sich bei Waldeyer, W., Das Becken, Bonn 1899; v. Rosthorn, A., Anatomische Veränderungen der Geschlechtsorgane in der Schwangerschaft, in v. Winckels Handbuch der Geburtshilfe, Bd. I, S. 565, Berlin 1903; Schaefer, Bewegungszentra des Uterus. Ursachen des Geburtseintrittes. v. Winckels Handbuch der Geburtshilfe, Bd. I, p. 853.

Dembo. Société de Biologie. 23. Dezember 1882. — Frankenhäuser. Die Nerven der Gebärmutter. Jena 1867. — Freund, W. A., Festschrift für Chrobak. Wien 1903. Vgl. auch Verh. d. Naturforschergesellschaft Karlsbad 1902. — Goltz. Pflügers Archiv Bd. 9 S. 552 ff. — Jung, Ph. Untersuchungen über die Innervation der weiblichen Genitalorgane. Monatsschr. f. Geb. u. Gyn. Bd. 21, H. 1. — Keilmann, A. Zur Klärung der Cervixfrage. Zeitschr. f. Geb. u. Gyn. Bd. 22. — Maier, R. Virchows Archiv Bd. 85 S. 57. — Pissemski. Über die Anatomie des Plexus fundamentalis uteri bei der Frau und bei verschiedenen Tieren. Monatsschr. f. Geb. u. Gyn. Bd. 17. — Rein, G. Pflügers Archiv Bd. 23 S. 68 ff.

Außer den Blut- und Lymphgefäßen für die inneren Genitalien und einen Teil des Rektum und der Blase sind in das Beckenbindegewebe zwischen innerer Beckenfascie und Peritoneum auch die Nerven dieser Organe eingelagert, die fast ausschließlich dem Sympathikus angehören. Ihr Studium, sowohl vom Standpunkte der Anatomie als von dem der Physiologie aus ist ein außerordentlich schwieriges. Daher mag es erklärlich scheinen, daß auch heute über dieses Gebiet noch durchaus keine Klarheit herrscht, sondern fast jede neue Arbeit neue Tatsachen ergibt.

Es ist hier nicht der Ort, über alle die früheren, zum Teil mit unvollkommenen Mitteln unternommenen Studien über die Genitalnerven eingehend zu berichten. Das Fundament, auf dem auch heute noch sich alle Schilderungen über diesen Gegenstand aufbauen, ist die grundlegende Arbeit Frankenhäusers (1867), in der sich eine eingehende Erörterung und Kritik auch aller älteren Autoren findet. Nach ihm ist dann noch eine ganze Reihe von Bearbeitern des Thema zu verzeichnen, von denen jedoch kein einziger so gute makroskopisch-anatomische Präparate aufzuweisen hat wie Frankenhäuser. Eine Darstellung aus seinem Atlas bringt Fig. 9. welche die ganzen Verhältnisse in ihrer großen Kompliziertheit darstellt. Zum Verständnis der Innervation der inneren Genitalien ist es zunächst erforderlich, sich über die zuführenden Bahnen Klarheit zu verschaffen.

Als Ausgangspunkt dient am besten der große, etwa in Höhe des 1. Lendenwirbels gelegene Plexus solaris, welcher Zweige aus den

Splanchnici, dem Phrenicus und Vagus erhält und so in Verbindung sowohl mit dem Zentralnervensystem, als auch mit dem Sympathikus steht. Diese Tatsache ist für die Physiologie auch der Genitalnerven äußerst wichtig; wir werden später noch darauf zurückzukommen haben.

Vom Plexus solaris gehen als für das Becken wichtige Verbindungen aus zunächst solche zu den Renalganglien, von denen wieder, entsprechend dem Gefäßverlauf, Nervenäste direkt an die Ovarien abzweigen.

Außerdem aber entsendet der Plexus solaris nach abwärts ein starkes Geflecht sympathischer Fasern, den die Aorta umspinnenden Plexus aorticus. Neben ihm und mit ihm verbunden liegen etwa in Höhe des Abganges der Art. mesenterica inferior beiderseits die Spermatikalganglien, von denen aus wiederum Zweige nach den Ovarien verlaufen.

Weiter nach abwärts ziehen die sympathischen Nerven in einem breiten Plexus auf der Aorta hinab, dem Plexus utericus magnus (Frankenhäuser). Dieser teilt sich etwa in der Höhe des Promontoriums in zwei Plexus, die Plexus hypogastrici, die zu beiden Seiten des Rektum ins kleine Becken hinabtreten und nun erst eigentlich im Beckenbindegewebe verlaufen und in der Hauptsache die inneren Genitalien versorgen. Sie geben zwar vorher kleine Äste an Ureteren und Rektum ab, in der Hauptsache aber treten sie ins Parametrium ein, um sich hier in ihre Endverzweigungen aufzulösen.

Vorher empfangen sie noch wichtige Verstärkungen von seiten des Rückenmarks. Es verbinden sich nämlich mit ihnen spinale Äste vom II.—IV. Sakralnerven, die dann mit den Endverzweigungen der Plexus hypogastrici zusammen an die einzelnen Organe herantreten, so daß also die inneren Genitalien überall sowohl vom sympathischen, als vom spinalen System versorgt werden.

Über die Art und Weise, wie sich der Plexus hypogastricus des weiteren zu den Genitalorganen, besonders dem Uterus verhält — und diese Art und Weise ist ja gleichbedeutend mit seinem Verhalten im Beckenbindegewebe überhaupt —, sind verschiedene Ansichten unter den Untersuchern vertreten.

Frankenhäuser hatte auf Grund seiner Präparate behauptet, daß mit einer unten zu erwähnenden Ausnahme alle Nervenfasern des Plexus hypogastricus vor ihrem Eintritt in Uterus, Scheide, Blase usw. durch ein graues Ganglion hindurchliefen, das Ganglion cervicale (Frankenhäuser) (vgl. Fig. 9).

Die Existenz dieses Ganglion, die schon vor Frankenhäuser, R. de Lee behauptet hatte, ist in neuerer Zeit von fast allen Unter-

suchern bestätigt worden (W. A. Freund, Hashimoto, Jung u. a.). Nur einzelne Autoren, besonders Rein, Pissemski, Jastreboff leugnen die Existenz eines zusammenhängenden Ganglion cervicale und nehmen statt dessen einen Plexus an. Die Annahme eines wahren Ganglions beruhe auf mangelhafter Präparation.

Da diese Nervenpartien im Beckenbindegewebe nun außerordentlich schwer zu präparieren sind und seit Frankenhäuser eigentlich kein dahin gehender Versuch als geglückt publiziert ist, so lag es nahe, die Entscheidung auf dem Wege mikroskopischer Untersuchung anzustreben. Bei Tieren, besonders Kaninchen, war schon vorher durch zahlreiche Untersuchungen die Existenz eines wahren Ganglienapparates im Beckenbindegewebe sichergestellt, Kehrer, Körner, besonders aber Knüpffer haben durch ihre Arbeiten die Beweise dafür geliefert. Für den Menschen haben W. A. Freund, H. W. Freund und Hashimoto teils an normalen, teils an pathologischen Präparaten ein Ganglion im Beckenbindegewebe gesehen und in verschiedenen Stadien beschrieben.

Eigene Untersuchungen, die ich an mikroskopischen Serienschnitten durch die Becken von Neugeborenen und von jüngeren Föten ausgeführt habe, führen mich dazu, gleichfalls ein Ganglion cervicale beim Menschen anzunehmen. Es dürften durch diese übereinstimmenden Untersuchungsergebnisse die Annahme eines Plexus cervicalis wohl endgültig überwunden sein.

Es würde sich also das Verhalten der Nerven im Beckenbindegewebe, insbesondere die Art und Weise der Verteilung des Plexus hypogastricus an die einzelnen Organe, folgendermaßen verhalten:

Im Parametrium liegt zu beiden Seiten der Cervix uteri etwas außerhalb der Kreuzungsstelle der Art. uterina und des Ureters je ein Ganglion, dessen Größe verschieden angegeben wird, im Durchschnitt aber bei der erwachsenen, nicht schwangeren Frau wohl etwa 1 cm Länge und $^1/_2$ cm Breite betragen dürfte (Frankenhäuser). In diesem Ganglion vereinigen sich alle Zweige des Plexus hypogastricus der gleichen Seite, wie auch die spinalen Äste aus dem II.—IV. Sakralnerven. (Nach Frankenhäuser sollen einzelne Äste sowohl vom Sympathikus als auch von den Sakralnerven unter Umgehung des Ganglions zum Uterus laufen, doch ist dies bisher nicht sicher bestätigt.)

Von hier aus führen sie nun zu den einzelnen Organen:

1. Der Uterus wird durch eine große Anzahl von Fasern versorgt, die alle am Collum eintreten und teils direkt durch die Muskulatur bis in die Schleimhaut, teils subperitoneal über die ganze Oberfläche sich verbreiten. In der Schleimhaut wollen einzelne Autoren ganglienzellenartige Gebilde gesehen haben, doch sind die Untersuchungsmethoden

(Golgi) bisher noch zu unsicher. Mit voller Sicherheit dagegen sind nachgewiesen Ganglien dicht unter dem Peritoneum, durch welche die einzelnen Nervenfasern hindurchlaufen. Es wird auf diese Weise der Uterus in sehr ausgiebiger Weise mit Nerven versehen.

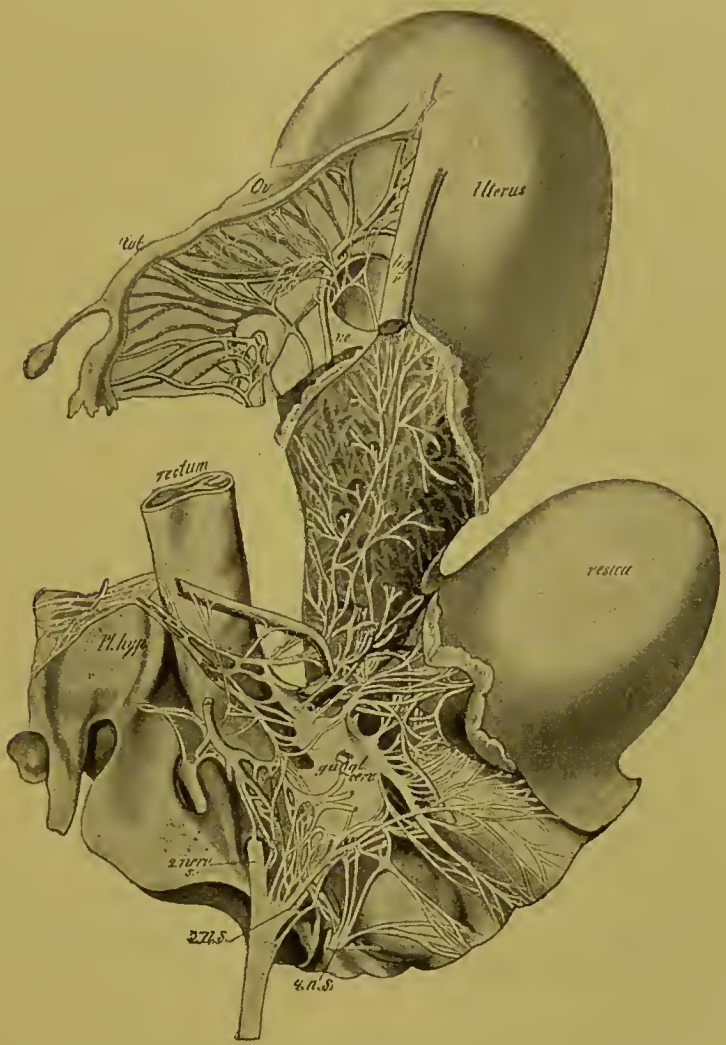

Fig. 9.

Die Nerven der Gebärmutter, speziell das wichtige Ganglion cervicale in seinem Zusammenhange mit dem Plexus hypogastricus, den Kreuzbeinnerven und den Nerven der Gebärmutter, Blase und Scheide.

Nach Frankenhäuser, Die Nerven der Gebärmutter, Jena 1867, Taf. VI.

Pl. hyp. Plexus hypogastricus; *2. 3. 4. n.s.* Kreuzbeinnerven; *Ov.* Ovarium; *tub.* Tube; *lig. r.* ligamentum rotundum; *v. o.* veua ovarica.

2. Die Scheide. Ein dichtes Geflecht von Nerven umzieht, von den Cervikalganglien ausgehend, nicht nur die Scheidengewölbe (wie Knüpffer nach seinen Untersuchungen von Fledermäusen annahm), sondern die ganze Scheide bis hinab zum Diaphragma pelvis rectale (s. Tafel V Fig. 3). Die Nervenverzweigungen sind am dichtesten am lateralen Abschnitt der Vagina und nehmen nach der Mitte zu all-

mählich ab, ohne aber hier völlig zu fehlen, ganz entsprechend dem Verhalten der Blut- und Lymphgefäße. Es ist aber, was durch unsere Untersuchungen für den Menschen zuerst bewiesen wurde, die ganze Scheide von einem dichten Netz von Nervenfasern umsponnen, etwa wie ein Ballon von seinem Netz.

3. Die Blase. Auch an sie treten zahlreiche Fasern vom Ganglion cervicale aus, um sich zwischen ihrer Muskulatur zu verzweigen. Ebenso wird der Ureter von feinen Nervenzweigen aus dem Ganglion cervicale versorgt.

4. Das Rektum erhält gleichfalls, wenigstens für seine Vorderfläche, zahlreiche Äste aus dem Ganglion cervicale, welche in ihrer großen Mehrzahl in den seitlichen Partien des Spatium rectovaginale gelegen sind und sich so verhalten wie an der Scheide, d. h. in der Mitte am schwächsten vertreten sind und nach den Seiten hin zunehmen.

Alle diese Nervenverzweigungen verlaufen nicht getrennt voneinander, jede zu dem ihr zur Versorgung zugewiesenen Gebiet, es sind zwischen sie überall in großen Massen kleinere und größere Ganglien eingefügt, welche wieder für sich kleinere Knotenpunkte bilden und von vielen als selbständige Zentren für die einzelnen Organe angesehen werden (Rein, Pissemski u. a.). Doch kann diese Auffassung einer strengen Kritik nicht standhalten, wie ich zu beweisen versucht habe. Wahrscheinlich dienen diese Ganglien zur Vermittelung peripherer Reize (z. B. bei der Wehentätigkeit) nach dem Zentrum, sind aber keine selbständigen Zentren.

Die großen Ganglien im vorderen Scheidengewölbe zwischen Blase und Uterus sind als besondere Vesicalganglien schon von Frankenhäuser und seinen Vorgängern beschrieben worden, doch bilden sie nur einen Teil des gesamten großen Ganglienkomplexes, der überall im Beckenbindegewebe in die einzelnen Nervenverzweigungen eingeschaltet ist.

Es ist auffällig und darf nicht unerwähnt bleiben, daß auch die Nerven im Beckenbindegewebe sich im Prinzip ganz so verhalten wie Blut- und Lymphgefäße. Wie diese nämlich jedes für sich zur Seite des Uterus eine große Anastomose zwischen dem Stamm an der Uterina (Plexus lymph. uterinus) und dem an der Spermatica (Plexus lymph. spermat.) eingehen, so haben auch die Nerven eine gleiche Anastomose. Es ziehen nämlich von den kleinen Ganglien um den Ureter dicht an der Blase feine Nervenverzweigungen durch die Ala vespertilionis und verbinden sich hier mit den Fasern, die von den Spermatikal- und Renalganglien entlang den Spermatikalgefäßen herunterkommen. So ist auch im Nervensystem die vierfache Versorgung des für die Fortpflanzung bestimmten Organes gesichert.

Martin, Krankh. d. Beckenbindegewebes

Fig. 1

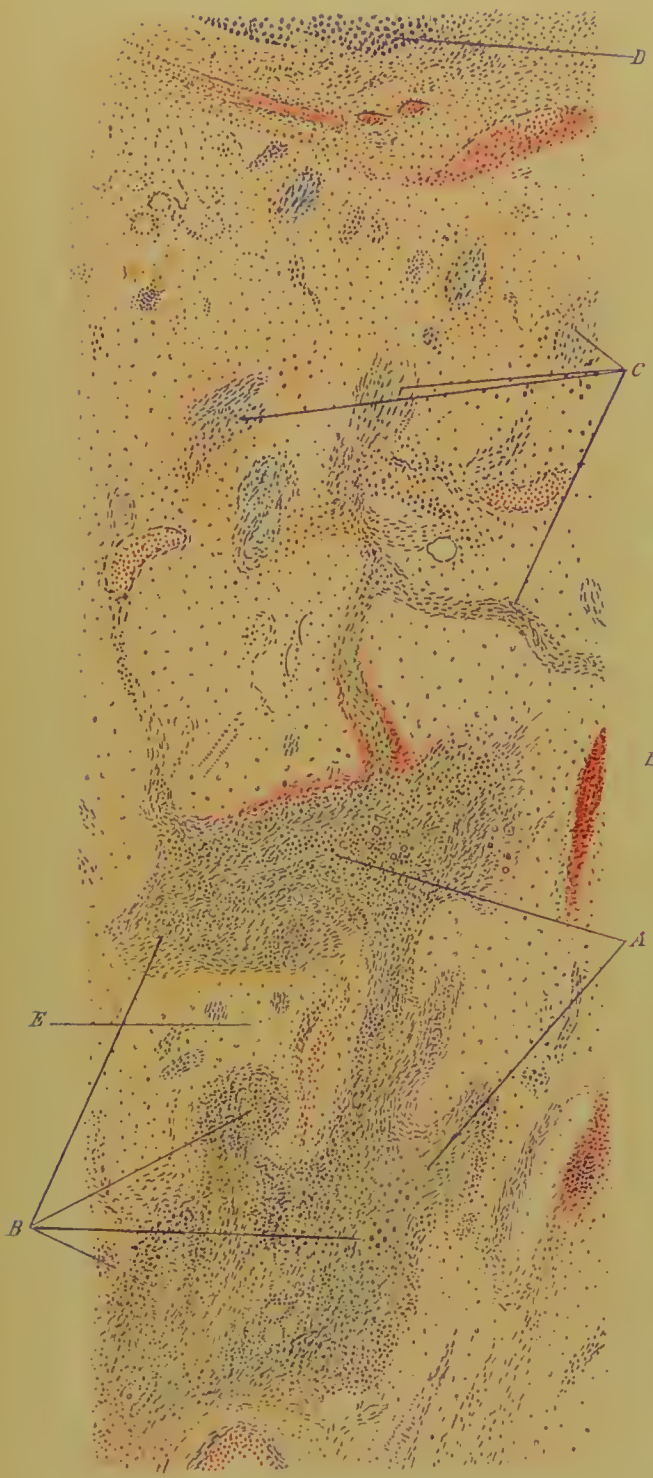

Fig. 2

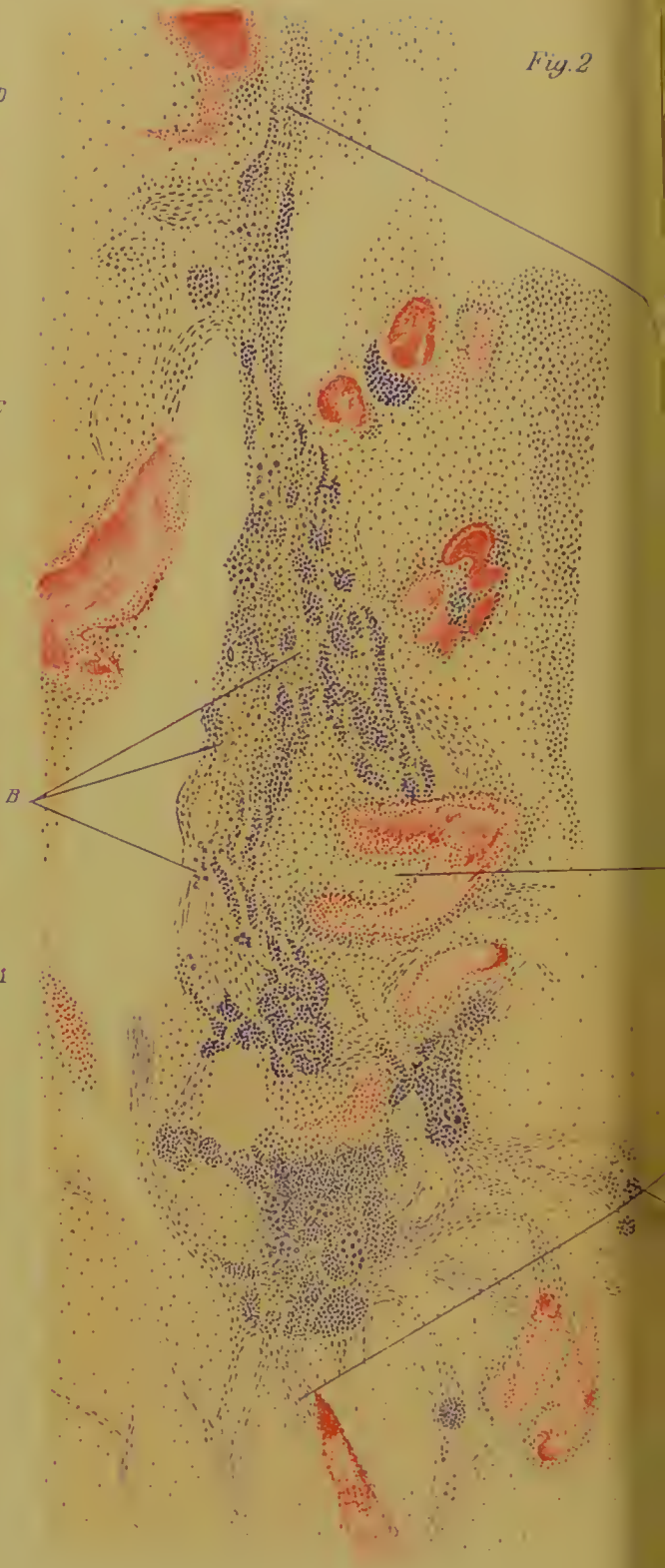

E. Häger gez.
Jung.

Verlag von S. K.

Erklärung zu den Abbildungen auf Taf. V—VI.

Fig. 1. **Ganglion cervicale im Parametrium eines ausgetragenen neugeborenen Mädchens.**

A Cervikalganglion, annähernd halbmondförmig, mit großen Massen von Ganglienzellen bei *B*.

C Nervenfasern im Parametrium, zum Ganglion hinziehend.

D Epithel des Ureter.

E Parametranes Bindegewebe in das Ganglion hineinstrahlend.

Fig. 2. *A* Langer Zug von Nervengewebe mit vielen eingestreuten Ganglienzellen bei *B* im parametranen Bindegewebe *D* eines Fötus von 16 cm Kopf-Steißlänge.

C Nervenfasern, von diesem großen Nervenzug ausgehend.

Fig. 3. **Sagittaldurchschnitt durch die seitliche Scheidenpartie eines ausgetragenen neugeborenen Mädchens.**

U Ureter.

VM Vaginalmuskulatur.

VE Vaginalepithel, seitlich angeschnitten.

QM Quergestreifte Muskulatur des Beckenbodens.

NG Nervenzüge mit zahlreichen kleinen Ganglien, die ganze Peripherie der Vagina netzartig umspannend, bei *NBB* seitlich am Beckenboden um den unteren Teil der Scheide herumziehend.

Fig. 3

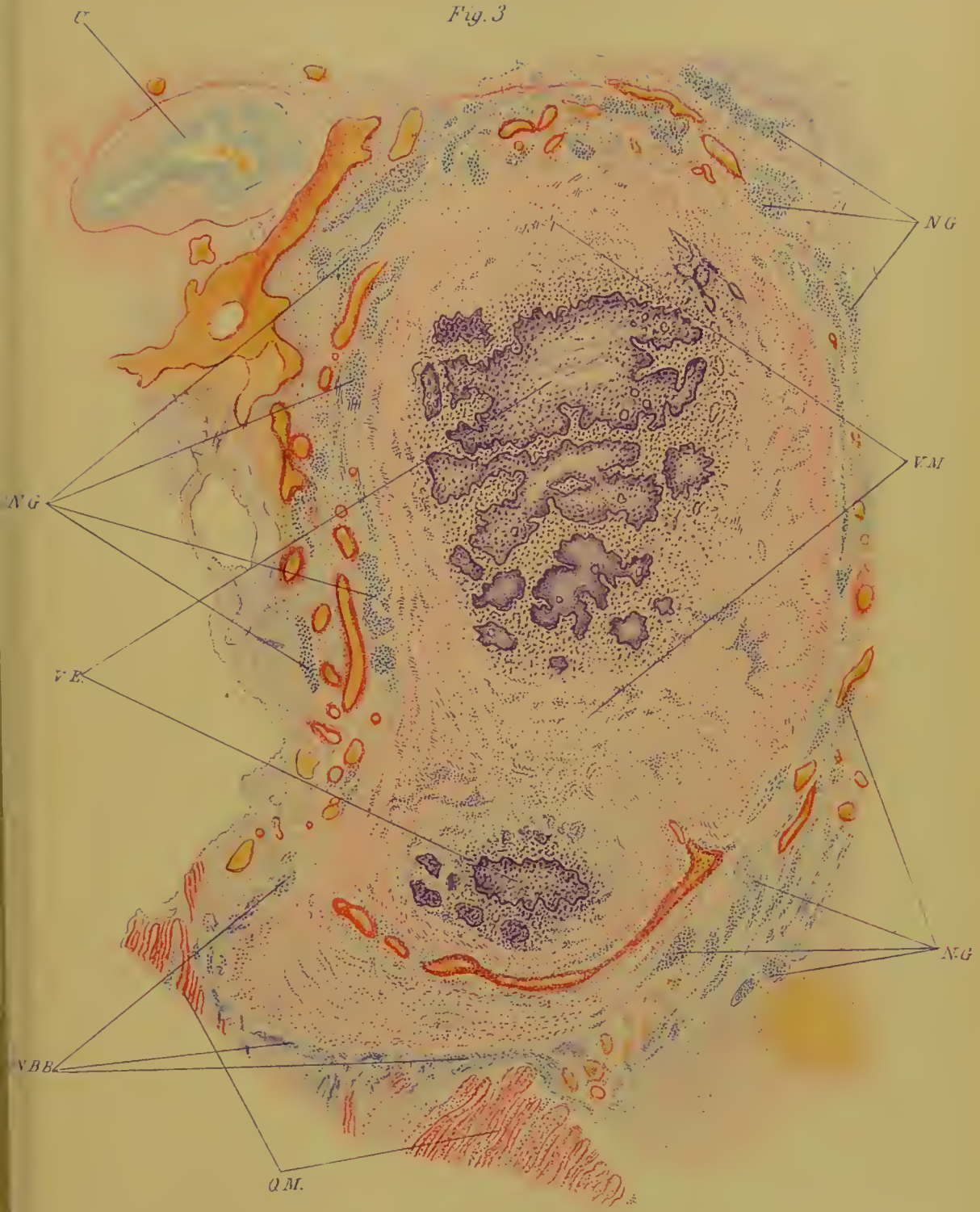

lin N W 6

L J Thomas, Lith Inst. Berlin S 53

Es erübrigt sich nach dem zuletzt Gesagten, auf die in ihren Einzelheiten noch so sehr streitigen physiologischen Detailfragen einzugehen. Es sei hier nur noch einmal rekapituliert, daß der Nervenapparat im Beckenbindegewebe vom Ganglion solare aus nicht nur sympathische Fasern, sondern auch durch den Vagus solche vom Gehirn her erhält, daß ferner seine spinalen Verbindungen aus den Kreuzbeinnerven vielfache sind, und daß schließlich die Anastomose durch die Spermatikaläste wiederum zum Ganglion solare für eine erneute Versicherung dieser zentralen Verbindungen sorgt. Es ist für einen Kenner der anatomischen Verhältnisse der Nerven im Beckenbindegewebe völlig ausgeschlossen, einen noch in situ befindlichen Uterus aus allen seinen Nervenverbindungen auslösen zu wollen und damit fallen alle auf solche angeblich gelungenen Versuche basierten physiologischen Experimente in sich selbst zusammen. Wir können nach dem heutigen Stand der Frage nicht einmal sagen, wo das Zentrum für die Genitalnerven liegt, ob im Gehirn, ob im Rückenmark oder in beiden, wofür viele gewichtige Gründe zu sprechen scheinen. Diejenigen Versuche endlich, die am völlig exstirpierten Uterus angestellt sind und mit denen man das Vorhandensein von selbständigen Ganglien im Gebärorgan selbst nachweisen wollte, können auch ohne diese Hypothese durch idiomuskuläre Kontraktionen des überlebenden Organes einwandfrei ihre Erklärung finden; die Annahme selbständiger Nervenzentren ist hierzu nicht notwendig.

Es ist dann noch von einer Reihe von Untersuchern behauptet (Frankenhäuser, Hashimoto u. a.), daß das Ganglion cervicale in der Schwangerschaft hypertrophiere. Wenn nun auch zuzugeben ist, daß das Ganglion in der Gravidität an anatomischen Präparaten vergrößert erscheint, so würde die Annahme einer im späteren Leben erfolgenden Neubildung von Nerven unseren bisherigen Kenntnissen vom Verhalten des Nervensystems, seiner Entwicklung und Regeneration entschieden zuwiderlaufen. Vielleicht läßt sich die ja unstreitig vorhandene Vergrößerung des Ganglion cervicale in der Gravidität durch eine für die Schwangerschaft durchaus gewöhnliche Hypertrophie des in Menge zwischen die Nervensubstanz des Ganglion hineinstrahlenden Bindegewebes (vgl. V Fig. 1 u. 2) erklären. Auch darüber sind indessen die Untersuchungen noch keineswegs abgeschlossen.

II.

Die Pathologie des Beckenbindegewebes.

A. Entwicklungsstörungen.

(Ph. Jung.)

Busse, O. Verlagerung von Tube und Ovarium infolge Ausbleibens des Descensus. Monatsschr. f. Geb. u. Gyn. Bd. 13. — Freund, W. A. Über das sogenannte kyphotische Becken. Gyn. Klinik, Bd. 1. Straßburg 1885. — Derselbe. Das Bindegewebe im weiblichen Becken. Gyn. Klinik, Bd. 1. Straßburg 1885. — Derselbe. Die Verletzungen der Scheide und des Dammes. Gyn. Klinik, Bd. 1. Straßburg 1885. — Derselbe. Zur Anatomie, Physiologie und Pathologie der Douglas-Tasche. Beitr. z. Geb. u. Gyn. Bd. II. — Derselbe. Über die Indikationen zur operativen Behandlung der erkrankten Tuben. Volkm. Samml. klin. Vortr. Nr. 323. 1886—1890. — Hegar, A. Tuberkulose und Bildungsfehler. Münch. med. Wochenschr. 1899. Nr. 38. — Küstner, O. Lageanomalien des Uterus. Veits Handb. d. Gyn. Bd. I, S. 120 ff. — Sellheim, H. Über normale und unvollkommene Dammbildung. Beitr. z. Geb. u. Gyn. Bd. V. — Derselbe. Unvollkommener Descensus ovariorum. Beitr. z. Geb. u. Gyn. Bd. V.

Entwicklungsstörungen des Beckenbindegewebes allein dürften wohl kaum jemals zur Beobachtung gelangt sein. Es liegt in der Natur dieses nicht selbständigen, sondern nur als Hülle und Füllmaterial dienenden Gewebes, daß es in entwicklungsgeschichtlicher Hinsicht ganz von den wichtigen Organen abhängt, die es im kleinen Becken umschließt.

Da aber diese Organe selbst zahlreichen und mannigfaltigen Störungen in ihrer Entwicklung ausgesetzt sind, so wird auch das Beckenbindegewebe ganz folgerichtig häufig von diesen mit betroffen.

Es ist das Verdienst von W. A. Freund und Hegar und seiner Schule (Sellheim u. A.), in planmäßiger Weise diese Anomalien der weiblichen Genitalorgane samt ihren Folgen erforscht zu haben. Ihnen fällt daher auch der Hauptanteil der einschlägigen Arbeiten zu.

Es scheint im Interesse einer kurzen und übersichtlichen Darstellung geraten, diejenigen Entwicklungsstörungen, die sich an ganz bestimmte Mißbildungen der Beckenorgane anschließen, von denen zu trennen, die mehr allgemeiner Natur sind.

Von ersteren kommen zunächst in Betracht alle die Mißbildungen, welche den Uterus als solchen betreffen.

Rudimentäre Anlage dieses Organes mit ganzem oder teilweisem Defekt der Scheide hat stets eine durchaus mangelhafte Ausbildung der Partes cardinales der Ligg. lata zur Folge, da die verkümmerte Entwicklung der Gefäße und Nerven sowie das Fehlen eines großen Teiles der glatten Muskulatur, die sich vom Uterus normalerweise in diesen Teil des Beckenbindegewebes fortsetzt, die hauptsächlichsten Komponenten betrifft, aus denen er sich sonst zusammensetzt. Das gleiche Verhalten wird sich einseitig ergeben, wenn eine Hälfte des Uterus fehlt oder rudimentär entwickelt ist.

Im gleichen Abhängigkeitsverhältnis vom Uterus stehen die Ligg. sacro-uterina, während die Ligg. rotunda selbst bei sehr mangelhafter Entwicklung der Müllerschen Gänge stets, wenn auch schwächer als gewöhnlich, vorhanden sind.

In gleicher Weise sind gegebenenfalls die Ligg. ovariorum propria mangelhaft entwickelt bei Fehlen oder schlechter Entwicklung eines oder beider Ovarien. Ebenso die Ala vespertilionis bei Fehlen oder rudimentärer Ausbildung einer oder beider Tuben.

Kurz gesagt, es schließt sich das Beckenbindegewebe in seinen einzelnen Abschnitten im Mangel seiner Entwicklung stets dem Organe an, mit welchem es topographisch und entwicklungsgeschichtlich am nächsten im Zusammenhang steht.

Außer diesen speziellen Störungen gibt es aber auch noch solche mehr allgemeiner Natur, welche vielleicht in ihrer Bedeutung viel wichtiger sind, als die ersterwähnten.

W. A. Freund und Hegar haben auf einen beim Weibe nicht ganz seltenen Zustand des Verharrens der Genitalorgane auf einer früheren Stufe der Entwicklung aufmerksam gemacht, den sie als Infantilismus bezeichnen.

Dieser Infantilismus spricht sich beim menschlichen Weibe in mannigfachen Symptomen aus. Kleiner schmächtiger Wuchs, mangelhafte Behaarung, schlechte Zähne, schlechte Entwicklung der Brüste und des Mons veneris, allgemein verengtes Becken, Chlorose sind die Symptome, die im einzelnen mehr oder weniger ausgesprochen zu Tage treten.

An den Genitalien selbst sind mangelhafte Bildung des Dammes (Sellheim) und der großen Labien, enge, kurze und faltenreiche Scheide mit flachen Scheidengewölben, relativ stark ausgebildete Cervix gegenüber dem kleinen, unentwickelten Corpus uteri, Schlängelung der Tuben (W. A. Freund), mangelhafter Descensus ovariorum (Sellheim, Busse) die Zeichen, daß die Ausbildung der Teile auf der Stufe des Kindesalters oder sogar des intrauterinen Lebens stehen geblieben ist. Bei solchen Individuen pflegt nun auch der Bandapparat an dieser mangelhaften Entwicklung allgemein beteiligt zu

sein. Die sämtlichen Ligamente sind dünner und ihre Gewebe schlaffer als in der Norm, ganz abgesehen von topographischen Anomalien, z. B. kurzem Ligamentum ovarico-pelvicum bei mangelhaftem Descensus ovariorum. Man könnte sagen, daß die Verdichtungszonen, die oben, S. 27, geschildert sind, bei solchen infantilen Personen nicht die beim vollentwickelten Weibe normale Ausbildung erreicht haben und auf dem Stadium des Kindes stehen geblieben sind, wo sie ja, wie gleichfalls früher hervorgehoben, noch nicht ihre völlige Differenzierung erreicht haben. Die Folgen dieser mangelhaften Ausbildung des Ligamentapparates sehen wir in der Widerstandsunfähigkeit solcher Genitalien gegenüber den Momenten, welche eine gewaltsame Lageveränderung herbeizuführen geeignet sind. Retroflexionen des Uterus infolge Versagens der Ligg. rotunda und sacrouterina, vor allem aber die so seltenen Totalprolapse bei Virgines und Nulliparae verdanken meist dieser infantilen Schlaffheit und Insuffizienz des Bandapparates im Beckenbindegewebe ihre Entstehung.

Diese Entwicklungsstörungen im Bindegewebe sind, wie schon gesagt, meist nur von untergeordneter Wichtigkeit gegenüber denen der übrigen Organe im Becken. Sie entbehren aber immerhin insofern nicht ganz der praktischen Bedeutung als aus ihnen pathologische Zustände hervorgehen können, welche eine Therapie notwendig machen. Und dafür ist die Kenntnis der Ätiologie dieser Zustände im Infantilismus eine unbedingte Notwendigkeit.

B. Haematoma extraperitoneale periuterinum.

(A. Martin.)

Vergl. A. v. Rosthorn, Veits Handbuch der Gynäkologie Bd. 3. 1899. II. Hälfte S. 57; ferner die Frommel'schen Jahresberichte, Virchow-Hirsch Jahresberichte. Litteraturverzeichnis der Monatsschr. f. Geburtshülfe u. Gynäkologie, Centralblatt für Gynäkologie.

Aran. Leçons cliniques des tumeurs sanguines péri-uterines. Paris 1858. — Bandl. Die Krankheiten der Tuben, der Ligamente, des Beckenperitoneum und der Beckenbindegewebe. No. 59 der Deutschen Chirurgie. Stuttgart 1886. — Barker. Subserous uterine haematocele in a girl of eleven years, simulating acute inflammation of the vermiform appendics, laparotomy, recovery. Tr. Clin. soc. London 1892/93. Bd. XXVI, p. 97—100. — Baumgärtner. Ueber extraperitoneales Hämatom. Deutsche med. Woch. Nr. 36, 1882. — Beck, Snow. Obstet. transact. Vol. XIV, 1872. — Becquerel. Traité clin. des malad. de l'uterus. Gaz. de hôp. April 1858.— Beigel. Haematocele alae vespertilionis. Arch. f. Gyn. 1887. Bd. XI, p. 377, — Bernutz et Goupil. Cliniques. méd. sur les malad. des femmes. Paris 1860. — Berlin, F. A case of anteuterine haematocele, laparotomy; recovery. Am. Journ. ofobst. Vol. 22, p. 495. — Betschler. Klin. Beiträge z. Gynäk. Breslau 1862. 1. H., p. 135. — Boeekel. Des kystes ménorrhagiques. Gaz. med. de Strassbourg 1861. — Breslau. Schweiz. Zeitschr. f. Heilk. 1862. II, 318. — Derselbe. Monatsschr. f. Geburtskunde 1865. IX. — Budin. Des varices chez les femmes enceintes. Thèse d'agrég. Paris 1880. — Clark, J., Phleboliths in the Ovarian veins simulating ureteral stones. Amer. J. of obstet. April 1902. — Doléris. Thrombus pelvi-génitale. Nouv. Dict. de Méd. 1893. — Düvelius. Beitr. z. Lehre von der operativen Behandlung des Haematoma periuterinum extraperitoneale. Arch. f. Gyn. 1884. XXIII, p. 107. — Dudley. Du varicocèle chez la femme. 1888. — Duncan, Matthews. On uterine haematocele. Edinb. med. J. 1862. — Etheridge. An enormus abdominal hematoma, operation, removal, cure. Tr. of the gyn. soc. of Chicago. Am. J. of obst. N. Y. Bd. XXVII, p. 142. — Femonenoff. Zur Kasuistik der Verletzungen sub coitu. J. akusch. i. shensk. boles 1895. — Ferber. Die Blutgeschwülste in der Nachbarschaft der Geschlechtsteile des Weibes. Schmidts Jahrbücher. Bd. 115, 123, 218. — Fisehl. Lebensgefährliche Blutung nach einer geringen Verletzung der Scheide. Med. chir. Centr.-Bl. Wien 1892. XXVII, p. 137. — Freund, A. W. Gynäkol. Klinik 1895. Strassburg. Bd. I. Die Verletzungen der Scheide und des Dammes bei natürlich ablaufender und bei künstlich mittels der Zange beendigter Geburt (p. 135—203) und das Bindegewebe im weiblichen Becken und seine pathologischen Veränderungen (p. 203–368). — Fritsch. Die retrouterine Haematocele. Volkmann's Samml. klin. Vorträge 1783. Nr. 56. — Gaillard, Thomas. Clinical lectures on diseases of women. New-York. 1880. — Gleen. Haematoma ligamenti lati. Centralblatt 1890, S. 886. — Goelet, The treatment of pelvic haematom and haematocele by Galvanism. The med. Times and Register. 22. März 1890, p. 274a. — Gottschalk. Haematoma ligamenti rotundi uteri. Centrbl. f. Gyn. 1887.

p. 329. — Graefe. Münch. med. Woch. 1892. Nr. 40. — Grandin. Puerperal haematoma of the vagina. Am. J. of obstet. 1891. XXIV, p. 861. — Grapow. Zwei Fälle von Scheidenruptur. Vortr. in d. gebh. Ges. zu Hamburg 1896. Centralbl. f. Gyn. 1896. p. 106. — Gusserow. Ueber Haematocele periuterina. Arch. f. Gyn. Bd. 29, p. 388. Berl. klin. Woch. Nr. 22. — Hammerschlag. Monatsschr. f. Unfallheilk. 1902. No. 11. — Hegar. Monatsschr. f. Geburtskunde 1861. XVII, p. 421. — Hirst, B. C. Rupture of a blood-vessel in the broad ligament. Obst. Gaz. Cincinn. 1889. XII, p. 65. — Derselbe. 3 cases of varicous veins in the broad ligament. Phil. med. News. 1890. p. 538. — Hofmokl. Haematocele anteuterina; Punction mit Dieulafoys Apparat üb. d. Symphyse. Heilung. Ber. d. k. k. Krankenanst. Rudolf-Stiftung in Wien (1882) 1889. 408. — Hyde. Haemorrhagia in the broad ligament. Am. Journ. of obstet. June 1901. Transaction womans hosp. — Iverson. Haematoma lig. rotundi uteri, hernia, obturatoria. Laparotomie. Gyn. og obst. Medd. Kjobenhavn 1888. Vol. VII, p. 161. — Janvrin. Haematoma of left broad ligament, cystic degeneration of right ovary. Tr. of New. Y. Obst. Soc. Am. Journ. obst. N. Y. 1895. Vol. XXXI, p. 67. — Kehrer. Diskussion über Beckenhaematome. Verh. de. gyn. Section d. 66. Vers. deutsch. Naturforsch. u. Aerzte in Wien. Centralbl. f. Gyn. 1894. No. 41. — Klob. Pathol. Anatomie der weiblichen Sexualorgane. Wien 1864. — Kroner. Haematocele durch den versenkten Ovarialstiel. Centralbl. f. Gyn. 1880. p. 92. — Kuhn. Ueber die Blutergüsse in die breiten Mutterbänder und in das den Uterus umgebende Gewebe. Diss. 1874. Zürich. — Lejars. Un fait d'hématocèle souspéritonéo-pelvienne traitée par l'incision ischio-rectale et la décortication de la poche. Ann. de gyn. 1895. XLIV, p. 448. — Lichtenstern u. Herrmann. Zur Pathologie des runden Mutterbandes. Monatsschr. f. Geb. u. Gyn, XV. S. 414. — Männel. Beitrag zur Geburtskunde und Gyn. v. Scanzoni, VII. Würzburg 1870. — Mangin. Evacuation par l'incision vaginale des collections liquides pelviennes d'origine inflammatoire ou hématique. Nouv. Arch. d'obst. et de gyn. Paris 1894. Bd. IX, p. 35, 49. — Martin, A. Ueber extraperitoneales Haematom. 54. Vers. deutsch. Naturforsch. und Aerzte in Salzburg 1881. Arch. f. Gyn. Bd. XVIII, p. 463. — Derselbe. Z. Patholog. des Lig. rotund. Ber. über die Versammlung d. Ges. f. Geb. und Gyn. Zeitschr. f. Geb. 1891. XXII, p. 2. — Derselbe. Das extraperitoneale periuterine Haematom. Zeitschr. f. Geb. und Gyn. VIII, H. 2. — Martin, E. Ueber die Neigungen und Beugungen des Uterus nach vorn und hinten. 1871. — Michel et Bichat. Contribution à l'étude du Varicocèle tubo-ovarien. Arch. gen. de méd. 1903. No. 24. — Moussaud. Varicen der Vulva als Quelle schwerer Haemorrhagien. Thèse de Paris 1890. — Nélaton. Des tumeurs sang. du pelvis. Gaz. des hôp. 1851. Nr. 143. 145. 1852. Nr. 12, 16. — Nonat. Gaz. hebd. de méd. 1854. Août. 1858. — Obalinski, A. Über extraperitoneale Haematome. Gaz. lek. Warschau 1891. p. 769—774. (Polnisch.) — Olshausen. Über Haematocele und Haematometra. Arch. f. Gyn. 1870. I, p. 24. — Ostermair. Zur Kenntnis der sexuell entstand. Vaginalzerreißungen im Anschluß an einen Fall v. bogenförm. Abreißen d. hint. Scheidengewölbes. (Colporrhexis.) Wien. med. Woch. 1895. XLV, p. 39. — Pichevin et Petit, Lésions vasculaires de l'uterus dans la métrite. Nouv. Arch. d'Obst. et de Gyn. 1895. — Purefoy und Calton. Recidivirendes Haematom. Centralbl. f. Gyn. 1902. S. 909. — Rau. Neue Zeitschr. f. Geb. 1850. Bd. 28. — Regnier. Beitrag z. Kenntnis der Beckenblutgeschwülste. Centralbl. f. Gyn. Leipzig 1893. p. 849. — Reynier. De l'intervention dans l'hématocèle péritutèrine. Bull. soc. de méd. prat. de Paris 1892. p. 182—194 u. Rev. obstet. et gyn. Paris 1892. Bd. VIII, p. 111—115. — Rosenwasser. A case of large extraperitoneal hematocele; abdominal section; recovery. Cleveland M. Gaz. 1888/89, p. 345. —

Derselbe. What are the indications for abdominal section in intrapolvic haemorrhage? Tr. of the Am. Ass. of obst. a. gyn. Ann. of gyn. a paed. Philad. Bd. VI p. 652—658 und Am. J. of obst. N. Y. Bd. XXVIII, p. 412—416. — Routh, A. A lecture on polvic haematoma and haomatoeele. Clin. J. London 1893/94, Bd. III. p. 59, 74. — Queirel. Thrombus pédiculé du vagin. Ann. de gyn. et d'obst. Paris 1895. XLIII, p. 224. — Schlesinger. Uber Blutgeschwülste des weibl. Beckens. Wien. med. Blätter 1884. No. 27, 28, 29, 31, 32, 33. 38, 43, 44, 46. — Schramm. Über die Entstehung eines Beckenhaematoms nach Ovariotomie. Verh. d. gyn. Ges. Dresden. Centralbl. f. Gyn. 1895, No. 34. — Dorselbe. Haematoma ligamenti rotundi. Cent. f. Gyn. 1896, No. 31, p. 809, No. 45, p. 1139. — Schroeder. C. Kritische Untersuchungen über die Diagnose der Haematocele retrouterina usw. Bonn. 1866. — Schülein. Über Verletzungen der Scheide, welche weder durch den Geburtsakt, noch durch ärztliche Eingriffe entstanden sind. Zeitschr. f. Geb. 1862. XXIII, p. 347. — Schwarze. Charité-Annalen XII, p. 589. — Schwarzenbach, Monatsschr. f. Geb. u. Gyn. XVIII. 1903, S. 350. — Simon. Über die Diagnose von Atresie etc. Monatsch. f. Geburtsk. Bd. XXVII. 1866. — Shober. Varieocele of broad ligament. Amer. Journ. of obstet. May 1901, ref. Monatsschr. f. Geb. u. Gyn. XIV, S. 220. — Derselbe. Varicocele im Lig. latum. Geb. Sekt. d. Aerztever. zu Philadolphia. Sitzung v. 21. Februar. Ref. Monatsschr. f. Geb. u. Gyn. Bd. XIV, p. 220. 1901. — Ter-Grigaoriantz. Puerp. Haematom unter d. Douglas'schen Falte. Centralbl. f. Gyn. 1891, p. 754. — Thorn. Über Beckenhämatome. Ber. üb. d. Verh. d. gyn. Section d. 66. Vers. deutsch. Naturforscher und Ärzte in Wien. — Centralbl.f. Gyn. 1894, No. 41. — Volkmann's Samml. klin. Vorträge 1895, No. 119, 120. Wien. med. Woch. 1895, No. 10. 423—427. — Veit, J. Über Haematocele und Haematom. Vortr. am 10. intern. med. Congress zu Berlin. Centralbl. f. Gyn. 1890, p. 130 und Volkmanns Samml. klin. Vortr. N. F. No. 15. — Vigués. Des tumeurs sang. de l'exavation pelvienne. Thèse 1850, 51. Revue méd. chir. 1851. — Virchow. Die krankhaften Geschwülste. Berlin 1863. Bd. I, p. 149. — Voisin. De l'hématocele retrouterine etc. Paris 1860. — Waldstein, E. Ueber ein retroperitoneales Haematom, eine stielgedrehte Ovarialcyste vertäuschend. Wien. klin. Woch. 1902. No. 10, p. 257. — Walzberg. Zur Behandlung der Haematocele intraperitonealis. v. Langenbecks Arch. 1894. Bd. 47, p. 40, 48. — Weber. Beitrag zur retrouterinen Haematocele. Berl. klin. Woch. 1873, 1. — Wertheim. Diskussion über Beckenhaematome. Verh. der gyn. Section d. 66. Vers. deutsch. Naturforscher und Arzte in Wien. Centralbl. f. Gyn. 1894, No. 41. — v. Winkel, F. Diskussion über Beckenhaematome. Verh. d. gyn. Section d. 66. Versamml. deutsch. Naturf. und Aerzte in Wien. Centralbl. f. Gyn. 1894, No. 41. — Zweifel. Zur Behandlung der Blutergüsse hinter der Gebärmutter. Arch. f. Gyn. Bd. XXII. H. 2. Bd. XXIII. H. 3. — Derselbe. Über Extrauteringravidität und retrouterine Haematome. Festschr. z. 25 jähr. Prof.-Jub. von Gusserow. S. 31.

Das Auftreten von Blutergüssen in das Beckenbindegewebe ist seit verhältnismäßig kurzer Zeit anerkannt. Nélaton und seine Schüler, welche zuerst die Blutgeschwülste des weiblichen Beckens zum Gegenstand ihrer besonderen Aufmerksamkeit machten, sahen in ihrer Mehrzahl dieselben als intraperitoneale an. Andere, wie Vigués, vertraten die Anschauung, daß extraperitoneale Blutungen primär und isoliert vorkommen. Erst Hugier wußte nachzuweisen, daß man beide Arten, den intraperitonealen und den extraperitonealen Bluterguß von einander zu trennen hat.

Vielfach hat die Definition geschwankt. Man sprach von einer intra- und extraperitonealen Hämatocele, die man auch retro-uterin (Gaugier), extra-uterin (C. Braun), peri-uterin (Hegar), sub-peritoneal, interstitial (Ott), nannte. C. Schröder unterzog das bis 1866 in der Literatur aufgezeichnete gesamte Material einer kritischen Sichtung: er wollte nur den Fall von Ott als extraperitoneal gelten lassen. Erst die Beobachtungen von Kuhn aus der Frauenklinik in Zürich (Frankenhäuser) und die von A. Martin auf der Naturforscher-Versammlung zu Salzburg 1877 mitgeteilten Beispiele haben über den Sitz und die Ausbreitung extraperitonealer Blutergüsse bestimmte Grundlagen festgestellt, nachdem schon vorher eine Reihe von Autoren, M. Duncan, Credé, Betschler, Breslau, Olshausen u. A. das Vorkommen solcher Blutergüsse anerkannt hatten. Wir bezeichnen heute übereinstimmend die subserös, extraperitoneal liegenden Blutgeschwülste als Hämatom.

Schlesinger hat die Abgrenzung dieser Art von Blutergüssen experimentell durchgeführt; an seine Untersuchungen hat auch W. A. Freund seinerzeit angeknüpft.

Die Häufigkeit der extraperitonealen Beckenhämatome kann weder durch Operations- noch durch Sektionsbefunde festgestellt werden. Weniger umfangreiche entziehen sich oft genug noch auf dem Sektionstische der Beobachtung. Die weitaus große Mehrzahl wird nicht Veranlassung zu operativen Eingriffen, zuversichtlich kaum zum Gegenstand einer sicheren klinischen Diagnose. Sie heilen ohne Hinterlassung charakteristischer Narben, sodaß sie auch den pathologischen Anatomen überaus selten begegnen. Virchow hat (Die krankhaften Geschwülste, Berlin 1863, Bd. I. S. 149) nie ein primäres Hämatom gesehen.

Das wollen wir festhalten, wenn wir lesen, daß Kuhn in dem Material von Frankenhäuser (Zürich), Magdeburg in dem der Halleschen Klinik, wie ich selbst in meinem Berliner Material eine Häufigkeit von 0,1—0,2% gefunden habe. Unter 3000 gynäkologischen Fällen meines Greifswalder klinischen und privaten Materials habe ich 3mal die Diagnose auf extraperitoneales Hämatom gestellt. Rosthorn hat unter 3000 operativ behandelten Fällen 17 Hämatocelen, aber nicht einen einzigen Fall von Haematoma extraperitoneale gesehen. Thorn sah 0,1—0,2% extraperitoneale Hämatome, gegenüber 0,9 bis 1,0% intraperitonealer Hämatocelen.

Dem typischen extraperitonealen Hämatom, welches ohne Kontinuitätstrennung der inneren Oberfläche der Genitalien im Beckenbindegewebe entstanden ist, stehen jene Fälle von Blutergüssen gegenüber, welche sich im Anschluß an eine spontane oder artificielle Entbindung

entwickelt haben oder — heute weitaus die häufigsten — nach gynäkologischen Operationen. Auch hierfür ist es fast unmöglich, die einwandfreie Grundlage zu einer statistischen Häufigkeitsberechnung zu gewinnen: nur in einem beschränkten Prozentsatz kommen dieselben, wenigstens die nach gynäkologischen Operationen entstandenen Hämatome, zur exakten Feststellung durch Operation oder auf dem Sektionstisch.

In dem Material des Greifswalder pathologisch-anatomischen Institutes, dessen Benutzung wir dem intensiven Interesse seines Leiters, P. Grawitz, für unsere Arbeit verdanken, sind vom 1. April 1899 — 1. April 1904 152 hier interessierende weibliche Leichen, welche von verschiedenen Seiten dorthin geliefert wurden, zur Obduktion gekommen.

Ein Fall von typischem extraperitonealem Hämatom, ohne Verletzung der inneren Oberfläche der Genitalien ist darunter nicht verzeichnet. Gegenüber 23 Fällen von intraperitonealen Hämatocelen stehen 5 extraperitoneale Hämatome, welche im Anschluß an gynäkologische Operationen entstanden sind, 3 nach Verletzungen des Uterus in partu.

Als Paradigmata sollen diese Fälle hier mitgeteilt werden:

Ein Hämatom lag nach einer abdominalen Myomotomie in dem Raum zwischen Blase und Vagina. Das zweite breitete sich nach einer vaginalen Totalexstirpation bei Tuberkulose des Peritoneum retrovaginal aus. Das dritte entwickelte sich nach einer abdominalen Ovariotomie bei Torsio pedunculi im betreffenden Lig. latum; Patientin erlag der vorbestandenen toxischen Peritonitis. Das vierte kam nach einer Colpotomia anterior aus der Arteria ovarica sin. zustande, in dem Lig. latum sin., mit Durchbruch in die Bauchhöhle. Das fünfte nach einer Colpotomia anterior: es füllte die über der abgelösten vorderen Scheidewand gelegene Wundhöhle, deren Vernähung durch vorzeitige Lösung der Catgutknopfnähte bei den stürmischen Brechakten defekt geworden war.

Drei waren bei der Entbindung entstanden: Eins nach der Ausräumung eines frühgeborenen totfaulen Kindes bei einer Septischen. Die linke Seite des unteren Uterinsegmentes und des Collum waren bei der von ungeübter Hand ausgeführten Entbindung eingerissen. Tod durch Peritonitis septica. Zwei andere entwickelten sich bei Uterusrupturen.

Als prädisponierend für die Hämatombildung erscheint die Anordnung der Gefäße in dem lockeren Beckenbindegewebe, welche namentlich während der Schwangerschaft, oft aber auch bei Geschwulstbildung aller Art im Becken beobachtet werden und zu außerordentlicher Entwicklung der Gefäße führen. Rosthorn weist gewiß mit Recht auf die Fälle von Varicocele hin, welche Richet (1860), Budin (1880), Hirst und Reclus (1889), Michel und Bichat betont haben. Shober hat eine lange Reihe einschlägiger Bestimmungen gesammelt. Die Betrachtung des oben, S. 24, abgebildeten Durchschnitts zeigt, in welcher Ausdehnung sich dieselben wahrscheinlich nicht bloß im Anschluß an Geburten, sondern auch bei Stauungen z. B. bei Herzerkrankungen entwickeln können.

Neuerdings ist vielfach auf die Arteriosklerose der Uterusgefäße von (Rosthorn, Richelot u. A.) hingewiesen worden. Es liegt nicht ganz fern anzunehmen, daß namentlich bei Frauen in reiferen Jahren, bei welchen Becken-Hämatome zur Beobachtung kommen, ähnliche Momente mitsprechen. Wir wissen, daß Phlebektasien, varicöse Veränderungen und die Entwicklung von Phlebolithen nicht seltene Vorkommnisse in den Beckenvenen der Frauen sind (Klob. Clark). Andere Ursachen für die Degeneration der Gefäßwandungen (Syphilis usw.) sind, soweit die bisherigen Beobachtungen reichen, bei Beckenhämatomen noch nicht zur Beobachtung gekommen. Die Bedeutung der chronischen Gefäßwandveränderungen tritt uns oft genug schon bei der Operation entgegen. Bei der Abschnürung z. B. von Ovarialstielen, besonders bei Stieltorsion, bei der Gefäßunterbindung und Naht im Ligament entstehen unter unseren Augen extraperitoneale Hämatome.

1. Kapitel.

Ätiologie.

Ätiologisch müssen die extraperitonealen Hämatome, welche ohne Zusammenhang mit Geburtsvorgängen entstanden sind, von denen getrennt werden, welche einem Geburtstrauma ihre Entstehung verdanken. Bei der ersteren Gruppe sind diejenigen Fälle zu sondern, in welchen das Hämatom ohne nachweisbare Kontinuitätstrennung in der Oberfläche der Genitalien entstanden ist, von denen, welche durch eine Operation oder sonstige Manipulationen in den Genitalien verursacht worden sind.

Zur weiteren Erörterung der Ätiologie stehen neben unseren eigenen älteren 8 Fällen 4[1]) in der Literatur zur Verfügung, bei welchen der Sachverhalt auf operativem Wege klar gestellt wurde. Unter diesen 8 Fällen ist nur einer, bei welchem ausdrücklich die Entstehung an eine Kohabitation während der Menstruation angeknüpft wird. Auch hier ist augenscheinlich durch eine wenige Tage später geleistete Anstrengung der Bluterguß erheblich verschlimmert worden. In 3 Fällen wird in der Anamnese die plötzliche Entstehung durch ein nachweisbares Trauma angeführt. Nur ein junges Mädchen ist darunter, welches vorher an Pleuritis (Tuberkulose?!) gelitten und bei welchem die erste Menstruation mit der Bildung eines doppelseitigen Hämatom auftrat.

[1]) Über den bekannten Fall von Beigel (Arch. f. Gynäk. Bd. XI. S. 377) fehlen hier verwertbare klinische Angaben, ebenso über den von Konrad (Centr. f. Gynäk. 1881. 57).

Zwei erkrankten am 1. Tage bei normal eintretender Menstruation; eine, nachdem die Menstruation 2 Tage aufgehört hatte. Zwei über 50 Jahre Alte, welche seit mehr als einem Jahre in die Climax eingetreten waren, erkrankten mit allmählich zunehmenden Erscheinungen. Eine hatte $1^1/_2$ Jahr vorher wegen doppelseitiger Tuben-Ovarialgeschwülste eine Coeliotomie durchgemacht; die Cessation machte sich in typischer Weise geltend. Dann trat viermal eine als Menstruation angesprochene mäßige Blutung auf; plötzlich entleerte sich eine so große Masse Blut, daß Patientin ärztliche Hilfe aufsuchen mußte.

A. Es muß als bewiesen angesehen werden, daß Erschütterungen des Unterleibes, ebenso wie Stoß und plötzliche Steigung des Druckes der Bauchpresse zu apoplektiformer Zerreißung der Gefäße im Beckenbindegewebe führen können. Unter den unverkennbaren intensiven Einwirkungen, wie sie bei anscheinend gesundem Verhalten der Gewebe eine solche Wirkung herbeiführen — Fall rittlings (Olshausen), schwere körperliche Arbeit, Artistentriks (Hammerschlag) —, stehen die vergleichsweise minderwertigen Erschütterungen besonders bei älteren Personen, die vor kürzerer oder längerer Zeit eine Operation überstanden haben, welche zu ausgedehnten Narbenbildungen im Becken führen (s. S. 72). Die strotzende Gefäßfülle, welche zur Zeit der Menses besteht, gibt zur Gefäßzerreißung, z. B. bei leidenschaftlichem, bes. auch perversem und gewaltsamem Koitus die Disposition, ebenso tiefgreifende Ernährungsstörungen, z. B. Tuberkulose, infantiles Beckenbindegewebe.

B. Die Entwicklung des gesamten Gefäßapparates während der Schwangerschaft, der dabei in einem hochgradig aufgelockerten Stützgewebe liegt, läßt die zermalmende Wirkung des Geburtsvorganges verstehen, auch ohne daß es zu einer Zerreißung des Uterus oder der Scheide kommt. Zerreißen diese aber unter der Wucht des spontanen Geburtsvorganges — oder infolge einer jähen gewaltsamen Hervorleitung des Kindes oder der Einwirkung geburtshelferischer Eingriffe —, so ist das aufgelockerte Beckenbindegewebe jedenfalls unfähig, die varikösen Sinus zu schützen.

Für die verhängnisvolle Wirkung erschwerter Geburtsvorgänge, welche ohne oberflächliche Kontinuitätstrennung in diesem Sinne wirkt, sind die Beobachtungen von Stadtfeldt beweisend. Er sah 4 Becken-Hämatome unter 5000 Geburten. Alle 4 Patienten waren Erstgebärende und hatten spontan geboren. Die objektiven Erscheinungen waren gering. Die Anschwellung wurde nur dadurch entdeckt, daß wegen der eigentümlich mangelhaften Involution des Uterus und der Sistierung der blutigen Lochien untersucht wurde. Es fand sich eine wulstförmige Vortreibung des oberen Teiles der Scheide, die sich in das Beckenbindegewebe bis zum Becken fortsetzte.

Einen eigenartigen Fall von Hämatom nach Geburt hat Schwarzenbach beschrieben. 27jährige Erstgebärende, normales Becken. Forceps bei im Beckenausgang stehenden Kopf. Im weiteren Verlauf entwickelte sich Hochstand des Uterus. Anämie. Links neben dem Uterus ein großer Tumor, der aus der Tiefe des Beckens auf die Darmbeinschaufel reicht. Uterus selbst intakt. Vollständige Resorption.

Auf den Zusammenhang extraperitonealer Blutergüsse und Uterusruptur hier näher einzugehen, liegt außerhalb des Rahmens dieser Monographie. Es ist auf die große geburtshilfliche Literatur zu verweisen. Die pathologisch anatomischen Vorgänge gerade auch bei dieser Form sind weiter unten in dem Kapitel über die pathologische Anatomie der extraperitonealen Hämatome nachzusehen.

Purefoy und Calton berichten von einem Hämatom, welches nach Frühgeburt im linken Lig. latum im 5. Monat auftrat. 5 Jahre zuvor war der Pat. eine linksseitige Ovariencyste extirpiert worden. Es war aus einem Varix eine sekundäre Blutung in das linke Lig. latum erfolgt, welche Wiedereröffnung des Abdomen notwendig machte. Pat. hatte seitdem wiederholt geboren und jedes Mal, wie auch jetzt, nach der Geburt ein Hämatom im Lig. lat. sin. gehabt. Im Puerperium nahm die Geschwulst beträchtlich an Größe ab. Andere Beispiele siehe unten S. 63.

Beispiele von der Entstehung extraperitonealer Hämatome nach gynäkologischen Operationen sind in unserer Literatur vielfach zerstreut. Sehr typisch sind die von Mundé und Hyde mitgeteilten Beobachtungen.

Von jeher ist der Hämatombildung bei intraligamentärer Entwicklung tubarer Schwangerschaft eine große Bedeutung zuerkannt worden. Sie wird verhältnismäßig häufig diagnostiziert. Unter ungefähr 300 Fällen von durch Autopsie bei Operation oder Sektion kontrollierten Extrauterin-Schwangerschaften habe ich keinen einzigen typischen Fall von extraperitonealem Hämatom beobachtet. Wenn die neuerdings mit soviel Wahrscheinlichkeit festgestellte aktive Art der Eieinbettung in der Tubenwand (Füth. Heinsius) dem gewöhnlichen Hergang entspricht, so erscheint die Ausdehnung und völlige Durchwachsung der Tubenwand gerade an der Stelle zwischen den Blättern des Lig. latum als ein natürlicher Vorgang. Die Möglichkeit einer Hämatomentwicklung ist dabei nicht zu bestreiten. Einwandfrei beschrieben habe ich sie noch nicht gelesen, ich selbst habe sie nicht beobachtet. Ich neige zu der Auffassung, daß es bei tubarer Gravidität zunächst zu einer Hämatocelenbildung kommt und daß der daraus entstehende Bluttumor dem Lig. lat. innigst anliegt, aber nur selten in dasselbe hineindringt. Analog der sog. pseudo-

intraligamentären Entwicklung von Tubo-Ovarialgeschwülsten (Pawlick-Doran) könnte man von einem pseudoextraperitonealen Hämatom sprechen, wenn es nicht vorzuziehen wäre, eine solche Umschreibung völlig zu meiden: das sind Hämatocelen, deren Blutgerinnsel mit dem Peritoneum zu makroskopisch untrennbaren Schwielen verbackt.

Diese Deutung trifft nach unsrer Auffassung auch für die Mitteilung von A. Doran zu. (Transact. obstet. Soc. of London XLVI. 1894: Haematoma and Haematocele, a study of two cases of early tubal pregnancy.) Er schreibt: I cut into the thin membranous tissue consisting of organised clot which formed the wall of the swelling, and a great mass of coagulum appeared usw. Doran machte die Amputatio corporis uteri supravaginalis, und entfernte mit Ovarien und Tuben ein großes Stück der Membran, welche das Gerinnsel gedeckt hatte. Wenn er dann schreibt: That displaced membran consisted of the opened up broad ligament and peritoneum which had once formed Douglas' pouch — so entspricht das oft gesehenen Bildern bei Hämatocelen, welche ausgeräumt werden. Ein überzeugender Nachweis, daß diese Membran Peritoneum war, ist nicht erbracht, ebensowenig die einwandfreien Anhaltspunkte dafür, daß es sich überhaupt um eine Extrauterin-Schwangerschaft gehandelt hat, wenn man nicht den Abgang einer Membran, welche ohne eine in dem Bericht mitgeteilte mikroskopische Untersuchung als eine Decidua uterina bezeichnet wird — als eine solche betrachten will.

Die Art der Wirkung gynäkologischer Operationen kann nicht zweifelhaft sein: die von dem Druck des entfernten Tumors entlasteten Gefäße platzen hinter der Ligatur, reißen ein, wenn z. B. ein Ovarialtumor, der myomatöse Uterus durch die Bauchwunde hervorgewälzt wird, oder bei gewaltsamer Verziehung des Uterus nach gynäkologischen Untersuchungen, bei Repositionsbemühungen, bei Einführen von Stäbchen, von Pessaren. Nach plastischen Operationen führt die unvollständige oder nicht andauernde (zu früh resorbiertes Nahtmaterial!) Vereinigung der Wundhöhlenwandungen zu Hämatombildung von geringerem oder größerem Umfang zwischen denselben.

Diese Auffassung über die Ursache extraperitonealer Blutergüsse begründet sich in der Hauptsache auf die durch Operation resp. auf dem Sektionstisch sicher gestellten Beobachtungen.

Es verdient besonders hervorgehoben zu werden, daß die Entwicklung des Hämatom häufig in Absätzen vor sich geht, daß die nur wenige oder mehrere Tage nach der ersten Entstehung eintretende Menstruation auch ohne nachweisbares Trauma die Blutung verstärkt, ebenso die Wiederholung gynäkologischer Untersuchungen, mit erneuten Versuchen, z. B. der Reposition, der Pessarbehandlung.

2. Kapitel.

Pathologische Anatomie.

(Otto Busse.)

Als Quelle für die Blutansammlungen im Beckenbindegewebe kommen im wesentlichen die in diesem gelegenen Arterien und Venen in Betracht. Das sich nach Kontinuitätstrennungen bildende Extravasat sammelt sich lediglich in dem Gewebe an, falls nicht eine Öffnung den Abfluß des Blutes nach außen (eventuell durch Uterus, Scheide, Blase oder Rektum) ermöglicht oder eine Zerreißung des Bauchfells den Eintritt in die freie Bauchhöhle gestattet.

Nur der Vollständigkeit wegen sei erwähnt, daß gelegentlich auch eine blutige Durchtränkung des Beckengewebes angetroffen wird, bei der das blutende Gefäß außerhalb des Beckens gelegen ist. Hier handelt es sich meist um Blutungen aus größeren Arterien wie die Aorta, die Meseraica, Lienalis oder Coeliaca, deren Verletzung oder Zerreißung zu umfangreicher Durchblutung des retroperitonealen Gewebes und oft auch desjenigen Abschnittes, der im Becken gelegen ist, des Beckenbindegewebes führt.

Einen Fall dieser Art beschreibt von Rosthorn; es würde jedem Pathologen ein leichtes sein, aus seiner eigenen Erfahrung noch eine Reihe ähnlicher Fälle hinzuzufügen.

Die Lokalisation der Blutung wird in erster Linie durch die Lage des bezüglich der blutenden Gefäße bestimmt. Das Blut sammelt sich naturgemäß zunächst um die Quelle der Blutung an.

Die Ausbreitung und die Größe des Hämatom ist von mehreren Faktoren abhängig. Einmal hängt sie von dem Drucke ab, mit dem das Blut den verletzten Gefäßen entströmt, denn das Blut wird um so heftiger in das Gewebe eindringen, je größer die vis a tergo ist. Im allgemeinen wird also eine arterielle Blutung größeren Umfang annehmen als eine venöse, und beide Arten der Blutung werden wieder nicht unwesentlich durch die Tätigkeit und die Kraft des Herzens beeinflußt. Wie groß der Einfluß der Herzaktion ist, erhellt wohl am besten aus der Tatsache, daß in vielen Fällen die Blutung erst zum Stehen kommt, wenn infolge des starken Blutverlustes die Erschöpfung des Gesamtorganismus und eine Erlähmung des Herzens eintritt und die Verlangsamung des Blutstroms eine Gerinnung an der Rißstelle begünstigt.

Auf der andern Seite aber steht die Größe und Ausbreitung des Extravasates in direktem Verhältnis zu der Festigkeit und der Straffheit der Gewebe und zu dem Widerstand, den diese dem Vordringen des Blutes und ihrer Entfaltung entgegensetzen. Dieser Widerstand ist in dem festgefügten Gewebe der Männer im allgemeinen größer als

bei Frauen, bei Nulliparen größer als bei Multiparen und bei jugendlichen Individuen größer als bei Greisinnen.

Am nachgiebigsten aber und am meisten gelockert ist das Parametrium während der Schwangerschaft, zumal gegen Ende derselben. Da nun in dieser Zeit auch die Arterien und Venen im Parametrium erheblich größer sind als unter normalen Verhältnissen, so treffen also hier alle Momente zusammen, welche das Zustandekommen besonders großer Hämatome begünstigen; und in der Tat sind denn auch die in der Geburt entstehenden Blutungen im allgemeinen die umfangreichsten, die wir überhaupt kennen, und eben bei der Möglichkeit der so starken, man möchte fast sagen unbeschränkten Ausbreitung der Hämorrhagie ist es gar kein besonders seltenes Ereignis, daß sich die Patientinnen nach Geburtsverletzungen in ihre eigenen Gewebe hinein geradezu verbluten. Weil das Gewebe, vor allem des Subserosium, überaus leicht zu dehnen ist, so können diese umfangreichen todbringenden Hämatome selbst bei breiten, nach außen führenden Rißkanälen zur Ausbildung kommen, ohne daß durch diese breite Kommunikation nennenswert Blut nach außen abfließt und den Geburtshelfer auf die gefährliche Verletzung aufmerksam macht. Ein Beispiel möge dies belegen.

Es handelt sich um ein 29 jähr. Dienstmädchen, das nach 3 spontan verlaufenen Geburten zum vierten Male in der hiesigen Universitäts-Frauenklinik niederkam. Nach etwa 4 stündigem Kreißen ging das Fruchtwasser ab, der Kopf stand mit querer Pfeilnaht beweglich im Beckeneingange und wurde durch die Wehen stark nach unten vorgetrieben.

Wegen erheblicher Zunahme der Herztöne wird nach weiteren $3^1/_2$ Stunden die Extraktion des Knaben vermittels Zange bewirkt. Dabei kommt ein Scheidenriß zustande, aus dem es stark blutet. Die Blutung steht nach Vernähung. Der Puls der Kranken wird schwächer und flatternd, und trotz Kochsalzinfusion und der Injektion von Äther und der Anwendung anderer Mittel kollabiert sie etwa 3 Stunden nach der Zangenextraktion. Bei der Sektion fanden sich 340 cem flüssiges Blut in der Bauchhöhle. Nach Zurückschlagen des Dünndarms findet sich an der Grenze von der linken Bauchhöhlenseite zum Beckeneingang eine umfangreiche, schwappende Blutcyste, die zum großen Teil dem Mesosigmoideum angehört und den Uterus deutlich nach rechts verdrängt hat. Der Uterus überragt die Symphyse um 17 cm. Sein gut kontrahierter Fundus mißt frontal 12,5, vertikal etwa 9—10 cm. Die Serosa ist glatt und hellgrau. Links zwischen Tube und Ovarium ein blauroter Bluterguß. Die Insertionsstelle des Lig. rotundum ist fast ganz verdeckt durch ein Hämatom, das von spiegelnder Serosa überzogen, die ganze linke Beckenhälfte einnimmt und nach der Symphyse zu in einen schwappenden Sack übergeht.

Bei Herausnahme der Beckenorgane entleert sich reichliches flüssiges Blut und weiche Coagula aus dem erwähnten Hämatom des linken Parametrium. Die Harnblase ist hoch hinaufgerückt, leer. Schleimhaut weiß. Beim Aufschneiden der Vagina liegt hinten etwas rechts eine Naht, die dicht am Introitus beginnt, bis gegen die Portio verläuft. Das Cavum uteri mißt in summa 21 cm, davon kommen 11—12 cm auf das obere Segment, 10—11 auf das untere. Die Uteruswand mißt

am Fundus 25 mm, an der dicksten Stelle der vorderen Wand 35 mm. Das untere Segment ist etwa 20 mm dick und fühlt sich sehr weich an, gegenüber der sehr derben Beschaffenheit der Fundusmuskulatur. Der Muttermund zeigt viele flache Einrisse, ist sehr weich und ödematös. Auf der linken Seite 2—3 cm oberhalb der Grenzlinie des äußeren Muttermundes beginnt eine runde Rißöffnung von 7—9 cm Weite, in welche man bequem die Faust einführen kann, welche in eine mit Blutkoagulum ausgefüllte Höhle gelangt, die dem vorher beschriebenen ausgedehnten subperitonealen Hämatom entspricht. Die blutige Infiltration setzt sich längs des linken Ureters bis zum Nieren-Hilus fort, um hier im ödematösen Fettgewebe zu verschwinden. Die Sektion der übrigen Organe hat außer allgemeiner Anämie irgendwelche bemerkenswerten Veränderungen nicht ergeben.

Der vorliegende Fall ist nach verschiedenen Richtungen hin geradezu ein Paradigma. Man sieht, das Blut hat sich hauptsächlich in dem Subserosium verbreitet und das Peritoneum von dem linken Lig. latum, den Wandungen der linken Beckenseite und der vorderen Bauchwand in der Gegend vom Poupartschen Bande bis über die Mittellinie hinaus abgelöst, ohne nennenswert in das tiefer gelegene Gewebe einzudringen. Das Verhalten ist kein zufälliges, sondern ein typisches, durch die anatomischen Verhältnisse bedingtes und kehrt in all den beschriebenen Fällen (Kuhn, Martin, Gleen u. A.) wieder. Die leichte Entfaltbarkeit des Serosaüberzuges dieser Teile bei Wöchnerinnen führt dazu, daß sich das Blut gerade hier ansammelt, das weitere Durchdringen der tiefern Gewebslagen wird in erster Linie durch die Verdichtungszone des Beckenbindegewebes verhindert, die als feste straffe Gewebslage eine zwar nicht lückenlose, aber doch im allgemeinen zusammenhängende Scheidewand bildet, welche von dem Blute nur bei sehr starker arterieller Blutung durchbrochen oder nach mechanischen Zerreißungen überschritten wird.

Eine zweite, noch festere, quer durch das Becken ausgespannte Scheidewand wird durch das Diaphragma pelvis gebildet, sodaß man, entsprechend den drei Etagen des Beckenbindegewebes, drei Gruppen von Hämatomen unterscheiden kann.

I. Die erste Gruppe bilden die unterhalb des Diaphragma pelvis gelegenen Blutungen; sie entstehen meist in der Geburt oder infolge von Verletzungen (Stoß, Schlag) der Genitalien und bilden mehr oder minder große Hämatome der Vulva und des untersten Teiles der Scheide. Sie werden häufig noch mit dem veralteten und ungeeigneten Namen „Thrombus vulvae et vaginae“ bezeichnet. Auf diese Blutgeschwülste soll hier nicht weiter eingegangen werden; den unterhalb des Diaphragma pelvis gelegenen Teil des Bindegewebes lassen wir hier, wo im wesentlichen die Krankheiten des Parametrium und Perimetrium abgehandelt werden sollen, unberücksichtigt.

II. Die zweite Gruppe bilden diejenigen Hämatome, die zwischen Diaphragma pelvis und Verdichtungszone des Beckenbindegewebes gelegen

sind, sie stellen im wesentlichen „paravaginale Hämatome“ dar. Meist werden sie, da die seitlich an die Vagina herantretenden Faserzüge eine Ausbreitung von hinten nach vorne und umgekehrt um die Vagina herum verhindern, in die Unterabteilungen Haematoma retrovaginale und Haematoma antevaginale oder anteuterinum eingeteilt.

Das Hämatoma retrovaginale, zum ersten Mal von Betschler, dann von Ott beobachtet, liegt hinter der Vagina, also in dem weichen und lockeren Gewebe, das sich zwischen Vagina und Rektum ausbreitet. Durch die Blutansammlung in diesem wird gewöhnlich die hintere Vaginalwand kuppelförmig in die Scheide hinein vorgebuchtet. Dieser Umstand hat zu der unzweckmäßigen und deshalb durch von Rosthorn mit Recht abgelehnten Bezeichnung des „vaginalen Hämatom“ geführt. Auch der von Betschler gewählte Name „interstitielles Hämatom“ ist, weil vollkommen unklar, durchaus zu verwerfen. Diese Hämatome wachsen bei starker Ausdehnung in das periproctale Gewebe hinein, umgreifen und verengen des Rektum. Hierbei werden wie z. B. in dem Falle von Ter Grigoriantz, die Douglasschen Falten oft sehr stark in die Höhe gehoben. Eine Durchbrechung der letzteren erfolgt im allgemeinen nur dann, wenn sie durch die Verletzung mit zerrissen worden sind.

Im ganzen sind diese Art Blutungen nicht häufig und insonderheit liegen anatomische Beschreibungen nur in geringer Zahl vor. Ich möchte deshalb an dieser Stelle drei eigene Beobachtungen anfügen.

In dem ersten Falle handelt es sich um eine 50 jähr. Frau, bei welcher außer andern Operationen zur Beseitigung eines großen Prolapses eine Amputatio portionis vaginalis cervicis uteri und eine Kolporraphie ausgeführt worden war. Die Frau ging infolge einer Nachblutung zu Grunde. Aus dem Sektionsprotokoll sei hier folgendes erwähnt:

„Nach Herausnahme der Beckenorgane findet sich eine gut Mannesfaust-große Blutung, die sich zwischen Rektum und Vagina nach links etwas stärker ausdehnt als nach rechts. Am Damm besteht eine frische durch Nähte verschlossene Operationswunde, die sich in die Scheide hinein fortsetzt. In der Scheide ist die hintere Wand nach vorn vorgebuchtet und in ihrer ganzen Länge mit einer frischen durch Nähte geschlossenen Operationswunde versehen. Die Vorwölbung der hintern Scheidenwand ist so erheblich, daß der Zugang zum Uterus von der Scheide aus nicht möglich ist. Es wird darum der Uterus in der vorderen Mittellinie mit dem Messer der Länge nach eröffnet. Die Portio ist amputiert, der Stumpf des Halses ist gegen die hintere Scheidenwand gepreßt. Bei Druck auf das Hämatom entleert sich aus den in der Vagina gelegenen Nahtkanälen flüssiges Blut. Die hämorrhagische Infiltration greift nach hinten nicht ganz um das Rectum herum. Die peritoneale Auskleidung des Beckens ist an keiner Stelle durch Fortsetzungen des Hämatom vorgebuchtet.

In dem zweiten Falle handelt es sich um eine 57 jähr. Frau, die an einem hochgradigen Prolaps bei Tuberkulose des Bauchfells gelitten hatte. Nach Entfernung des Uterus und seiner Adnexe starb die Person an Sepsis.

Bei der Sektion fanden sich viele tuberkulöse Geschwüre in der Scheide, sowie

ein Abszeß zwischen Harnblase und Scheide. Es wird deshalb die Scheide abweichend von der gewöhnlichen Technik an ihrer hinteren Wand aufgeschnitten, dabei trifft man auf ein taubeneigroßes Hämatom mit dicken narbigen Wandungen und einem schmierigen bräunlichen Inhalt. Das Hämatom liegt etwa 6 cm oberhalb des Scheideneingangs zwischen Scheide und Rektum.

Das dritte Präparat entstammt von der 40 jähr. Frau Sch.

Mannskopfgrosses subserös sitzendes Myom, welches in etwa fünfmarkstückbreitem Stiel aus der hinteren Wand des Corpus resp. Colli uteri entspringt. Cöliotomie: mühsame Hervorwälzung des Geschwulst, wobei der Uterus in ganzer Ausdehnung auf die Symphyse emporgehoben wird. Enukleation, sorgfältige Vernähung in Etagen, nach Unterbindung spritzender Gefässe, Versenkung des Uterus, Abschluß der Operation. Lokal scheinbar normale Rekonvaleszenz. Die Bauchwunde heilt in der Tat per primam. Vom 3. Tage an entleert sich etwas Blut aus der Scheide. Nach und nach steigt die Temperatur an: Patientin bietet das Bild einer Typhuserkrankten. Diazoreaktion und Agglutinationsprobe nicht vollständig einwandfrei. Die Temperatur stieg am 2. Tage auf 38,5 (rectal) Abgang von Flatus. Sie hielt sich am 3. und 4. Tage auf 38,2, 5. Tage auf 38,4, 6. Tage auf 40,0. Am 11. und 12. Tage auf 40 Grad. Tod am 14. Tage.

Bei der Sektion (Dr. Koerber) am 4. August findet sich bei der stark abgemagerten mit Dekubitus behafteten Patientin die Laparotomiewunde in gutem Verheilungszustande. Die Serosa des Bauches ist spiegelnd glatt aber in den abhängigen Teilen schiefrig, zum teil fast tintenschwarz gefärbt. In der Excavatio rectouterina 40,0 ccm dunkelbraunroten flüssigen Blutes. Die linke Seite des Beckenbodens ist mehr vorgewölbt als die rechte und der Uterus sowie das Rektum etwas nach rechts verdrängt. Die Hinterfläche der Gebärmutter ist mit dem Mastdarm verklebt. Auf der Höhe der Prominenz in der linken Beckenhälfte, dicht neben dem Rektum ist der Bauchfellüberzug durch ein erbsengroßes Loch durchbrochen, aus welchem sich bei leichtem Druck auf den unterliegenden schwappenden Tumor dunkelbraunrotes Blut entleert. Nach Lösung der Verklebungen an der Rückfläche des Uterus wird hier eine umgekehrt T-förmige Naht, unten an der Cervix uteri sichtbar, die einen in den Cervikalkanal führenden Schlitz verschließt. An diesen Schlitz grenzt der gut mannesfaustgroße Tumor, der sich beim Aufschneiden als ein Sack ausweist, der mit flüssigem schwarzem und geronnenem bräunlichem Blute gefüllt ist und dessen Wand mit festeren bräunlichen trockenen Gerinnseln austapeziert ist, die eine Dicke von 1,5—2,5 mm haben. (Fig. 10.) Der Sack liegt unterhalb des linken Ligam. latum zwischen Uterus, hinterm Scheidengewölbe und Rektum, sodaß sowohl die Scheide als auch das Rektum dadurch medianwärts vorgebuchtet werden. Der Sack hat eine Ausdehnung von 7,5: 7 cm. Das Bindegewebe in seiner Nachbarschaft ist mit Blut infiltriert; diese Durchtränkung greift hinten bis um den Mastdarm herum. Metastatische Lymphabszesse und doppelseitige Pleuritis.

Sehr viel seltener als das Haematoma retrovaginale ist das Haematoma antevaginale oder anteuterinum beobachtet worden. Zwar trifft man heute entsprechend der großen Zahl von Kolpotomien häufiger eine hämorrhagische Infiltration der hier in Betracht kommenden Gewebe, aber wirkliche Blutgeschwülste sind doch sehr selten. Es hat dies wohl seinen Grund hauptsächlich darin, daß das zwischen Vagina und Uterus einerseits und der Blase und Urethra andrerseits ausgespannte Gewebe sehr viel derber und fester gefügt ist, als das Septum rectovaginale. Die Quelle zu umfangreichen Blutungen ist

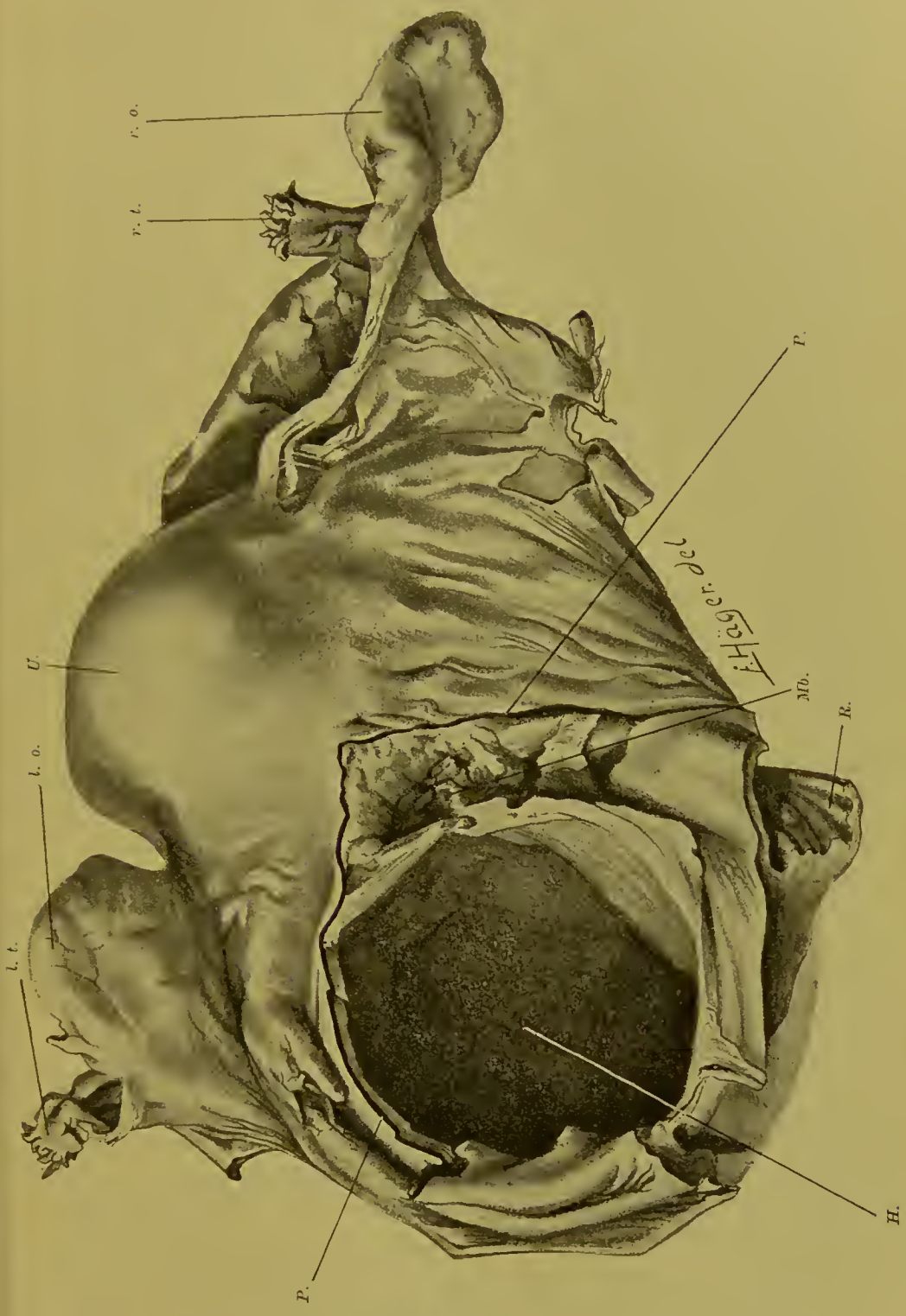

Fig. 10.

Hämatom im linksseitigen Beckenbindegewebe nach Enukleation eines subserösen Corpusmyoms.

U. Uterus; *l. t.* linke Tube; *r. t.* rechte Tube; *l. o.* linkes Ovarium; *r. o.* rechtes Ovarium; *R.* Rektum; *P.* Peritoneum; *Mb.* Zusammengerafftes Myombett; *H.* Hämatom.

sonst hier wie dort in den reichen Venengeflechten durchaus gegeben. Ich selbst entsinne mich nicht typische zirkumskripte Hämatome an dieser Stelle gesehen zu haben: Freund bestreitet ihr Vorkommen überhaupt. Der von von Rosthorn angezogene Fall von Fanny Berlin gehört meines Erachtens nicht in diese Gruppe, sondern in die der Haematocele anteuterina.

III. Die dritte bei weitem häufigste und wichtigste Gruppe der extraperitonealen Hämatome bilden die oberhalb der Verdichtungszone gelegenen Blutansammlungen, die unter dem Namen „Ligamenthämatome“ zusammengefaßt werden. Ein Beispiel dieser Art bildet der oben angeführte Fall von Blutung nach Ruptura uteri.

Sie entstehen in den meisten Fällen einseitig und entwickeln sich entsprechend der leichten Entfaltbarkeit der Peritonealblätter der Ligamenta lata zunächst auf einer Seite, indem sie gewöhnlich das hintere Blatt besonders stark vorwölben. Bei weiterem Anwachsen variiert die Richtung, nach der hin das Hämatom seine Ausdehnung nimmt. In sehr vielen Fällen setzt sich die Blutung auf die Fossa iliaca fort, infiltriert linkerseits das Mesosigmoideum und endet schließlich in der Fettkapsel der Niere. Auch auf der rechten Seite folgt die Blutung dem Ureter und den Spermaticalvenen. Ebenso häufig aber, und in vielen Fällen gleichzeitig hiermit breitet sich das Hämatom gegen die vordere Bauchwand hin aus, indem es dem Ligamentum teres folgend zunächst die Serosa in der Gegend des Poupartschen Bandes löst und sich von hier gegen die Medianlinie und etwas nach oben hin ausbreitet. So gibt es also große Hämatome, die absolut einseitig bleiben oder höchstens die Mittellinie an der vorderen Bauchwand überschreiten. Derartige Ausbreitung großer Hämatome sehen wir ganz besonders nach Verletzungen in der Geburt eintreten, weil gerade am Ende der Schwangerschaft das Subserosium dieser Teile locker und nachgiebig ist, während das Peritoneum dem Uterus fester aufsitzt und die Abhebung desselben deshalb sehr viel schwieriger ist als an den anderen Teilen.

Trotzdem ist in anderen Fällen aber das Hämatom doppelseitig, indem das Blut vor oder hinter dem Uterushalse eindringt und das Peritoneum von der Excavatio vesico-uterina oder der Excavatio recto-uterina abhebt und eventuell nun auch in das andere Ligamentum latum hinüberfließt und dessen Blätter entfaltet. So entstehen dann also hantelförmige Blutergüsse, bei denen die großen Hämatome der beiden Ligamenta lata durch ein schmales vor oder hinter dem Uterus herumziehendes Verbindungsstück vereinigt sind. Kuhn hat das unbestrittene Verdienst, diese Ligamenthämatome anatomisch klargestellt und durch die sehr instruktiven schematischen Abbildungen allgemein verständlich gemacht zu haben. Die letzten Zweifel, die über die Richtigkeit der

Kuhn-Frankenhäuserschen Beobachtungen aus dem Grunde bestehen konnten, weil die meisten Fälle nur durch bimanuelle Untersuchung festgestellt worden waren, sind durch die Veröffentlichungen von A. Martin und seinem Schüler Düvelius zerstreut worden. Bisher lagen von den typischen, den Gynäkologen besonders interessierenden extraperitonealen Hämatomen nur ganz vereinzelte durch die Autopsie bestätigte und klargestellte Fälle vor. Indem A. Martin als der erste diese Hämatome durch Laparotomie behandelte, konnte er so gleichsam durch eine Autopsia in viva sich von der Richtigkeit der Diagnose überzeugen und über die Lagerung und die Lokalisation der Blutgeschwülste orientieren. Hiernach stellen sich dieselben entweder als umfangreiche, diffus in die Nachbarschaft übergehende Blutergüsse von teils cystischem teils die Gewebe infiltrierendem, festem Charakter oder aber als zirkumskripte, geschwulstartige Blutherde innerhalb des Beckenbindegewebes dar.

Eine besondere Art von extraperitonealem Hämatom beschreibt Baumgärtner. Die Geschwulst soll die Serosa des Uterus selbst abgehoben und bis in Nabelhöhe emporgezogen haben. Man kann wohl mit Sicherheit behaupten, daß hier ein Beobachtungsfehler vorliegt, es handelt sich aller Wahrscheinlichkeit nach um eine abgekapselte intraperitoneale Blutgeschwulst, eine Hämatocele, wie schon Hegar in der Diskussion über die Mitteilung Baumgärtners hervorgehoben hat.

Der Vollständigkeit halber seien noch zwei besondere Unterarten der Ligamenthämatome erwähnt: es handelt sich dabei um kleinere Blutansammlungen in bestimmten Teilen des Parametrium. Hierhin gehört einmal das von Beigel beschriebene und von vielen zitierte Haematoma alae vespertilionis, das wohl nur seines besonderen Sitzes wegen, nicht aber um seiner klinischen Bedeutung willen angeführt zu werden verdient.

Eine klinische Bedeutung kommt aber unzweifelhaft der andern Klasse von besonderen Blutungen, nämlich dem Haematoma ligamenti rotundi zu. In dem von Schramm beschriebenen Fall lag das infolge eines Stoßes gegen die Leistengegend entstandene Hämatom in dem vor dem Leistenkanal gelegenen Teile des Ligaments; in dem von Gottschalk beschriebenen dagegen sowohl hier als auch in dem abdominellen Teile des Ligaments und zwar zentral. Die Wandung bestand demgemäß im wesentlichen aus glatten Muskelfasern. Beide Autoren nehmen an, daß die Blutansammlung in einem zentral gelegenen, von der Entwicklungszeit her restierenden Kanal stattgefunden habe. In den von Martin und den von Lichtenstein und Hermann beschriebenen Fällen fand sich im abdominellen Teil des Ligamentum rotundum ein Abszeß, der mit großer Wahrscheinlichkeit durch Vereiterung eines primären Hämatom entstanden war. Der zuletzt er-

wähnte Fall nimmt insofern noch eine Sonderstellung ein, als hier der Blutherd nicht zentral, sondern in den peripheren Teilen des Bandes lag.

Der Verlauf, den die Blutungen nehmen, kann ein sehr verschiedener sein. Der schlimmste Ausgang ist der Tod, der günstigste die „Resorption". Der Tod kann, wie die Fälle von unglücklich verlaufenen Uterusrupturen zeigen, sofort infolge von Verbluten oder erst in späterer Zeit infolge irgend welcher Komplikationen eintreten. Bleiben solche Komplikationen aus, so durchläuft das Hämatom eine ganze Reihe von typischen Veränderungen, die mit dem Namen der Resorption zusammengefaßt werden. Zunächst spielen sich Vorgänge ab, die auch an einer außerhalb des Körpers verweilenden Blutmasse zu beobachten sind. Das Blut gerinnt und bildet eine feste Masse, die anfangs dunkelkirschrot und feucht aussieht. Farbe und Feuchtigkeitsgehalt ändern sich sehr bald, indem einmal durch eine Verdichtung des Gerinnsels das Blutwasser ausgepreßt wird und zum andern der Blutfarbstoff, das Hämoglobin, sich von den absterbenden Blutkörperchen trennt. Das Blutwasser wird von der Umgebung vollkommen, das Hämoglobin nur zum Teil aufgesogen. Der Blutherd selbst wird kleiner, fester, sieht trocken aus und wechselt die Farbe vom dunkelkirschrot bis zum chokoladenbraun, ockergelb oder ziegelrot. Mikroskopisch findet man in dieser Zeit neben Fibrin und noch erhaltenen roten Blutkörperchen sogenannte Blutschatten, d. h. blasse Scheiben, die aus dem Stroma der Erythrocyten bestehen, und viel körniges, amorphes, bräunliches oder gelbes Pigment, das Hämosiderin. (Bei Behandlung mit gelbem Blutlaugensalz und Salzsäure gibt dies Pigment die Berlinerblaureaktion.)

Bei den größeren Hämatomen tritt häufig, wenigstens teilweise, eine zentrale Verflüssigung des Gerinnsels ein, während die äußeren Lagen an Festigkeit und Derbheit zunehmen. Es ist auch dies ein Verhalten, das wir auch sonst bei größeren Blutgerinnseln im Körper, z. B. den Parietalthromben des Herzens oft antreffen.

So bilden denn die Hämatome nach dem übereinstimmenden Berichte der verschiedenen Operateure (Martin, Zweifel u. A.) in diesem Stadium dickwandige Säcke mit hellerem, bräunlichem oder schwärzlichem, teils flüssigem, teils musigem, teils bröckligem Inhalte. Die Wandung dieser Säcke, die nach Zweifel 1—1,5 cm dick sein kann, besteht aus zwiebelartig geschichteten, mehr oder minder fest verbundenen Lamellen und schwieligen Massen, dem in Organisation begriffenen Fibrin und einer bindegewebigen Kapsel.

Ein Schnitt durch die Wand solcher Kapsel zeigt in den äußeren Lagen Narbenzüge, die konzentrisch angeordnet um den Herd herumlaufen, hier und da durchbrochen von neugebildeten Gefäßen, die direkt gegen das Zentrum hinziehen, sich vielfach verteilen und so eine reich

vaskularisierte Zone liefern. Diese löst sich nach innen zu in einzelne zarte Bindegewebszüge auf, die sich in Begleitung der Gefäße in die Gerinnsel hineinziehen oder sich als schmale Protoplasmabänder zwischen den Zwiebelschalen ähnlich angeordneten Lamellen des festen, glasig gewordenen Fibrins ausbreiten. Die hierbei zur Beobachtung kommenden, schön ausgebildeten, spindel- oder sternförmigen Zellen enthalten fast ausnahmslos körniges Blutpigment, zum Teil auch Fibrintrümmer.

Die Verkleinerung des Hämatom kommt dadurch zu stande, daß einmal die Zellen und Lymphbahnen nach und nach das verflüssigte zentral gelegene Material fortschaffen, das derbe trockene, außen gelegene Fibrin zertrümmern und beseitigen, und daß zum andern durch den Zug des außen gelegenen, zirkulär herumlaufenden Narbengewebes eine Schrumpfung bewirkt und das flüssige Material gewissermaßen in die abführenden Lymphbahnen hineingepreßt wird.

Dieser komplizierte Vorgang erfordert naturgemäß viel Zeit und verläuft bei irgendwie größeren Extravasaten erst in Wochen und Monaten. Bei ungestörtem Verlauf ist die Menge des neugebildeten Gewebes nur gering und auch diese bildet sich nach Beseitigung des Hämatom noch zum größten Teil zurück, jedenfalls soweit, daß weder subjektiv durch Beschwerden und Schmerzen, noch objektiv durch den untersuchenden Finger die Residuen in Gestalt von Schwielen oder narbigen Schrumpfungen nachzuweisen sind. Was wohl am längsten, in vielen Fällen sogar dauernd verbleibt, ist eine Braun- oder Schwarzfärbung der Gegend, die einst den Blutherd beherbergt hat.

Ganz anders gestaltet sich das Schicksal derjenigen Blutergüsse, die mit Entzündungserregern infiziert oder mit zersetzenden Keimen verunreinigt sind. Die Infektion kann zu jeder Zeit, gleich zu Beginn oder später während der Resorption erfolgen. In beiden Fällen sehen wir, daß die Blutgeschwulst durch die Bakterien, bezüglich die von diesen produzierten Gifte, in eine eiterähnliche, schmierige Masse übergeführt wird; es tritt die „puriforme Schmelzung“ des Gerinnsels ein. Mikroskopisch sieht diese puriform geschmolzene Masse ähnlich aus, wie die oben beschriebene verflüssigte zentrale Partie des aseptisch gebliebenen Hämatom. Sie besteht aus einem feinkörnigen Detritus, in dem vereinzelte Eiterkörperchen und massenhafte Bakterien angetroffen werden. Von der Art der letzteren hängt es ab, ob das Koagulum einfach der „puriformen Schmelzung“ verfällt oder aber in eine fauligstinkende Masse übergeführt wird. Ist einmal durch die Ansiedelung der Bakterien die puriforme Schmelzung oder Verjauchung des Hämatom erfolgt, so haben wir es fortan eigentlich nicht mehr mit dem weiteren Schicksal einer Blutung zu tun, sondern mit einer Parametritis, mit einer Entzündung im Beckenbindegewebe, die durch den

reichlichen und günstigen Nährboden, den die Bakterien im Blute finden, vielfach ganz besonders bösartig verläuft. Wir sehen denn auch, daß die reaktive Entzündung des umgebenden Gewebes sich viel heftiger und ausgedehnter gestaltet, als bei der einfachen Organisation. Narbenzone wie Vaskularisationsschicht sind dicker, die Gefäßneubildung reichlicher und innen verläuft diese Vaskularisationsschicht nicht einfach in Gestalt einzelner Protoplasmazüge im Fibrin, sondern bildet hier eine Lage von sehr zellenreichem Granulationsgewebe aus. Kurz es entsteht hier wie um jeden Abszeß eine „pyogene Membran", die den Zweck hat, die in dem Jaucheherde enthaltenen Giftstoffe abzukapseln und ihren Übertritt in den Körper zu verhindern. Gelingt dies nicht, so greift entweder die Entzündung auf die Nachbarschaft über: eine Phlegmone oder Peritonitis macht den Abschluß des Leidens. Oder die Giftstoffe werden in Menge vom Blute aufgenommen, und die Kranke endet unter den Erscheinungen der Pyämie oder Sepsis.

Das abgekapselte, verjauchte oder puriform geschmolzene Hämatom kann die verschiedenen Schicksale erfahren, welche überhaupt parametrale Abzeße durchmachen können, und die an anderer Stelle abzuhandeln sein werden. Hier an dieser Stelle sei nur der eine nicht häufige und günstige Ausgang hervorgehoben, daß das Hämatom in eines der Hohlorgane des Beckens einbricht und sich so nach außen entleert. Am häufigsten erfolgt der Durchbruch in den Mastdarm oder in die Scheide, seltener in die Harnblase, noch seltener in den Uterus. Erfolgt die Entleerung, so tritt auffallend schnell Heilung ein, die Geschwulst schwindet, die Höhle heilt aus, und zurück bleibt nur eine pigmentierte Narbe im Parametrium.

3. Kapitel.

Symptomatologie.

(A. Martin.)

Die Ligamenthämatome finden sich in der Mehrzahl bei Frauen über 30 Jahren. Die Beschwerden sind nicht immer sehr prägnant; vielfach übersehen die Frauen die initialen Erscheinungen, welche augenscheinlich nicht konstant und gleichmäßig intensiv unmittelbar nach der Gefäßzerreißung einsetzen. In anderen Fällen treten sie außerordentlich intensiv auf und lassen die Frauen sofort schwer erkrankt erscheinen.

Meine 3 letzten Beobachtungen betrafen Damen, welche vor längerer oder kürzerer Zeit einer Operation in den Genitalien unterzogen waren und jetzt nur unerhebliche Erschütterungen durchgemacht hatten.

Frau S., 36 Jahre, V-para. 1894 wegen Beckenperitonitis mit Colpotome (Lösung der Adhäsionen, Entleerung von großen hydropischen Ovarial-Folli-

keln operiert. Danach Wohlbefinden. Nach einer längeren Sitzung in einem stark überfüllten Konzertsaale fällt Patientin 1903 bei dem Besteigen eines Tramwagens. Heftige Schmerzen in der linken Seite, Ohnmachtsanwandlung, Zeichen von Collaps. Mehrere Wochen Bettruhe. Bei der ersten Untersuchung fand ich dann einen das Lig. lat. sinister ausfüllenden, nicht mehr empfindlichen, zwei faustgroßen, harten Tumor, der den Uterus nach vorn und rechts gedrängt hat. Das linke Ovarium an der hinteren Fläche des Tumors oben tastbar. Unter resorbierender Behandlung und Pflege nahezu vollständige Resorption, so daß Patientin zu weiterer Ausheilung in ein Moorbad geschickt wird. Hier nach einem schlecht kontrollierten sehr heißen Bade erneute Blutung in das linke Lig. latum. Der jetzt wieder vergrößerte Tumor übt namentlich lästigen Druck auf die Blase aus. Patientin kann sich nicht erholen. Erneute Behandlung mit Ruhe und resorbierenden Mitteln. Nach 2 Monaten ist im Ligament eine Narbe übrig geblieben, über welcher das Ovarium an normaler Stelle fühlbar ist. Uterus an normaler Stelle neben der Narbe in befriedigender Beweglichkeit.

Frau von P. 49 Jahre alt (III. p.), Enukleation 2 straußeneigroßer intraparietaler Myomknollen durch Colpotome ungestört geheilt. Nach 3 Monaten hat Patientin nach einer Wagenfahrt, während welcher die Pferde auf holperigem Feldweg durchgingen, agonisierende Schmerzen in der linken Seite, wiederholte Ohnmachtsanwandlung. Es wird ein reichlich faustgroßer Tumor auf der linken Seite wahrgenommen, der den Uterus nach rechts und etwas nach oben verdrängt. Auch die Blase wird hierdurch bedrückt. Schmerzen in der linken Nierengegend müssen als Stauungserscheinungen durch Verlegung des Ureter angesprochen werden. Die rechten Adnexe werden normal gefühlt. Menses zum ersten Mal nach der Operation nicht stark. Langandauernde nervöse Erscheinungen, welche auf Anämie zurückgeführt werden, verlieren sich durch mehrmonatliche Pflege. Die Menses zessieren seitdem vollständig.

Frau S. 29 Jahre. Op. 1900, Colpotome wegen Salpingitis chronica und Pelvio-Peritonitis aus früher Jugendzeit. Entfernung der rechten Adnexorgane durch Colpotome, danach vollständige Euphorie. Ohne nachweisbare Ursache bei lebhaftem Verlangen nach Nachkommenschaft (stürmische Kohabitation !) entwickelt sich nach etwa 2 Jahren in dem Lig. lat. dext. ein Straußenei-großer Tumor im Becken, der den Uterus nach links und vorn verlegt. Andauernde, mäßig intensive Schmerzen, besonders zur Zeit der Menses, welche von jetzt an sehr profus auftreten, Druck auf den Darm, andauerndes Schwächegefühl, so daß Patientin 3 Wochen das Bett hütet. Nach knapp 8 Tagen relativen Wohlbefindens tritt die Menstruation wieder ein, welche die Patientin von neuem auf 3 Wochen leistungsunfähig macht. Die rechte Beckenhälfte wird durch einen zweifaustgroßen derben, nicht empfindlichen Tumor ausgefüllt, der den Uterus nach links und vorn an das linke Schambein drängt und mit dem Fundus aus dem kleinen Becken emporschiebt. Portio nach vorn links, dahinter das rechte Scheidengewölbe tief herabgedrängt. Oedem des hinteren Gewölbes, Tumor füllt Lig. lat. dext. aus, liegt der rechten Beckenwand an, ragt über Linea inominata hinauf. Konsistenz derb, Oberfläche uneben, sehr geringe Druckempfindlichkeit. Linke Adnexorgane in normaler Beschaffenheit zu fühlen.

Bei geeigneter Pflege Resorption in 5 Wochen bis auf eine derbe unempfindliche Narbe in der Pars cardinalis lig. lat. dext. Uterus beweglich in normaler Lage.

Soweit die Ligamenthämatome nicht mit Geburtsverletzungen zusammenhängen, entwickeln sie sich oftmals zur Zeit der menstrualen Kongestion: es trifft das Trauma zufällig mit dem Zeitpunkt der angehenden oder der in Gang befindlichen Menstruation zusammen.

Gerade das Unbestimmte des ganzen Symptomkomplexes erklärt, daß es schwer ist zu sagen, wie weit die Menstruation einen Einfluß darauf ausübt. Unverkennbar tritt die Menstruation dabei zuweilen sehr profus auf. In anderen Fällen tritt eine Unterbrechung der blutigen Ausscheidung ein, um nach einigen Tagen oder bei starker Anämie erst nach längerer Zeit, nachdem die Frauen sich erholt haben, wieder einzusetzen. In dem oben genannten Falle (Frau v. P.) ist die nach der Myom-Enukleation nur dieses eine Mal wiederkehrende und schwache Menstruation vielleicht als ein Symptom der Stauung, welche durch die Blutung entstanden war, anzusprechen.

Frankenhäuser (Kuhn) hat ein plötzliches Einsetzen wehenartiger Beschwerden und reißender Schmerzen hervorgehoben, welche sich anfallsweise wiederholt haben. Derartige heftige Schmerzen werden mehrfach berichtet, zumal bei der Einwirkung intensiver Erschütterungen. In verschiedenen Fällen meiner Beobachtung traten die Schmerzen nicht unmittelbar heftig auf, hatten keinen wehenartigen Charakter und steigerten sich erst nach und nach so, daß die Frauen arbeitsunfähig wurden. Zuweilen entsteht nur ein ausgesprochenes Gefühl von Schwere und Senkung; einzelne klagen über das Gefühl des Vorfalles.

Eine andere Reihe von Fällen, namentlich bei Frauen aus besseren Kreisen, bei welchen jede körperliche Anstrengung durch sorgsame Pflege ferngehalten wird, legen sich die von vornherein nicht sehr intensiven Beschwerden bald. Es hinterbleibt aber ein Gefühl fortdauernder Behinderung, lästiger Drang und Tenesmus, teils von seiten der Blase, teils von seiten des Darmes. Weiter tritt mehrfach Störung des Appetits, Übelbefinden, Erbrechen ein.

Mehrfach rückten die Erscheinungen der Anämie ganz in den Vordergrund, Ohnmachten, tiefer Kräfteverfall, in andren das Gefühl großer Schwäche und Hinfälligkeit; dabei fahles, leicht ikterisches Aussehen.

Bis zu einem gewissen Grade auffallend und gleichmäßig wurde über das Unvermögen sich zu erholen, geklagt. Wiederholentlich wurde über „Behinderung“ in der erkrankten Seite oder über Unfähigkeit zu gehen, über frühzeitige Müdigkeit des Beines der bestehenden Seite, geklagt.

Alle diese Erscheinungen treten ohne fieberhafte Reaktion auf. Die große Mehrzahl meiner Kranken bot auffallend niedrige Temperaturen. Das Eintreten von Temperaturerhöhung muß stets als Symptom eitriger Einschmelzung angesehen werden.

Es ist zu betonen, daß man nur ausnahmsweise Gelegenheit findet, die Kranken in der ersten Zeit nach der Entstehung des Haematom zu beobachten.

Eine gleichmäßig durchgeführte Temperaturmessung habe ich nur bei der oben erwähnten Pat. (Seite 66) zu verzeichnen, deren Bluterguß nach der Entfernung eines umfangreichen Myom auftrat. Pat. ging unter den Symptomen der Lungenembolie zu Grunde. Das Fieber war nach dem Sektionsbefund vom Haematom ausgegangen.

Vielfach wird auf den Blutabgang aus der Scheide als Begleiterscheinung hingewiesen. Bei typischen Fällen extraperitonealer Blutergüße wird mehrfach darüber berichtet. Wenn das Trauma nicht zufällig mit den Menses zusammenfällt, kann augenscheinlich durch die Stauung in dem Becken, welche den Bluttumor veranlaßt, auch blutige Ausscheidung aus der Genitalschleimhaut entstehen. Für viele Fälle liegt es aber wohl näher, an eine Schleimhautverletzung zu denken: Koitus oder Notzucht, Haematom nach gynäkologischen Eingriffen. In dem eben zitierten Fall von Haematom nach Myomotomie wurde ein Riß im Scheidengewölbe selbst resp. im Collum gefunden, welche in den Blutgefüllten Raum führte. — Wie dieser Fall gleichzeitig beweißt, kommt es in derartigen Beobachtungen auch zum Einriß in das Peritoneum und damit zur Blutung in die Bauchhöhle.

Die Fälle von Haematoma extraperitoneale nach Uterusruptur in partu sind jedenfalls in der Mehrzahl durch den abundanten Blutabgang aus der Scheide charakterisiert. Es ist hier nicht der Ort, auf die Symptomatologie der Uterusruptur näher einzugehen. Es genügt darauf hinzuweisen, daß die Spontanrupturen in der Mehrzahl der Fälle durch das plötzliche Sistieren vorherbestandener Uterustätigkeit (äußerst heftige Wehen) bei ersichtlicher Behinderung der Geburt durch Beckenenge, Neubildungen, oder pathologische Lagerung und Einstellung des Kindes, vorausgegangene Verletzungen des Uterus oder Operationen (Kaiserschnitt, Myomenukleation) und durch die massenhafte Blutung aus der Scheide gekennzeichnet sind. Auch auf die dabei zu beobachtenden anderen Symptome, den lokalisierten Schmerz und den Befund, insbesondere auf die Beobachtung der Verschiebung eines Kontraktionsringes und der Ausziehung des untern Uterussegmentes, die Schwellung der Muttermundslippen und der Scheide kann hier nicht näher eingegangen werden.

In den Fällen von Haematom, welche Stadtfeldt bei Spontangeburten ohne Oberflächenverletzung beobachtete, waren es Druckerscheinungen auf die Nachbarorgane und die Verlagerung des puerperalen Uterus, welche zur Diagnose führten, nicht subjektive Klagen und markante Symptome.

Die Haematome nach plastischen Operationen machen zunächst in der Regel keine besonderen Erscheinungen. Zuweilen werden sie durch die Tastung einer das Becken mehr oder weniger ausfüllenden Masse erkannt. In einigen Fällen meiner eigenen Beobachtung wurde über

Druck auf die Blase, den Darm geklagt, Spannung im Leib, das Gefühl der Verlahmung in dem Bein der erkrankten Seite. Diese Haematome brechen in der Regel durch die Operationswunde nach der Scheide durch, und entleeren sich als dunkel teerartige Massen. In anderen Fällen kommt es, wahrscheinlich entlang den Fäden, welche die Operationswunde schließen, zur Infektion, zur puriformen Schmelzung und Abszeßbildung. Die dann regelmäßig auftretenden Schmerzen, die Symptome der peritonitischen Reizung und insbesondere das Fieber sind oft die ersten Anzeichen auch des Blutergusses. Kommt es spontan oder künstlich zur Entleerung, so weist die blutige Beschaffenheit des Inhaltes dieses parametritischen Abszesses auf die Entstehung aus einem Bluterguß hin.

Der Erguß der extraperitonealen Hämatome in die freie Bauchhöhle ist bei den typischen Formen entschieden seltener, als es nach früheren Mitteilungen scheinen wollte. Diese Komplikation setzt jedenfalls ein besonders intensives Trauma, nachhaltig wirkende wiederholte Insulte voraus, während sie bei den nach Uterusruptur entstandenen die große Mehrzahl bildet. Hierhergehörige Fälle nach gynäkologischen Operationen sind jedenfalls selten; in unserem Material haben wir zwei zu verzeichnen. Hierbei trat eine an sich nur unerhebliche Blutmasse aus. Es läßt sich aber nicht verkennen, daß dabei ebenso wie bei den in die Bauchhöhle perforierenden ursprünglich extraperitonealen Hämatomen bei Uterusruptur, die Möglichkeit abundanter, ja tötlicher Blutung in die Bauchhöhle gegeben ist.

Für die typischen extraperitonealen Hämatome ist die Geringfügigkeit der subjektiven Symptome an sich etwas eigentümlich charakteristisches — Schmerz, Anamnese, Druckerscheinungen von seiten der Nachbarorgane sind nicht derart, daß stets unmittelbar ärztliche Hilfe nachgesucht wird. Dann aber ist der Befund hinreichend eindeutig, um eine Diagnose zu ermöglichen, selbst wenn, wie z. B. bei den Koitusverletzungen, die Anamnese absichtlich unklar gehalten wird.

Befund.

Die lokale Untersuchung läßt zunächst in dem nur mäßig druckempfindlichen Leib eine an sich nicht empfindliche Geschwulst im Becken feststellen. Dieselbe schwankt zwischen Taubenei- und Mannskopfgröße. Sie liegt, soweit meine eigenen Beobachtungen gehen, in ausgesprochener Weise an der Seite des Beckens und des Leibes; die linke scheint häufiger zu erkranken als die rechte. Nur selten ragt sie bis zu Nabelhöhe.

Das Auftreten beiderseitiger Geschwulstbildung hat Kuhn beschrieben; die Geschwulstmassen sind dann nicht von gleicher Größe.

Bei größerer Ausdehnung ragt die Geschwulst über den Beckeneingang empor, breitet sich auf die Darmbeinschaufel aus, nimmt den ganzen Beckenraum in Anspruch. Bei einseitigem Bluterguß ist das seitliche und hintere Scheidengewölbe nach abwärts verdrängt, der ganze Beckenboden eigentümlich derb odematös infiltriert. In ihm erscheint die Geschwulst wie fest inseriert. Sie ragt wulstförmig hinter und vor dem Uterus nach der andern Seite hin. Der Uterus ist entsprechend seitlich oder mehr nach vorn, selten nach hinten verschoben, etwas in die Höhe gedrängt. Nur selten liegt er unter der Geschwulst, retroflektiert. Der Uterus läßt sich deutlich neben der Geschwulst abtasten, er ist zunächst nicht beweglich und läßt sich nicht an ihr verschieben. Der Fundus überragt meist den Scheitel der Geschwulst; andernfalls springt er neben derselben oder etwas tiefer deutlich hervor. Das Corpus ist meist etwas weicher als normal, erscheint zuweilen gestreckt, um die Peripherie der Geschwulst gebogen. Zuweilen scheint der Uterus infolge der innigen Anlagerung der Masse mit ihr eine einheitliche Masse zu bilden. Bei weiterer Palpation, namentlich wenn die Frauen nicht spannen, kann man eine gewisse Beweglichkeit des Uterus an der Masse wahrnehmen.

Die Geschwulst kann bei starker Ausdehnung bis unmittelbar an die Beckenwand heranreichen, so daß es unmöglich wird, die Finger zwischen Tumormasse und Beckenwand zu schieben.

Die Umgrenzung der Geschwulst ist keine scharfe, wie bei einem Neoplasma. Bei einseitiger, selbst umfänglicher Geschwulstbildung ist es möglich, die Adnexorgane der anderen Seite mit Deutlichkeit zu tasten. Naturgemäß verschwindet diese Möglichkeit bei sehr großem Bluterguß. Zufällig oder bei der in diesen Fällen immerhin nicht oft indizierten genaueren Austastung in der Narkose gelingt es auch dann, die Adnexorgane festzustellen.

Auf der gesunden Seite dringt der Finger vom Rectum aus und durch das hintere Scheidengewölbe bis zur hinteren Uteruswand empor; das Cavum Douglasii ist frei. In der gesunden Seite wird das Ovarium meist in normaler Lage deutlich gefühlt. In der kranken Seite fühlt man deutliches Pulsieren großer Arterien in und dicht über dem Scheidengewölbe.

Die Konsistenz der Geschwulst ist anfangs eine ziemlich weiche, auch teigige, soweit bei der Empfindlichkeit der Teile und dem resp. Füllungsgrad des Blutsackes darüber Bestimmtes ausgesagt werden kann. Von einzelnen Autoren ist das Knirschen frischer Blutgerinnsel gefühlt worden.

Erfolgt die Blutung gleichzeitig in beiden Seiten, dann werden demgemäß auch beiderseitige Geschwülste gefühlt, die dann den Becken-

boden herabdrängen, den Uterus meist nach vorn schieben und ihn an der Symphyse in die Höhe heben. In der Regel wird hinter dem Collum uteri eine mehr oder weniger massige Brücke zwischen den beiderseitigen Geschwülsten gefühlt; dieselbe läßt sich vom Rektum aus umgreifen, wobei deutlich erkannt wird, daß das Cavum Douglasii freigeblieben und daß lediglich durch die Verbindung der beiden Tumoren der Boden desselben in die Höhe gedrängt ist. Nur selten entwickelt sich die Verbindung der beiderseitigen Geschwülste entlang der vorderen Fläche des Collum oder sowohl vorn als hinten. Im ersteren Fall kann der Uterus ganz nach unten gedrängt gefunden werden, im anderen Fall erscheint er wie eingemauert in die Geschwulstmassen, die ihn allseitig umgeben, sich aber nur an den Seiten zu größeren Geschwülsten entwickeln. Je größer die Geschwülste, um so schwieriger wird die Abtastung der übrigen Beckenorgane, besonders gelingt die Aufsuchung der Ovarien dann nur bei sehr schlaffen Bauchdecken.

Verlauf.

In der Regel klingen die ersten Beschwerden langsam ab. Dieselben kehren zuweilen wie anfallsweise zurück. Das Gefühl der Schwäche, der Neigung zu Ohnmachten verliert sich allmählich, meist bleibt die Blässe der Haut, der kleine frequente Puls längere Tage. Fieber tritt dabei in der Regel nicht ein; weder Fröste, wenngleich über Kältegefühl als Zeichen der Anämie öfter geklagt wird, noch Temperatursteigerung. Harn- und Stuhlbeschwerden halten da, wo sie mit Beginn der Krankheit auftreten, wochenlang an. In anderen Fällen entwickeln sich die Störungen in diesen Funktionen erst im Verlauf von Wochen nach der Erkrankung. In seltenen Fällen entwickeln sich unter dem Gewicht des Blutergusses Druckerscheinungen der betroffenen Nervengebiete, wie lanzinierende Schmerzen in den Beinen oder Lähmungen.

Meist erholen sich die Kranken im Verlauf der nächsten 4 Wochen. Die erste Menstruation ist oft reichlich, die späteren nicht abnorm. Bei anderen verzögert sich der Eintritt der Menses, diese sind entsprechend der Anämie gering. Es findet eine reichliche Schleimabsonderung statt. Zur Zeit der Menses tritt spannender Schmerz an dem Sitz des Hämatom auf. Bei ausgedehnten Ergüssen bringt die Menstruation zuweilen einen deutlich markierten Rückfall. Unter mehr oder weniger heftigen Schmerzen und dann stets starkem Blutverlust stellen sich die Zeichen der Anämie wieder ein, der Tumor wächst, wenn auch selten sehr erheblich. Nur in sehr seltenen Fällen erholen sich die Kranken vom ersten Anfall nicht; der Tod kann unter den

Erscheinungen der inneren Verblutung eintreten. Erfolgt die Berstung des Sackes nach den frei in die Bauchhöhle hinein sehenden Teilen des Peritoneum, so droht Verblutung oder akute Peritonitis; denn wenn auch das frische Blut vom Peritoneum leicht resorbiert wird, so bilden alte Blutreste, besonders nach puriformer Einschmelzung, eine verhängnisvolle Quelle weitergehender Störungen.

Erfolgt die Resorption des Blutergusses nicht in typischer Weise, dann können 1. Nachschübe bei Gelegenheit der Menstruation, bei neuen Traumata, wiederholten Geburten (Purefoy und Calton) oder ohne nachweisbare Veranlassung den Tumor verwachsen lassen. Die Beschwerden kehren wieder, das Allgemeinbefinden leidet schwer; die Kranken bedürfen langer Pflege zu ihrer Erholung. 2. Es kommt zu puriformer Schmelzung des Hämatom mit intensivem Resorptionsfieber, Frost und tiefem Kräfteverfall, bis Durchbruch, in der Regel nach unten, und Entleerung des mit altem Gerinnsel untermischten außerordentlich übelriechenden, braunschwarz aussehenden Abzcessinhaltes erfolgt.

Über den weiteren Verlauf solcher Abszesse siehe unten bei der Parametritis abscedens.

Eingedickte Bluttumoren haben eine derbe, fast knochenharte Beschaffenheit; sie zeigen eine ungleichmäßige, wie gebuckelte Oberfläche, sowohl an dem von der Bauchwand her tastbaren Abschnitt als auch an seiner unteren Peripherie. Hier zumal erscheint der Tumor dann deutlich abgegrenzt. Anfänglich nachweisbare Ausstrahlungen in das benachbarte lockere Gewebe sind geschrumpft, resorbiert, die Geschwulst ist völlig abgerundet. Die ganze Masse erscheint in beschränktem Grade beweglich, sowohl gegen die Beckenwand als gegen den Uterus, der seinerseits eine viel freiere Lage einnimmt. Die Verdrängung der Nachbarorgane schwindet; sie lassen sich neben und an der Geschwulstmasse deutlich nachweisen. Besonders tritt diese Veränderung bei der Untersuchung vom Darm aus deutlich hervor. Der Darm ist weniger behindert in seinem Lumen, von ihm aus wird das Cavum Douglasii frei gefühlt. Die Abgrenzung der Geschwulst gegen den Uterus läßt sich von hinten her deutlich konstatieren. In seltenen Fällen liegt der Tumor dem Uterus derart eng an, daß er allerdings mit einer subserös entwickelten Neubildung leicht zu verwechseln ist.

Oft bleibt der um $^1/_2$—$^3/_4$ seines Umfangs verkleinerte Tumor auffallend lange unverändert, um dann schließlich in wenigen Wochen rasch an Umfang abzunehmen. Der letzte Rest, der sich wie eine pflaumengroße Einlagerung in dem Ligament anfüllt, verschwindet endlich plötzlich nach kürzerer oder längerer Zeit.

4. Kapitel.

Diagnose.

Die Diagnose des extraperitonealen periuterinen Hämatom gestaltet sich verschieden, je nach dem Stadium, in welchem dasselbe zur Untersuchung kommt, und je nach der Ausdehnung, welche der Bluterguß erreicht. Kleine Blutergüsse werden sicherlich häufig genug ganz übersehen; ein plötzlich entstandener Schmerz läßt bald an Intensität nach, die Blutung nach außen, wenn eine solche eintritt, steht, die Patientin erholt sich von dem Unfall und geht nach kurzer Unterbrechung ihrer alltäglichen Beschäftigung nach. Schwerere Anfälle werden durch die Plötzlichkeit ihres Auftretens, meist zur Zeit der Menstruation und im Gefolge eines Trauma, durch akute Anämie, Schwächegefühl, Druckgefühl im Becken, Behinderung von Blase und Darm, ängstlichem Gesichtsausdruck, auch wohl eine leicht ikterische Verfärbung, dann durch den Nachweis einer Geschwulstbildung an der Seite des Uterus, dessen Verlagerung oder Umgreifung durch die Geschwulst bei Freibleiben des Douglas die Diagnose des extraperitonealen Extravasates wahrscheinlich machen, gekennzeichnet. Das Verhalten des Uterus, die Art seiner Verdrängung sind dabei wichtige Faktoren. — Verläuft die Erkrankung fieberlos, verkleinert sich die Geschwulst, wird sie härter, unebener in ihrer Oberfläche, treten Uterus und die Ovarien im weiteren Verlauf deutlich hervor neben der Geschwulst, so wird auch in diesen Fällen die Diagnose annähernd gesichert erscheinen. Schwieriger wird die Diagnose dann, wenn der erste Anfall weniger markiert aufgetreten, wenn das Hämatom erst in der Rückbildung zur Untersuchung kommt.

Differentialdiagnostisch gilt es zunächst festzustellen, ob der im Becken und im Unterbauch wahrgenommene Tumor, welcher als Bluterguß ausgesprochen wird, intra- oder extraperitoneal sitzt, ob es sich um ein Hämatom oder um eine Hämatocele handelt. Hierbei fällt von vornherein ins Gewicht, inwieweit die Anamnese für eine extrauterine Schwangerschaft gegeben ist oder nicht. Diese spezielle Unterfrage soll weiter unten S. 85 eingehend besprochen werden.

Hämatome sitzen in der Regel an der Seite des Uterus. Sie können ihn vorn und hinten umgreifen, sich auch auf die andere Seite ausbreiten. Sie können von ihrem ursprünglichen Sitz in der Nähe des Collum uteri bis an die Beckenwand hinanreichen, ja bis auf die Darmbeinschaufel übergreifen. Bei Ausbreitung des Blutes an beiden Seiten sind die Massen an sich nicht gleich groß und gleich weit verbreitet. Meist verdrängen die Massen das Scheidengewölbe an der Seite oder vorn, oder hinten, oder an beiden Seiten nach unten. Der Uterus wird bei einseitiger Erkrankung nach der entgegengesetzten

Seite, meist etwas mehr nach vorn, zuweilen auch nach hinten verschoben. Der Uterus erscheint neben der Geschwulstmasse etwas in die Höhe gedrängt, sogar aus dem kleinen Becken heraus gehoben, sodaß der Fundus über der Symphyse wahrnehmbar wird. Tuben und Ovarien sind meist zunächst nicht mit Deutlichkeit zu tasten, bei einseitigem Hämatom an der erkrankten Seite, bei beiderseitiger überhaupt. Hämatocelen sitzen annähernd in der Mitte hinter dem Uterus und füllen den Douglasschen Raum aus, selten drängen sie von hinten her die seitlichen Scheidengewölbe herab. Der Uterus ist meist an die vordere Beckenwand herangeschoben, und damit nach oben an die Symphyse verlagert. Nur wenig Fälle sind bekannt, in welchen die sehr ausgedehnte Blutmasse den Uterus auch nach unten verschoben hat.

Die Hämatocelenmasse ist nach unten wie das dicke Ende eines Eies mäßig herabgedrängt. Sie hebt sich ziemlich deutlich von der Umgebung ab, doch ist ihre Begrenzung wie von einem leichten Ödem eingefaßt. Nach oben erscheint die Masse nicht scharf abgegrenzt, namentlich wenn hier schon eine Art von Abkapselung eingetreten ist und Darmschlingen mit der Masse selbst verklebt sind. Es ist zuweilen möglich, den Verlauf der Tube, auch das Ovarium der andern Seite zu tasten. Besonders unterscheidet man oft die derbere Masse des Fruchtsackes an der einen oder anderen Seite im Becken. In der Regel verbietet die Rücksicht auf die bei tieferer Tastung hervortretende Empfindlichkeit und auf die Möglichkeit einer Verreibung der Masse eine solche schärfere Tastung. Gelegentlich kann man seitlich die gespannten Plicae sacro-uterinae tasten.

Die Konsistenz des Hämatom ist nicht hart, aber doch derb, zuweilen an einzelnen Stellen etwas weicher. Hämatocelen sind anfangs auch nicht hart, zuweilen zeigen sie Fluktuation. In beiden Fällen wird mit zunehmender Rückbildung die Masse derber. Ich habe bei Hämatomen niemals das Gefühl des Schneeballknirschens gehabt — wie von anderer Seite berichtet wird —, welches bei den Hämatocelen nicht selten beobachtet wird.

Hämatome sind an sich nicht schmerzhaft, wohl druckempfindlich. Hämatocelen sind eher druckempfindlich. Der Kollapszustand der Frau erlaubt oft bei beiden nicht über das Maß der Empfindlichkeit eine genaue Entscheidung zu fällen. Hämatome haben nach meiner Erfahrung nur in einzelnen Fällen mehr als eine leise Empfindlichkeit verursacht. Nach Kuhn sollen die Schmerzen wehenartig einsetzen. Bei Hämatocelen ist nicht selten deutlicher Schmerz zu konstatieren; doch kann dieses Zeichen vollständig fehlen. Während bei dem Hämatom wohl gelegentlich Übelkeit, Ohnmachtsanwandlung, auch Kollaps sich einstellt, gehört schwerer Kollaps, Schmerzhaftigkeit des Leibes, Auftreibung, Resorptionsfieber zu den eigentümlichen Erscheinungen der Hämatocele.

Die Hämatome bilden sich nach und nach zurück unter zunehmender Beweglichkeit des Uterus. Sie können anfangs auch wachsen, namentlich zur Menstruationszeit, oder auch bei neuen Schädlichkeiten und rücken dann nach der Darmbeinschaufel auf.

Die Hämatocelen dehnen sich bei weiterer Zunahme mehr nach oben aus. Nachschübe führen meist zu rascher Zunahme der allgemeinen Erscheinungen und, wenn nicht rasche Hilfe eintritt, zum Verblutungstode. Eine Verblutung in ein Hämatom ist, ohne daß seine Hülle berstet, bis jetzt nicht beobachtet worden.

Frankenhäuser wollte eine Veränderung der Geschwulst bei Lageweehsel des Kranken als charakteristisch für Hämatocele verwerten. Gewiß ist die Möglichkeit zuzugeben, daß frische Hämatocelen z. B. bei Knieellbogenlage, aus dem Douglas verschwinden können: in der Regel wird sehr bald durch Koagulation und Verklebung eine solche Ortsverschiebung ausgeschlossen. Andrerseits läßt das Allgemeinbefinden von Anfang an eine so energische Verlagerung des Kranken inopportun erscheinen.

Der puriformen Schmelzung sind Hämatome und Hämatocelen in gleicher Weise ausgesetzt. Bei beiden macht sich dann hohes Fieber mit den Erscheinungen hochgradiger Anämie in unverkennbarer Weise geltend.

Die Differentialdiagnose gegenüber der Parametritis muß zunächst an den Nachweis einer im Wochenbett, bei Operationen oder sonstigen Verletzungen eingetretene Infektionsmögliehkeit anknüpfen. Der Verlauf der Parametritis ist anfangs in der Regel langsam, doch kann innerhalb von wenigen Stunden das klinische Bild sich namentlich unter Schüttelfrost und sehr lebhaften Schmerzen zur vollen Höhe entwickeln. Bei Parametritis fehlt fast niemals, wenn sie nicht mit schwerster Sepsis einhergeht, die Temperatursteigerung, die plötzliche und andauernde Vermehrung der Leukocyten.

Demgegenüber ist die Entwicklung des Hämatom in unmittelbarem Anschluß an ein Trauma oder eine intensive körperliche Anstrengung nicht selten mit der Menstruation zeitlich zusammen fällt, von großer Bedeutung. Hier finden sich immer, wenn auch nicht sehr starke ausgesprochene Zeichen von Anämie, die bei der Parametritis fehlen.

Hämatome an sich machen kein Fieber, wohl die bekannten Veränderungen am Puls (hohe Frequenz, kleine niedrige Welle). Während die Hämatome anfangs weniger hart, erst nach und nach härter werden, sind die Massen des parametrischen Exsudates derb, nicht selten ist um den derben Kern eine ödematöse Schwellung der Umgebung bemerkbar. Parametritiden sind immer druckempfindlich, Hämatome nur unerheblich.

Im Laufe der Entwicklung der Hämatome kann allerdings auch Temperatursteigerung eintreten. Diese zu erklären wird nicht schwer, wenn sich z. B. eine Perforation nach der Scheide oder dem Darm entwickelt und von da als Infektionsträger in die Blutmasse gelangen (s. oben S. 65).

Eine weitere Möglichkeit für die Entstehung von Temperatursteigerung soll nach Zweifel sich ergeben, wenn der an sich allseitig abgeschlossene Bluttumor unter Berstung der Hülle in die Bauchhöhle gelangt. Die einzigen an diesen Blutmassen vorgenommenen Untersuchungen auf Bakterien von Hartmann und Morax haben ein negatives Resultat ergeben. Immerhin geht die Berstung meist mit heftigen Schmerzen einher. Es entwickelt sich unter diesen Verhältnissen eine Peritonitis mit allen typischen Erscheinungen, Schmerzen, ängstlicher Gesichtsausdruck, kleiner Puls, hohe Temperatur, frequente Atmung, Lähmung der Darmmuskulatur usw., sodaß dieser Zwischenfall nicht unbemerkt vorübergeht.

Intraligamentäre Myome haben eine scharfe Abgrenzung, sind an sich abgeschlossene Massen mit einer deutlich knolligen, auch ovoiden Form. Sie entwickeln sich sehr langsam im Vergleich zu den Blutmassen. Ihre Beziehung zum Uterus ist in der Regel viel inniger als die des Hämatom, sodaß eine Verwechselung in der Regel vermieden werden kann.

Dasselbe gilt von den intraligamentär entwickelten Cysten, bei denen namentlich die eigentümlich pralle Spannung des im Becken tastbaren Oberflächensegments gegenüber Blutmassen imponiert. Derbe Schwielen an der unteren Peripherie weisen auf die sog. Pseudo-intraligamentäre Entwicklung, also perimetritische Verwachsung hin. Hier ist immer eine, wenn auch zirkumskripte Peritonitis im Spiel. Solche Infiltrate und Exsudate bilden sich im Laufe von Wochen und Monaten zurück, dann tritt der Tumor mit Deutlichkeit hervor. Man kann an ihm Tube und Ovarium deutlich unterscheiden. Die Anamnese und Verhalten des Bluttumor erbringen den Anhalt für die Annahme einer Hämatombildung.

Es fehlt in jenen Fällen in der Anamnese kaum jemals die Symptomengruppe peritonitischer Reizerscheinungen insbesondere Fieber und Schmerz. Schließlich wachsen diese Geschwülste, wenn auch vielleicht sehr langsam, aber doch unverkennbar nach und nach, und machen stärkere Erscheinungen, die anfangs vielleicht bei noch wenig umfangreichen Geschwülsten von der Trägerin kaum bemerkt wurden.

Wenn Hämatome überhaupt Beschwerden machen, so machen sie dieselben am prägnantesten zu Anfang. Die Beschwerden verschwinden, die Geschwulst pflegt, wenn sie vielleicht auch bei neuen Schädlichkeiten einen Nachschub bekommt, im Laufe von Monaten kleiner zu werden, zuletzt nahezu vollkommen zu verschwinden.

Hämatometra, besonders bei Uterus didelphys, in einem atretischen Horn, welches alsdann erheblich anschwillt, kann zur Verwechselung mit Hämatom führen. Die periodisch zunehmenden Beschwerden haben eine gewisse Ähnlichkeit mit denen bei Hämatom-Blutungen. In solchen abgeschlossenen Räumen machen sich jedesmal zur Zeit der Menstruation typisch sich erneuernde, an Heftigkeit zunehmende Schmerzen geltend und verursachen das Gefühl intensiver Spannung. Hämatombildung macht anfangs zuweilen eine intensive Empfindung mit deutlicher Rückwirkung auf das Allgemeinbefinden, dann klingen aber in der Regel die Schmerzen und die Erscheinungen ab, bis zum völligen und andauernden Verschwinden. Bei typischem Verlauf nehmen die Beschwerden jedenfalls gradatim ab, die Geschwulst wird kleiner, während sie bei Hämatometra zunehmen, die Geschwulst wächst. Als Anhaltspunkt für die differentielle Diagnose gilt seit Schröder der Nachweis der Insertion der Ligg. teretia bei der Ausdehnung des Uteruskörpers: bei Haematoma extraperitoneale werden die Teretia nicht gespannt und sind deshalb nicht tastbar. Bei extraperitonealen Hämatomen wird der Uteruskörper als ganzes neben dem Bluttumor gefühlt und damit eine Verwechselung zwischen beiden bestimmt ausgeschlossen.

Torquierte Ovarialgeschwülste können bei mäßigem Umfang, welcher ihnen noch den Aufenthalt im kleinen Becken gestattet, mit extraperitonealer Hämatombildung verwechselt werden. Die Torsion entwickelt sich im Anschluß an stärkere Anstrengungen, Feldarbeit, Fall und dergl. Es kommt zu einer erst allmählich zunehmenden Schmerzempfindung, und zur Ausbildung eines Kollapses, von dem sich die Betreffenden in der Regel selbst bei guter Pflege nur unvollkommen erholen.

Diese Patienten stellen sich meist in einem Zustande eigenartigen Kollapses vor: sie sind apathisch, der aufgetriebene Leib ist empfindlich, doch klagen die Frauen nicht, sie sind appetitlos, haben einen kleinen frequenten Puls und mäßig erhöhte Körpertemperatur.

In der Regel haben die torquierten Tumoren weder die für intraligamentäre Myome charakteristische Konsistenz, noch die der extraperitonealen Hämatome, welche sich, wenn auch nicht hart, doch derber anfühlen. Die torquierten Ovarialtumoren verlagern den Uterus meist nach unten, die Hämatome nach der Seite, nach vorn und etwas nach oben. Bei Ovarialtumoren fühlt man in der Regel das Lig. ovarii proprium, besonders bei Stieldrehung. Der torquierte Stiel ist selbst zuweilen als ein dicker, ödematöser Strang wahrnehmbar; gelegentlich fühlt man die Torsionstelle selbst mit voller Deutlichkeit. Umfangreichere Geschwülste, welche sich auch auf die Darmbeinschaufel ausbreiten und weiter in die Bauchhöhle erstrecken, sind selten Hämatome.

In den Fällen meiner Beobachtung waren dann die Zeichen der Anämie außerordentlich stark ausgebildet. Für die Differentialdiagnose zwischen Hämatom und tubarer Extrauterin-Schwangerschaft kann in frühen Stadien die Unregelmäßigkeit der Menstruation nicht entscheidend sein, denn auch bei jenen bleibt namentlich bei schwächlichen und älteren Frauen die Menstruation zunächst aus. Ist das ectopisch gelagerte Ei noch ungestört in seiner Entwicklung, so fehlt die charakteristische Weichheit des Fruchthalters nicht, die lebhafte Pulsation in der Umgebung, die bläuliche Verfärbung, Sukkulenz und vermehrte Sekretion des Uterus und der Scheide; ebensowenig Anschwellung der Brustdrüse, Verfärbung des Warzenhofes, Füllung der Montgomeryschen Drüsen, subjektives Gefühl des Schwangerseins. Im weiteren Verlaufe bringt das gleichmäßige Wachstum der Geschwulst, eventuell der Abgang der Decidua uterina die Entscheidung. Schließlich wird der Fötus wahrnehmbar und dadurch die Diagnose von selbst gegeben.

Hämatome wachsen nur ausnahmsweise, bei der Einwirkung ganz besonderer Komplikationen, bei Fortdauer der Zirkulationsbehinderung. Sie sind in der Regel in wenigen Tagen bis zu ihrer vollen Ausdehnung entwickelt, werden härter und langsam kleiner bis zu der, allerdings oft sehr langsam erfolgenden völligen Resorption.

Bei Extrauterin-Schwangerschaft kommt allerdings auch ein vollständig schmerzfreies Verhalten vor, meist klagen die Frauen über zunehmenden Druck im Becken, Behinderung von Blase und Rektum und die peritonitischen Beschwerden, welche — nach unserer Auffassung zu Unrecht — als Tubenwehen bezeichnet werden. Die Zunahme der Schmerzen, die Anfälle von Kollaps im Anschluß an solche kolikartigen Zustände, schließlich der schwere Kollaps mit der charakteristischen Veränderung in der Konsistenz der Geschwulst, die Wahrnehmung tastbarer Blutmengen im kleinen Becken, resp. in der Bauchhöhle sind so prägnant, daß die Diagnose, namentlich wenn die typische Anamnese vorliegt, gesichert erscheint.

Im Verlaufe der Hämatombildung kann es zu Berstung in die Bauchhöhle kommen und damit ein Bild entstehen, welches dem bei der Ruptur des schwangeren Sackes gleicht. Ähnlich wie bei dem Tubenabort hört bei der Berstung extraperitoneal gelagerter Blutmassen in die Bauchhöhle der bis dahin zunehmende Schmerz auf.

Geschwülste der Tuben (Sactosalpinx serosa und purulenta) können sich intraligamentär entwickeln. Bei allen Tubengeschwülsten gilt die Möglichkeit einer Tastung des isthmischen Teil der Tube an ihrem Ausgangspunkte vom Uteruskörper[1]) und ihr Verhalten zur Geschwulstmasse selbst als charakteristisch. Verliert sich die Tube in die große

[1]) Vergl. A. Martin, Internat. med. Congress. Kopenhagen 1884.

Masse, so ist die Wahrscheinlichkeit gegeben, daß es sich um eine Anschwellung der Tube selbst handelt. Läßt sich auf der Oberfläche des Tumors noch die Tube weiter als solche tasten, so ist zwar die Beteiligung des abdominalen Teiles der Tube an der Geschwulstbildung keineswegs ausgeschlossen. Die Tube liegt aber kaum mit einem großen Abschnitt intraligamentär, weil der ampulläre Teil der Tube überhaupt nicht intraligamentär gelagert ist.

Unter den Hämatomen selbst müssen die des Lig. teres. der Fossa-ischio-rectalis und der Ala verspertilionis noch besonders gewürdigt werden. Die Fälle von Hämatom des Lig. teres sind bemerkenswerterweise trotz der jetzt so häufig ausgeführten Operation an diesen Ligamenten in außerordentlich beschränkter Zahl beobachtet worden. Während die Zahl der beobachteten Neubildungen dieses Ligamentes erheblich gewachsen ist, so sind aus der Literatur, nach dem von mir beschriebenen Falle noch die von Gottschalk und Schramm bemerkenswert.

In dem von mir beobachteten Falle handelte es sich um eine 19 jährige Person, welche eine sehr bewegte sexuelle Vergangenheit hatte. Sie will einen Abort durchgemacht haben 11 Tage vor ihrer Aufnahme, nachdem schon vorher unregelmäßige Blutungen stattfanden.

Neben dem Uterus lag links ein enteneigroßer sehr empfindlicher Tumor. Die Ausschabung des wesentlich vergrößerten Uterus ergab eine Endometritis hypertroph. Der Tumor schien am Uterushorn zu sitzen. Es wurde nicht deutlich festgestellt, wieweit die Tube an dem Prozesse beteiligt war, doch mußte nach der Vergangenheit des Mädchens an eine gonorrhoische Salpingitis gedacht werden. Laparotomie: das Lig. rot. schwoll an der uterinen Insertion zu Enteneigröße an, um rasch wieder abzuschwellen und bei normalem Umfange nach dem Leistenkanal hinzuziehen. Der Inhalt, ein blutig tingierter eitriger Brei enthielt keine Formbestandteile. Die Wand war derb infiltriert, ohne Gefäßveränderungen. Die Höhle trug kein Epithel.

Die Heilung erfolgte unter Bildung einer fingerdicken Narbe, die nur noch wenig empfindlich war.

Die von Gottschalk und Schramm beobachteten Blutgeschwülste des runden Mutterbandes saßen in dem vor dem Leistenkanal liegenden Ende.

Diese Massen waren auffallend empfindlich. Es bleibt möglich, daß die Versuche, diese für Hernien gehaltenen Massen mit Bruchbändern zu behandeln, Reizerscheinungen verursacht haben. Die Untersuchung ergab einen Stiel, der in den Leistenkanal hinein zu verfolgen war. Eine peritoneale Blutansammlung war auszuschließen; es blieb unentschieden, ob es sich um eine Geschwulst des Processus vag. handelte, oder ob das runde Mutterband der Sitz des Blutergusses war.

Gottschalk konstatierte eine zentrale Lücke im Stiele und sah darin eine wesentliche Stütze für seine Auffassung, daß es sich um die Ektasie eines hohl angelegten Stranges handelte. Die Hauptmasse der Wandung bestand aus glatter Muskulatur.

Blutergüsse in die Fossa-ischio-rectalis sieht man gelegentlich bei schweren Geburtstraumen. Typisch bleibt der von Lejars beschriebene Fall, in welchem bei einer 47 jährigen Frau das Cavum ischio-rectale so stark ausgefüllt war, daß die äußere Haut bis Faustgröße sich vorwölbte. Dieser Raum enthielt bis zu einem Liter flüssiges ungeronnenes Blut. Die Heilung erfolgt mit der Bildung einer Fistel.

Als Haematoma alae vespertilionis gilt typisch der von Beigel beschriebene Fall: ein zufälliger Obduktionsbefund, welcher in der Literatur vereinzelt geblieben ist.

5. Kapitel.

Prognose.

Die Prognose der Hämatome muß immerhin nicht als gleichgültig erscheinen, wenn auch die große Mehrzahl der Fälle durch vollständige Resorption bis zu einer Restitutio ad integrum gelangt, resp. eine geringe Narbe zurückläßt. Die Durchsicht der publizierten Fälle ergibt, daß es nicht so ganz selten zu sehr ernsten Störungen kommt. Schon die gegebene Möglichkeit einer Berstung, ev. auch in die Bauchhöhle, eher aber noch die Gefahr, daß diese Blutmassen septischen Keimen ein willkommenes Nährsubstrat abgeben, muß sie als eine ernste Komplikation erscheinen lassen.

In der von Kuhn aufgestellten Statistik sehen wir 2 Todesfälle aufgeführt. 3 sind nicht ohne ernstliche Störung verlaufen. Wenn auch die 4 von Thorn beobachteten Fälle alle zur Genesung gekommen sind, so ergibt sich doch auch aus seinen Krankengeschichten, daß das Übel immerhin als ein sehr ernstes aufgefaßt werden muß. Die Zusammenstellung von Gordan zeigt unter 21 Fällen 2 Todesfälle. Die neue Literatur enthält nur wenig einwandfreie Mitteilungen.

In meinem eigenen Material habe ich unter den hier in Greifswald beobachteten Fällen keinen Todesfall gesehen. Es gelang bei der gegebenen Möglichkeit, die Kranken sachgemäß zu pflegen, die Resorption in 6—8 Wochen zum Abschlusse zu bringen. Unter meinen alten Fällen sind drei Todesfälle zu erwähnten, bei welchen ich mich unter wenig günstigen Voraussetzungen zur Operation entschloß. Diese drei sind gestorben, wobei allerdings die damalige Unvollkommenheit der Asepsis gewiß in erster Linie die Schuld trägt.

6. Kapitel.

Therapie.

Von einer Prophylaxe ist kaum zu sprechen, wenn man nicht schwere Arbeit und Anstrengungen, auch Tanzen und Traumata (event. Koitus) namentlich bei Arteriosklerose, während der Menstruation

Schwangerschaft, andererseits z. B. bei alkoholischer Intoxikation überhaupt einschränken und ausschließen kann.

Die Mehrzahl der Hämatome ist von geringem Umfange. Hier bedarf es in der Regel nur einer geeigneten Pflege; Bettruhe, Eisblase, bei sehr intensiven Schmerzen Narkotika. Damit ist die Blutung in der Regel zum Stillstand zu bringen.

Wir wissen, daß namentlich die Zeit der Menstruation zu Nachschüben disponiert. Hier ist also besondere Vorsicht zu empfehlen. Zur weiteren Resorption dienen die bekannten Mittel, Jod, Ichthyol, Moorbäder, Soolbäder. (Vgl. die Resorption befördernde Behandlung bei Parametritis.) In nachhaltiger Weise trägt zur Resorption, nachdem dieselbe eingesetzt hat, die Heißluftbehandlung nach Bier[1]) bei. Eine entsprechende roborierende Allgemeinbehandlung ist durchaus am Platze.

Bei umfangreichen Geschwülsten ist heute noch der konservative Standpunkt zu vertreten, den ich schon in meinem Vortrage auf der Naturforscher-Versammlung in Salzburg vertrat, zu dem auch auf der Naturforscher-Versammlung in Wien 1894 F. v. Winkel, Kehrer, Thorn u. a. sich bekannten.

Ein solche konservative Behandlung findet ihre natürliche Grenze da, wo die Blutmassen zusehens wachsen und die Erscheinungen der Anämie bedrohlich werden, anderseits, sobald Vereiterung eintritt. Für diese Fälle habe ich wie Frankenhäuser (Kuhn) die operative Behandlung vorgeschlagen. In dieser Richtung haben auch Zweifel, Gusserow, Baumgärtner und A. v. Rosthorn einen operativen Eingriff als wohl berechtigt anerkannt. Entsprechend unserer allgemeinen Auffassung über die Berechtigung zum operativen Eingreifen wird man bei Frauen, welche im Erwerbsleben stehen, auch die äußeren Umstände nicht ganz aus dem Auge lassen dürfen.

Die Operation muß in der Entleerung des Blutes bestehen und in der Sicherung vor Nachblutung während der Ausheilung.

1877 habe ich die abdominale Operation vorgeschlagen. Zweifel hat sich sehr abfällig darüber geäußert und die vaginale Eröffnung auf Grund seiner eignen Erfahrung lebhaft befürwortet. Düvelius ist an der Hand meiner eigenen Beobachtung für das abdominale Verfahren eingetreten, insbesondere weil dasselbe die vollständige Freilegung des Blutsackes und die vollständige Sicherung vor Nachblutung bietet. Die morsche Wand, besonders das Dach des Blutraumes müssen immerhin Bedenken erregen. Gerade die Notwendigkeit einer vollständigen Reinigung der Höhle[2]) ist einer vaginalen Eröffnung hinderlich.

[1]) Vergl. deren Anwendung in der Greifswalder Klinik. Polano, Centralbl. f. Gynäk. 1901. S. 857.

[2]) Ein gutes Bild einer solchen und von der Art der Blutung entwirft Hyde. Das Hämatom entstand im Anschluß an eine Trachelorrhaphie. Es wurde bei der

Waltzberg berichtet über einen Fall, nach welchem nach vaginaler Entleerung schließlich doch die Bauchhöhle von oben eröffnet werden mußte, um die Gefahr abzuwenden. Auch Rosthorn tritt für diese äußersten Fälle für die abdominale Operation ein, da man hierbei die Innenfläche des Sackes besser übersehen und blutende Gefäße unterbinden kann. Ich selbst habe aus dieser Indikation im ganzen 6 Male operiert. Nach dem heutigen Stande unserer Erfahrungen über abdominale und vaginale Operationen würde ich vielleicht im Falle zunehmender Blutung und dadurch bedingter Indikation die Laparotomie machen, die vaginale Operation aber jedenfalls auch erwägen. Im Falle der Vereiterung würde ich sicher vaginal operieren.

Bei der Laparotomie kommt die Hegarsche subperitoneale Methode, die Laparotomie souspéritoinienne Pozzis und neben der einfachen medianen Freilegung der Bauchhöhle der suprasymphysäre Fascienschnitt Pfannenstiels in Betracht. Die Blutherde sind nach Abdeckung der übrigen Bauchhöhle ev. nach oben oder nach unten zu entleeren, die Wandungen auszuräumen, die Blutung zu stillen. Die Höhle wird nach der Scheide drainiert, ev. mit Gaze gefüllt, welche neben dem Drain durch die Scheide herausgeleitet wird, nach oben geschlossen. Ist Vereiterung eingetreten, so spaltet man den Tumor von der Scheide aus, räumt ihn aus unter Glättung der Wandung und tamponiert neben einem eingelegten Gummidrainrohr. Ist am 3. oder 4. Tage die Tamponade entfernt, so erfolgt die Ausheilung unter nicht allzu eifrigen Ausspülungen, ev. mit desinfizierenden Flüssigkeiten, voraussichtlich ungestört.

Die abschließende Resorption der Granulationsmassen wird in der oben angedeuteten Weise gefördert. Grade bei analogen Gelegenheiten hat sich die Anwendung des Bierschen Schwitzkastens (10—16 mal) nachhaltig bewährt.

---

daran angeschlossenen Ventrifixur entdeckt. In dem gespaltenen blutgefüllten Raum mußten große spritzende Gefäße unterbunden werden.

C. Parametritis.

Vergl. A. v. Rosthorn, Handbuch d. Gynäk. von J. Veit, Monatsschrift für Geburtshülfe und Frauenkrankheiten, Centralblatt für Gynäkologie. Frommel's Jahresberichte. Virchow-Hirsch's Jahresberichte.

Abel. Die Behandlung der vom Uterus ausgehenden septischen Infection. Aus Dr. Abel's Privatfrauenklin. Berlin. Berl. klin. Woch. No. 48, 1900, pag. 1091. — Aichel. Parametritis und Ischuria paradoxa. Ärztl. Bezirksverein zu Erlangen. 24. Juni, 1901. Mon. f. Geb. u. Gyn. Bd. XIV, pag. 597. — Allaban. Infections of the soft tissues of the female pelvis. Diagnosis and Treatment, Report of cases. Amer. Gyn. Jour. Nov. 1891. — Allen. Traumatic pelvic cellulitis. Gaillard's med. J. New-York 1889, p. 226. — Alloway. Pelvic cellulitis before puberty, ending in extensive abscess formation, operation. Montreal Med. J. 1888/89 17, p. 281. — Aran. Leçons cliniques sur les maladies de l'uterus et de ses annexes. Paris 1858. — Bäcker. Ueber die operative Behandlung der Beckenphlegmone. Sebészet 1894. Nr. 1 und 2. — Baldy. Hysterectomy for supperative diseases of the pelvic organs. Am. gyn. and obst. J. 1895. Vol. 7, p. 221. — Derselbe. Indikation und Kontraindikation zur Drainage bei Beckeneiterungen. Geb. Ges. zu Philad. 7. Novbr. 1902. — Bandl. Wiener med. Blätter 1882. p. 213. — Barker. Pelvic suppurations and drainage. Brit. med. J. Mai 20. 1895. — Baumgärtner. Die Operation der parametritischen Abszesse. Berl. klin. Woch. 1889. 34, p. 751. — Bernutz et Goupil. Clinique médical sur les maladies des femmes. 2. Aufl. Paris 1862. — Berrutti. G. peri-parametritis. Giorn. di Ginecol. e di Ped. Anno 3°. Nr. 1, p. 1—8. Torino. (H. Paso.) — Bigelow. Hor. Am. Jour. of obstet. 1888. p. 485. — Birnbaum. Über Beckenexsudate. Wien. med. Bl. 1894. Bd. XVII, p. 147—151. — Blumreich, L. Über die Wechselbeziehungen zwischen parametrischem Exsudat und Schwangerschaft, Geburt und Wochenbett. Arch. f. Gyn. Bd. 68, p. 109. — Boisleux. Beiträge z. bakteriol. Untersuchung von Beckenabscessen und eiterigen Tuben- und Ovarialerkrankungen. Zeitschr. f. Geb. und Gyn. 1890. Bd. XX, 2. — Derselbe. De la paramétrite et de la périmétrite, diagnostic et traitement. La Revue méd. Août 1896. — Boldt. Vaginal exstirpation of the uterus and adnexa in pelvis suppuration etc. Am. J. Obst. 1895. Vol. XXXI, p. 112, XXXII, p. 432, 894. — Derselbe. Postpuerperal-sepsis, smal multiple pelvic abscesses, ovarian abscess, pelvic peritonitis, radical vaginal operation. Transactions. New-York. Obst. Soc. Am. Jour. Obst. N. Y. 1895. Vol. XXXII, p. 894. — Bailly. Des indications et de la valeur de l'incision vaginale. Congrès francais de chir. Ann. de chir. 1895. XV, p. 940. — Derselbe. Die Behandlung der Beckeneiterungen. Verh. d. intern. Gyn. Congress z. Genf. Centralbl. f. Gyn. 1896. Nr. 38, p. 953. — Derselbe. Note sur la pathogénie des affections périutérines. La Semaine Gynécologique. Paris 1896. Nr. 1. — Boyd. A case of puerperal pelvic abcesses, with some remarks on septic infection. Ann. Gyn. et Obst. N. Y. Bd. V, p. 658—660. — Boyer. Thèse sur le phlegm. des lig. larg. Paris 1848. — Breisky. Parametritis posterior. Wien. allgem. med. Zeit. 1883. Nr. 3. — Brocse, P. Zur Pathologie und Therapie d. Parametritis posterior. Zeitschr. f. Geb. und Gyn. 1901. XLVI. — Brothors, A. Pelvic supperation in the female. Med. News. June.

p. 1072. — Bumm. Über die Ätiologie der Parametritis. Arch. f. Gyn. Bd. 35, p. 496. Zeitschr. f. Geb. u. Gyn. LV. — Burns. Pelvic abscess. Am. f. obst. 1892. Bd. XXVI, p. 416. — Buschbeck und Ettinger. Die operative Behandlung der para- und perimetritischen Exsudate. Arch. f. Gyn. 1896. Bd. 50, p. 322 (mit 7 Abbildungen). — Byford, H. F. Self retaining drainage tubes for pelvic abscesses opening into the rectum. Am. Journ. of obst. 1888. Vol. 21, p. 1286. — Byrne, J. A case illustrat. the value of therapeutic measures in chronic and recurring pelvic cellulitis. Am. J. of obst. 1890. XXIII, p. 511. — Cabot. The treatment of pelvic abscess. Boston M. a. S. J. 1897. Bd. CXXVI, p. 493. — Callaghan. Forcible dilatation of the cervical canal and pelvic cellulitis. Prov. M. J. Leicester. Bd. XII, p. 348. — Carmichael, E. S. Pelvic exsudations: their diagnosis and treatment studied clinically. (From the Greifswald Frauenklinik.) Journ. o obst. and. gyn. of the Brit. empire. Sept. 1903. — Chéron, J. Cellulite ou pelvicellulite; paramétrite, phlegmon ou adénophlegmon pelvien. Rev. méd. chir. des mal. des femmes. Paris 1890. XII, p. 14, 70, 132, 200, 264, 325. — Churchill. On inflammation and abscess of ut. appendages. Dubl. J. of Med. Sc. 1843. Vol. XXIV, p. 1. — Clark. Phleboliths of the ovarian veins simulating ureteral stones. Amer. Jour. of obst. April 1902. — Clarke, A. P. Parametritis, its etiology and pathology. J. Gyn. Toledo 1891. I, p. 160—165. — Cleveland. The treatment of pelvic abscess by vaginal puncture and drainage. N. Y. J. of Gyn. a. Obst. 1894. Bd. IV, p. 660—652. — Closs, J. O. High-seated pelvic abscess with perforation of the rectum. N. Zealand. M. J. 1888/89. II, p. 105. — Coe. Pelvic suppuration after the menopause. Transaction of the New-York Acad. of med. Am. J. Obst. N. Y. Bd. XXVII, p. 421 u. Med. Rec. N. Y. Bd. XLIII, p. 33. — Courty. Annales de gynéc. Paris 1881. p, 241. — Crowell. Purulent accumulations in the pelvis. Am. J. Surg. a. Gyn. Kans. City 1893/94. Bd. IV, p. 237—240. — Cullingworth. An address on pelvic abscess. Lancet. London 1893. Bd. II, p. 1103—1107. Brit. med. J. London. Bd. II, p. 981—989. — Derselbe. An address of the diff. diagnosis of pelvic inflammation in the female. Brit. med. J. London. II, p. 1468—1473. — Derselbe. An address of the opening of pelvic abscess. Birmingham 1893. — Currier. Chronic pelvic cellulitis with peritonitis. Removal of the tubes and ovaries. Am. J. of obst. 1892. Bd. XXVI, p. 250. — Cushing, C. A contribution to the study of pelvic abscess. Transactions Am. Ass. of obst. and Gyn. Philad. 1888. I, p. 15 u. Buffalo Med. Surg. J. 1888/89. p. 369. — Cushing, E. W. The pathology and diagnosis of so called pelvic cellulitis, with specimens of salpingitis. Boston med. and surg. J. 1889. p. 4. — Derselbe. Two cases of laparotomy for pelvic abscess, with perforation of the intestine, and continous purulent discharges. Boston. M. a. Surg. J. 1891. p. 211. — Deaver. Transact. gynec. Soc. Philad. 1902. Nov. 7. — Doherty. On chronic inflammation of ut. append. occuring after parturition. Dublin Jour. of med. Soc. 1843. Vol. XXII, p. 199. — Dobrowolski. Über die Diagnose und operative Behandlung von Beckenabscessen, welche vom weiblichen Genitale ausgehen. Przeglad. Lekarski. p. 17 ff., 32 ff., 50 ff. — Doléris, J. A. (Paris). Pathogénie et traitement des inflammations chroniques cellulaires et peritonéales de la cavité pelvienne. Intern. Kongreß zu Madrid 1903. — Doléris et Bourges. Paramétrite purulente, dont le pus contenant le proteus vulgaris et un streptococque ayant perdu sa virulence et sa vitalité. Nouv. Arch. d'obst. et de gyn. 1892. p. 11. — Dieselben. Recherches sur l'association du streptococque pyogéne et du proteus vulgaris. La Semaine med. 1892. p. 456. — Doran, A. Parametrit. abscess. West London med. Journ. Jan. 1900. — Drösc. Über die Aufsuchung und Eröffnung vereiterter parametritischer Exsudate durch Incision bezw. Laparotomie. A. d. k. Frauenklinik

z. Dresden. Arch. f. Gyn. 1901. Bd. LXII, H. 3. — Duncan, Matth. Haemorrhagic Parametritis. Lancet 1887. Vol. I, p. 982 und Brit. med. J. Vol. 1, p. 1043. — Derselbe. Fötide parametr. und perimetr. Abscesse. Edinb. med. J. May 1882. — Derselbe. A case of progressive suppurative parametritis. St. Barth. Hosp. Rep. London 1888. p. 39. — Derselbe. A practical treatise on perimetritis. parametritis. Edinb. 1869. Med. Times 1879. Vol. I, p. 112. — Derselbe. Clinical lectures and terminations of peri- and parametritis. Med. Times and Gaz. 1883, vol. II, 1884, vol. I. — Dunning, L. H. Etiology and treatment of pelvic abscess. Indiana M. J. Indianap. 1889/90. VIII, p. 73—76. — Dupuytren. Clinique chirurgicale. Tom. III, p. 530. — Derselbe. Lecons orales. Paris 1839. T. VII. — Ehrendorfer. Beitrag zur serösen Infiltration des parauterinen Bindegewebes und deren Ausdehnung in weitere Gebiete des Cavum subserosum an der Lebenden. Mon. f. Geburtsh. u. Gyn. 1900. Bd. XI, p. 803. — Ehrenfest, Hugo. A new not surgical treatment for inflammatory exsudations and their residua in the femal Pelvis. Atlanta Jour. of Med. Aug. 1901. Amer. Journ. Nov. 1901. — Eichholz. Allgemeine Behandl. d. Beckenexsudate. Der Frauenarzt. Neuwied 1896. — Derselbe. Zur Allgemeinbehandl. d. Beckenexsudate. Wien. Med. Presse 1896. No. 29, p. 959. — Eisenhardt. Puerperale Infection mit tödtlichem Ausgang, verursacht durch Bact. coli comm. Arch. f. Gynäk. Bd. 47. 1894. — Emmet, T. A. Pelvic inflammation or cellulitis versus peritonitis. Trans. of the Am. gyn. soc. 1886. New-York 1887. p. 101. — Englisch, Ueber Entzündungen des Zellgewebes des Cavum Retzii (Pericystitis idiopathica). Wien. Klin. 1889. — Ernst. Virchows Arch. Bd. 133. 1893. — Ewald, S. A. Über Parametritis posterior. New York med. Wochenschrift. 1. 1902. — Evans. A favorable termination of a much neglected case of suppuration of the appendix vermiformis. Ann. of gym. a. paed. Phil. Bd. VI, p. 744—747. — Fehling. Physiologie und Pathologie des Wochenbettes. 1897. — Fehmers. Parametritis aktinomykotica. A. d. gyn. Klin. z. Leiden. Weekblad van het Neederl. Tijdschr. v. Geneesk. No. 26, pag. 1405. — Felsenreich. Dystokie durch eine parametrane und peritoneale Exsudatschwiele. Wien. med. Woch. 1889. No. 22. — Fournier, A. Cellulite gommeuse pelvienne simulante une tumeur maligne du petit bassin, survenue à 34 ans sur syphilis et guérrie par le traitement med. Bull. de l'Acad. de méd. 1902. No. 33, pag. 310. — Fraenkel, A. Über puerperale Peritonitis. Deutsch. med. Woch. 1884. No. 14. — Franqué, O. v. Extraperitonealer tubereulöser Tumor im kleinen Becken. Prager med. Wochenschr. 1903. No. 50. — Freund, H. W. Über die feineren Veränderungen im Parametrium bei einfacher und parametritischer Atrophie. Wien. med. Bl. 1885, p. 1341. — Derselbe. Über die Anwendung des Ichtyol bei Frauenkrankheiten. Deutsch. Woch. 1890. No. 11. — Freund, W. A. Das Beckenbindegewebe im weibl. Becken. Die gyn. Klinik in Strassburg 1886. — Derselbe. Zur patholog. Anatomie der Parametritis chronica atrophicans. Ein Beitrag zu den nervösen Störungen, spec. von der Hysterie. Verh. d. Naturforsch.-Vers. zu Karlsbad im September 1902. Siehe auch Referat im Zentralbl. f. Gyn. und in der Mon. f. Geb. u. Gyn. Festschrift f. Chroback 1904. — Fritsch. Zur Behandlung frischer puerperaler Exsudate. Wien. med. Bl. 1891. No. 24. — Derselbe. Ber. üb. gyn. Operat. aus der Breslauer Frauenkl. 1891/92. Berlin 1893. — Gallard. De l'inflammation du tissu cellul., qui environne la matrice ou du phlegm. périutérin et son traitement. Thèse de Paris 1855. — Gardien. Traité d'accouchement 1824. — Gebhard. Zeitschr. f. Geburtsh. u. Gyn. Bd. 37. — Giglio. Der Bacillus des malignen Ödems in Beckenabscessen. Ann. di ost. e Gin. 1891. No. 3. — Goffe. The differentiation of pelvic cellulitis. Tr. Alumni ass. of Womans Hosp. New York 1887. II. p. 27. — Gottschalk. Intraperitonealer, retrouteriner, im abgekapselten Douglas ge-

legener, fast mannskopfgroßer Abscess. Verein f. inn. Med. Berlin. Deutsch. Med. Zeitg. 1896. No. 6, p. 66. — Grässner. Über die chirurgische Behandlung der Eiterungen im Becken. Berlin 1894. C. Vogt. — Griffith. Parametritis and Perimetritis anterior. Lancet 1887. Vol. 1, p. 778. — Grisolle. Hist. de tum. phlegmoneuses des fosses iliaques. Arch. gén. de méd 1839. 3. Serie. T. VI. — Guéneau de Mussy. Arch. gen. de medecin. 1867. — Guérin. Leçons clin. sur les malad. des organes génitaux int. de la femme. Paris 1878. — Derselbe. Anatomie pathologique sur la structure des ligaments larges. Compt. rend. 1879, p. 1364. — Derselbe. Sur l'adenophlegmon juxtapubien. France med. 1887, p. 1630 und Bull. et mém. de la soc. d'obst. et de gyn. 1887, p. 165 und Bull. de l'académie de méd. de Paris 1887, 2 séric, p. 533, 555, 578. — Hall, B. R. Pelvic abscess. Homeop. J. Obst. N. Y. 1890. XII. 70. — Derselbe. Report of one years work of intrapelvic surgery for the relief of inflammatory diseases. A supplement to ten consecutive cases of abdominal section for the removal of the uterine appendages, for the relief of pelvic pain, and the cure of pelvic inflammation. Times and Reg. N. Y. and Phil. 1890, vol. 21, 167—169a. Clin. Lancet. Cincinn. 1890, p. 750. — Derselbe. A case of pelvic cellulitis. Missisippi Med. Monthly Meridian 1891—92, p. 228—231 — Derselbe. Suppurating cyst from adherent ovaries after repeated attacks of inflammation, secondary operation for the removal of intraligamentous cysts. Tr. Am. Ass. Obst. a. Gyn. 1892. Phil. p. 211—218, J. Am. M. Ass. Chicago 1892. Bd. XVIII, p. 480. — Hammond. Report of four cases of pelvic abscess following labor. Ann. Gyn. a. Obst. N. Y. 1896. vol. VIII, p. 591, 666. — Hardmann. Parametritis, Brit. M. J. London. 1894. Bd. 11, p. 945. — Hardon, V. O. Chronic pelvic cellulitis and the conditions which simulate it. Atlanta Med. Surg. J. 1888/89 n. s. V. p. 715. — Derselbe. Some observations upon pelvic cellulitis. Atlanta med. a. surg. Jour. 1887/88, p. 753. — Harrison. Remarks upon Parametritis, with special reference to its pathological significance. The am. J. of obst. 1891. XXIV, p. 460. — Hartmann. De l'hystérectomie vaginale dans le traitement des suppurations pelviennes. Congr. franc. de Chir. Ann. de Gyn. et d'Obst. Paris. Bd. XXXIX, p. 511. — Derselbe u. Morax. Quelsques considérations sur la bactériologie des suppurations périutérines. Ann. de Gyn. et d'Obst. Paris XLII. Gaz. méd. de Paris XIX. — Hayd. Behandlung der Beckenabscesse. Am. Ges. f. Geb. u. Gyn. 14. Jahresvers. in Washington 16.—18. Oktober 1902. — Hegar. Vortr. a. d. Oberrhein. Ärztetag. Freiburg 1881. — Derselbe. Eröffnung extraperitonealer Ergüsse. In Hegar-Kaltenbach. Operative Gynäk. Stuttg. 1902. — Heitzmann. Zur Behandlung parametraner Abscesse. Centralbl. f. d. ges. Ther. 1890, p. 321. — Derselbe. Die Entzündung des Beckenbauchfells beim Weibe. Wien. Braumüller. 1883. — Henriot. De l'actinomycose des organes génitaux. These de Lyon 1902. — Derselbe. Vaginal hysterectomy in bilateral peri-uterine suppuration. Am. J. of obst. New York 1892. Bd. XXVI, p. 448—460. — Derselbe. Conservative surgical treatment of para- a. periuterine septic diseases. Tr. of Am. Gyn. Soc. Am. Gyn. Obst. 1895. VI. 891. — Derselbe. Vaginal hysterectomy for septic pelvic disease. Am. J. Obst. N. Y. 1895. XXXI. 557. — Hermann. Puerperal inguinal parametritis. Brit. Med. Journ. May 26. 1901. — Herrmann (u. Lichtenstein). Entzündung im runden Mutterbande. Prag. med. Wochenschr. 1901. — Hervicux. Note sur le phlegmon du ligament large. Arch. do tocologie 1887, p. 972 und Bull. de l'acad. et med. de Belg. 1887. 2. serie 410. — Heuck. Abgesackter Ascites neben Abscessen der Bauchhöhle. Centralbl. f. Gyn. Leipzig. p. 290. — Horwitz. Zur Pathologie der periuterinen Abscesse ausserhalb des Wochenbettes. Petersb. Med. Zeitschr. XII. 1894. — Houzel. Phlegmon du ligament large, Laparotomie sousperitoneale, Guérison. Soc. de chir. 24. September 1886. Rep. univ. d'obst.

et de gyn. 1887, p. 65 und Arch. de tocol. 1887, p. 125. — Howard. Philadelphia med. Journ. 1898. The John Hopkins Hosp. Bull. 1899. — Hulke. Cases of phlegmon and abscess involving the abdominal walls. The Lancet 1895. Vol. 1, p. 6. — Hunter, J. B. Unusual cases of pelvic cellulitis and their treatment. New York med. record. 1888, p. 653. Haemorrhage into the broad Ligament. Am. Journ. of obst. June. Transact. of the Womans Hosp. — Jacobs. De le paramétrite. Arch. de Toc. et do Gyn. XXII. 1895. p. 586. (Verh. d. internat. Gyn. Congress z. Brüssel.) — Derselbe. De l'hystérectermie par morcellement dans les suppurations pelviennes. Bull. de la soc. Belg. de gyn. ot d'obst. Bruxell. 1891. Bd. II. No. 4, p. 124. Arch. de Toc. et do Gyn. XVIII. No. 12. — Jauch, Josef. Zur Ätiologio der Paramotritis. Diss. inaug. Würzburg 1889. — Jayle. Annales de gyn. et d'obst. 1895. I, p. 329. — Derselbe. Bactériologie des suppurations pelviennes. Soc. anat. de Paris. Ann. de Gyn. et d'Obst. Paris 1895. Vol. XLIII, p. 329. — Inverardi. Un easo di parametrite atrofizzato. La Sperimentalo, Firenze 1892. No. 6. — Jung. Zur Behandlung oitriger Affoetionen dor Adnexe u. des Beckenbindegewebes. Vortr. auf d Naturforscher-Vers. z. Karlsbad, siehe Verhandl. u. Referate. Monatsschr. f. Geb. u. Gyn. Okt. 1902. Arch. f. Gynäk. LX. 1902. — Ivorsen, Ueber periuterino Suppurationen (Pyocele retrouterina). Deutsche med. Woch. Bd. XVIII. No. 43 bis 48. — Kehrer, E. Beitrag zur Behandlung chron. Beckenexsudato (a. d. Univorsitätsfr. zu Bonn). Centralbl. f. Gyn. 1901. No. 52. — Keiller. Pelvic poritonitis and cellulitis. Tr. Texas M. Ass. Galveston, Bd. XXV, p. 360—372. Am. J. of obst. N. Y. Bd. XXVIII, p. 313—324. — Kelly, Die oporative Behandl. der Beckeneiterungen. Verh. d. intern. Gyn. Cong. z. Genf. Centr. f. Gyn. 1896. No. 6, p. 956. — Derselbe, A caso of pelvic cellulitis terminating in resolution. Glasgow. M. Journ. Vol. LIII, p. 118—119. — Kelly, Howard A. (Baltimore), Diagnosis and treatment of pelvic suppuration. Transaction Glasgow. Soc. of obstet. a. Gyneeol. 1899. — Kiefor. Ueber die Virulenzverhältnisse der Adnexeiterungen. Centrlb. f. Gyn. 1896. No. 52, p. 1335. — Derselbe, Konsequenzen aus der Bakteriologio der Adnexerkrankungen. Naturforscher-Vers. z. Frankfurt. Centralbl. f. Gyn. No. 42, p. 1071. — König. Bemerkungen zur Diff.-diagnose der Beekenabseesse. Arch. d. Heilk. III. Bd. 1862. — Kreibich. Zur akuten Gonokkenentzündung des Bauchfells. Westnik. Chir. No. 15. — Derselbe. Zur Aetiologie abdominaler Abscesse. Wien. Klin. Woehe. 1896. No. 39, p. 861. — Küstner. Dio leitenden Gesichtspunkte für die operative Behandlung der chroniseh entzündlichen Adnexa uteri und der Beckeneiterungen. Deutsch. med. Woeh. 1895. No. 12, 13. — Landau, L. Die chirurgisehe Behandlung der chronischen Eiterungen im Becken. Berl. klin. Woch. 1892, p. 949. — Derselbe. Zur Behandlung der chronischen Beekeneiterungen dureh Reseetion des Uterus. Centralbl. f. Gyn. 1892, p. 689—695. — Derselbe. Ueber die Heilung der Beekenabscesse des Weibes mit besonderer Berücksiehtigung der vaginalen Radikaloperation. Berl. klin. Woch. 1893, p. 507, 541, 561. — Derselbe. Ueber komplieierte Beckenabseesse und komplicierte Pyosalpinxsäeke. Verh. d. intern. Kongr. in Rom. Centralbl. f. Gyn. 1894. No. 16, p. 376. — Derselbe. Zur Pathologie und Therapie der Beckenabseesse des Weibes mit besonderor Berüeksiehtigung der vaginalen Radikaloperation. Areh. f. Gyn. Berlin 1894. Bd. XLVI. p. 397—483. — Derselbe. Pathologio und Therapio der Beckeneiterung. Zeitschrift f. Geb. u. Gyn. Stuttgart 1894. Bd. XXX, p. 558—574. — Landau. Th. Die Entzündung der iuneren weiblichon Genitalien im kliniseher Darstellung. Arch. f. Gyn. Bd. LXIV. — Launay. Phlegmon de la gaine hypogastrique avec prolongements. Gaz. d. hôp. Paris. Bd. LXVI, p. 1041. — Lauper. Beiträge zur Frage dor Peritonitis tuborculosa. Deutsch. Zeitschr. f. Chirurgie. H. 3 u. 4. — Le Bee. Suppurations pelviennes. Gaz. de Paris

1892. p. 41. — Leopold. Beckeneiterungen. Verh. d. internationalen Kongress in Rom. Centralbl. f. Gyn. 1894. No. 16, p. 378. — Derselbe. Referat über die Operation eines nach der Scheide offenen Eiterherdes im kleinen Becken; Tod durch Tetanus. Gyn. Ges. z. Dresden. 15 Mai 1902. — Lichtenstein u. Herrmann. Zur Pathologie der runden Mutterbandes. Mon. f. Geb. u. Gyn. Bd. XIV, 1901, p. 414. — Livet. Reflexions sur les suppurations pelviennes et sur leur traitement. Rev. gén. de Méd. de Pharm. et d'Hyg. prat. Montreal 1899. Tome II, p. 449—452. — Loebel. Perforationsperitonitis nach 10jähriger chronischer Parametritis. Frauenarzt XIII, H. 2. Febr. 1897. — Longfellow. Pelvic cellulitis. Cincinn. Lancet and Clinic. 1888, p. 191. — Mc. Clintock. System of diseases of Women. 1857. — Mc. Farlane, M. A. Pelvicabscess. Montreal Med. Journ. 1890/91. XIX, p. 813—823. — Mc. Kenzie. Report of cases of chronic pelvic abscess opening into the rectum. Am. Journ. of obst. 1888. Vol. 21, p. 713. — Mc. Laren, A. The rarity of pelvic cellulitis? Am. Journ. obst. New York 1890; 23, 958—964. — Derselbe. Histories of si pelvic abscesses in women. North-west. Lancet. St. Paul 1890. X, 310—313. — Derselbe. The treatment of pelvic abscess. Northwestern Lancet 1889. 3. — Mc. Monagle. Pelvic abscess in women and its treatment by abdominal section Med. Soc. Calif. 1889, p. 79. — Mackay, Ww. Alex. Abdominal section for pelvic suppuration. Lancet 1887. vol. I, p. 310. — Mackenzie, T. Pelvic cellulitis, incision; recovery subsequent pregnancy. Brit. med. Journ. 1891, p. 113. — Macki, W. G. Pelvic cellulitis. N. Zealand. M. J. Dunedin 1890—91. p. 239—244. — Madden. Peri-uterine Phlegmon. Hosp. Gaz. London 1892. Bd. XX, p. 348, 360. — Madloner. Fall von Beckenabscess, einen Ascaris lumbricoides enthaltend. Gyn. Ges. in München. Sitz. v. 28. Nov. 1900. Ref. Monatschr. f. Geb. u. Gyn. Bd. XIII, p. 521. 1901. — Mangin. Evacuation par l'incision vaginale des collections liquides pelviennes d'origine inflammatoire ou hématique. Nouv. Arch. d'obst. et de gyn. Paris 1894. Bd. IX, p. 35, 49. — Mandl und Bürger. Beitrag zur operativen Behandlung von Eiteransammlungen in den Anhängen der Gebärmutter. Arch. f. Gyn. Bd. LXIV, H. 1. 1901. — Marchal. Des abscès phlegmoneux intrapelviens. Thèse de Paris 1848. — Marin. A. J. J. Des suppurations pelviennes après l'hystérectomie abdominale. Thèse de Bordeaux. 1903. — Maré. Abscès pelviens avec ulcerations intestinalis, perforation intestinale post-operative. Nouv. Arch. d'obst. et de Gyn. 1895. Paris. No. 4, p. 132. — Martin, E. Die Neigungen und Beuguugen der Icteren. Berlin 1866. Ed. II. 1874. — Martin, A. Pathol. u. Ther. der Erkrankungen der weibl. Genitalien. Ed. III. 1891. — Mauriceau. Traité des maladies des femmes grosses et de celles qui sont accouchées. Paris 1740, 7 ed. — Meinert. Ueber subseröse Beckenabscesse. Centralbl. f. Gyn. 1883. VIII, p. 138. — Miller. The occurrence of streptococcus pyogenes in gynecological diseases. Amer. Journ. of obstetr. 1899. — Monod. Association bacterienne d'aërobies et d'anaërobies gangrène du foie. Compt. rendus de la soc. de Biologie. 1895. — Montgomery. Vaginale Incision bei Beckeneiterungen. Gel. Gesellsch. zu Philadelphia. 7. XI. 02. — Mueller (München). Parametritis posterior — eine Darmerkrankung. Zentralbl. f. Gyn. 1902. No. 9. — Derselbe. Rektalstenose und Parametritis. Boas Arch. f. Verdauungskrankh. Bd. IX, H. 2. — Mundé, P. Acute puerperal cellulitis and tone pelvis abscess. Am. J. of Obst. N. Y. 1984. Bd. XXIX, p. 667. — Dersolbe, The surgical treatment of extraperiton. pelvic offusions. Trans. N. Y. Obst. Soc. Am. J. of obst. vol. XXV. 1892 p. 402. — Derselbe. Nichtpuerperale Beckenlymphadenitis und Lymphangitis. Am. J. of obst. 1883. p. 1009. — Nisot. 3 cas d'abscés pelvin. Ges. f. Gyn. und Geb. in Brüssel. Centralbl. f. Gyn. 1895. No. 4. — Noble, C. P. Four

cases of true pelvic abscess. Med. News Phil. 1891. p. 237. — Derselbe. Pelvic inflammation in women. Am. Lancet Detroit 1891. p. 243—247. — Derselbe. Acute puerperal cellulitis and true pelvic abscess. Am. J. of obst N. Y. 1894. Bd. XXIX, p. 447. — Derselbe. Puerperal cellulitis and puerperal peritonitis. Philadelphia Obst. Soc. Am. Gyn. and Pacd 1894, Boston Bd. VIII, p. 185. — Derselbe (Philadelphia). Drainage versus radical operation for suppuration in the female polvis. Journ. of Am. med. Assoc. Octobr. 11, 1902. — Derselbe. Two interesting cases. II. Pelvic Abscess resulting from attempted abortion in an unimpregnated women. Amer. Gyn. Journ. Febr. 1901. — Nonat. Phlegmon periuterin. Thèse inaug. de Paris 1852. Derselbe. Traité pratique des maladies de l'utorus et de ses annexes. Paris 1860. — Norris. A report of six cases in which the bac. aërog. caps. was isolated. Amer. journ. of the med. science. 1899. Vol. 117. p. 173. — Olshausen. Ueber puerperale Para- und Perimetritis. Volkm. Samml. kl. Vortr. No. 28 (alte Serie). — Orth. Virchows Archiv. Bd. 33. — Ott, D. v. Ueber Behandlung von narbigen Parametritiden auf operativem Wege. Journ. akuscherstwa i shenskich bolesnei. April 1901. — Oui. Phlegmon du ligament large pendant la grossesse. Semaine méd. 1895, p. 386. — Pée. Ueber Ichtyol und Lysol in d. Gyn. und Geb. Deutsch. med. Woch. 1891, No. 44. — Péan, Traitement des suppurations pélviennes. Gaz. méd. de Paris. 1892. No. 43, p. 508—512. — Pistrowski. Ascaris lumbricoides ausgeschieden durch die Einschnittswunde eines parametritisch. Abscesses. Przeglad. Sek. 1896, No. 7. — Poirier. Les lymphangites des organes génitaux de la femme. Progrès. méd. 1889. 47—49, 57. 1890. 3. 4. — Plausse u. De phlegmons péri-utérins étendus à l'espace de Retzius. Thèse de Lyon. Déc. 1900. — Polano. Eine neue Methode der Behandlung chronischer Beckenexsudate. Centralbl. f. Gyn. 1901. No. 30, pag. 857. — Polk. Ueber Vaginalincision und Drainage bei Beckenentzündung. Verh. d. Ges. f. Gyn. in New-York. 10. Dez. 1902. — Derselbe. A study of periuterine inflamm. in relat. to salpingitis. Trans. Assoc. of Am. phys. Soc. 1886. — Dersolbe. Abscess of the broad ligament following lymphangitis. Tr. of the New-York Obst. Soc. N. Y. J. of Gyn. a Obst. N. Y. Bd. III, p. 331. — Pozzi, F. Le traitement des suppurations pelviennes et des lésions inflammatoires des annexes par l'hystérectomie vaginale. Gaz. hebd. de méd. Paris 1891. 2, 3. XXVIII. p. 186—189. — Derselbe. La laparatomie et l'hystérectomie dans le traitement des suppurations pelviennes. Congr. franc. de Chir. Ann. de Gyn. et d'Obst. Paris. Bd. XXXIX, p. 503. — Pozzi et Martin. Phlegmon du ligament large. Le Mercredi médical. Paris. — Priestly. Month. Journ. of med. vol. XVIII. 1854. — Prochownick. Ueber die Massage in der Gynäkologie. Naturforscher-Vers. in Magdeburg. 1884. Arch. f. Gyn. Bd. XXV. p. 137. — Pryor. Vaginal aspiration of pelvic abscess and drainage after coeliotomy. Tr. of the N. Y. Obst. Soc. N. Y. J. of Gyn. a Obst. Bd. III, p. 615—621. — Pelvic abscess communicating through a large opening with the bowel. New York J. Gyn. a. Obst. 1892, p. 689 u. Am. J. of obst. 1892. Bd. XXVI, p. 412. — Hysterectomy in pus cases. Am. Gyn. a Obst. J. 1894. p. 512—524. — Puls. Pelvic suppuration. Am. gyn. 1902. No. 3, p. 288. — Puzos. Mém. sur les depots laiteux. p. 72. — Raffray et Jayle. Phlegmon du lig. large post-puerperal à streptococques; ouverture au dessus de l'arcade crurale; fistule stercorale secondaire. Bull. de la soc. anat. ser. 5. T. VII, p. 533. — Reclus, P. Des suppurations pelviennes. Cong. franç. de Chir. Proc. verb. etc. Paris 1891, p. 422. — Rector, Jos. Pelvic abscess resulting from attempted abortion in an unimpregnated Woman. Am. Gyn. Journ. Febr. 1901. (s. Noble.) — Reynier. Traitement des suppurations pelviennes. Ann. de Gyn. Paris 1896. Bd. XLVI, p. 176. — Richelot. Sur le traitement des suppurations pelviennes par l'hystérectomie vaginale. Union méd. Paris. 1892. p. 433, 445. — Robb, W. Hunter. Pelvic cellulitis in women. Tr. New York M. Ass. 1889, Record 1890. VI. p. 294—312. —

Roosing. Kompliciertes Konglomerat von eitriger Salpingitis, Ovarialabscess einerseits und Ovarialtumor mit Hämatom des Ligament. latum anderseits. Geburtsh. Ges. z. Hamburg. Sitz. v. 12. Oct. 1879, Ref. Centralbl. f. Gyn. No. 10, p. 281. — Rouffart, Abscess du ligament large, suits de déchirure utérine. Gaz. hebd. de méd. et de chir. 3. mai. 1900. — Rosenbach. Mikroorganismen bei den Wundinfektionskrankheiten des Menschen. Wiesbaden 1874. — Rosenwassor. Pelvic cellulitis in its relation to surgery. Tr. Am. Ass. Obst. a. Gyn. 1892. Philad. Bd. V, p. 502—510. — Routier. Traitement des suppurations pelviennes. Congr. franç. de Chir. 1892. Ann. de Gyn. et d'Obst. 1892. Bd. XXXVII, p. 325. — Ruthorford, Morison. An operativ method for certain forms of parametritic abscess. — Ref. Mon. f. Geb. u. Gyn. Bd. XIII, p. 127. 1901. — Runge. Massage des Uterus und seiner Adnexe. Berl. klin. Woch. 1882. No. 25. — Saenger. Köliotomie bei Beckenabscess. Verh. d. Ges. f. Geb. in Leipzig. Centralbl. f. Gyn. 1892. No. 33, p. 665. — Derselbe. Beckeneiterungen. Verh. d. internat. gyn. Kongr. z. Brüssel. Centralbl. f. Gyn. 1892. No. 42, p. 837. — Derselbe. Die Behandlung der Beckeneiterungen. Verh. d. internationalen Gyn. Kongr. Genf 1896. Centralbl. f. Gyn. No. 6, p. 957. Volkm. Samml. klin. Vortr. N. F. No. 178. — Derselbe. Grenzen zwischen vaginaler und abdominaler Laparotomie. Verh. d. Ges. f. Geb. z. Leipzig. Centralbl. f. Gyn. 1896. No. 33, p. 861. — Schlesinger, Anatomische und klinische Untersuchungen über extraperitoneale Exsudation im weiblichen Becken. Wien 1879. Strickers Jahrb. — Schmid. Zur Behandlung parametr. Exsudate im Puerperium. Württemb. Korr.-Bl. Bd. 66, 15. — Schramm. Ueber die operative Behandlung des Beckenabscesses nach Landau. Centralbl. f. Gyn. 1895. No. 11. — Schröder. Monat. f. Geburtskunde. Bd. 27, p. 117 u. 120. — Schultze, B. S. Die pathologische Anteflexio uteri und die Parametritis posterior. Arch. f. Gyn. 1875. Bd. VIII. — Schulz. Ueber parametritische Exsudate. Diss. inaug. Würzburg 1887. — Schumacher. Salpingitis und Parametritis gonorrhoica im Woehenbette. Inaug.-Diss. Halle 1896. — Segond. De l'hystérectomie vaginale dans le traitement des suppurations pelviennes. Congr. frans. de Chir. Ann. de gyn. et d'obst. Paris. Bd. XXXXX, p. 507. — Sellheim, H. Topographischer Atlas zur normalen und pathol. Anatomie des weiblichen Beckens. 1900. — Beckeneiterungen u. ihre Behandlung. Encyklopaedie von Sänger u. v. Herff. — Simpson. Tho pathology, course and symptoms of pelvic cellulitis in the female sex. St. Thomas Hospit. Rep. 1890—91; London 1892, u. s. Bd. XX, p. 275, 304. — Siredey, A. et E. Coudert. Les lymphangitis périutérines. La Gyn. Dez. 1902. — Skenne, A. J. C. The pelvic cellulitis. Brooklyn med. Journ. 1889. Jan. p. 1. — Derselbe. Notes on the pathology of pelvic inflammations. Phil. med. News. Vol. 58, p. 341. — Smith, P. C. Pelvic abscess mistaken for cystocele. Transact. Wash. Obst. Gyn. Soc. 1887—89, p. 68. Am. Journ. of obst. 1888, p. 698. — Snegireff-Gubaroff, Études sur la disposition du tissu cellulaire aux bases du lig. larg. Congr. intern. gynecol. Bruxelles 1892. — Spiegelberg. Allgemeines über Exsudate in der Umgebung des weiblichen Genitalkanals. Volkm. Samml. klin. Verh. Alte Serie. No. 71. — Stapfer. Cellulite et myo-cellulite localisée douloureuse; déscription d'une affection abdomino-pelvienne commune et peu connue. Ann. de Gyn. et d'Obst. Paris 1893. Bd. XL, p. 13, 116. — Stark. On the charakter and types of pelvic inflammation with the female. New York. med. Rec. 1891. Vol. 40, 7. — Strong. Laparotomy verifying the diagnosis of pelvic cellulitis. Boston med. and surg. Journ. 1891. Vol. 125, 32. — Strait. 2 cases of pelvic abscess treated by aspiration. Tr. South. Carol. M. Ass. Charleston 1889. 129. — Sutton, R., Stansbury. On the treatment of pelvic abscess. Ann. Journ. of obst. 1888. Vol. 21, p. 1037. — Swiécicki, v. Zur Genese und Aetiologie der Beckenexsudate. Münch. med.

Woch. 1893. Bd. 41, 7. — Tait, Lawson. The pathol. importance of the broad ligament. Edinb. Med. Journ. 1889. Juli. Aug. — Taylor. Clinical lecture on pyosalpinx with remarks on the old faith and the new regarding parametritis und perimetritis. Lancet 1889. Vol. II, p. 587. — Terrier et Hartmann. Remarques cliniques, anatomiques et opératoires à propos de. 59 cas consecutifs de laparotomie pour lésions suppuratives péri-utérines. Suites immédiates et éloignées de l'operation. Ann. de Gyn. et d'obst. Paris. Bd. XXXIX, p. 417, 458. — Terrillon. Abseès du lig. large. Soc. de chir. Paris. Séance 26. Dez. 1888. — Dersolbe. Traitemont des suppurations pelviennes par la méthode de Péan. Journ. de soc. se. 1891, p. 43—46. — Derselbe. De la salpingo-ovarite et en particulier du dévoloppement du plastron abdominal. Arch. de tocol. vol. 16, p. 170. Bull. de la soe. de méd. praet. de Paris 1889. p. 89 et Gaz. de gyn. 1889. p. 3. — Derselbe. Ouverture des abscès proforants du bassin chez la femmo par la laparotomie. Soe. obst. et gyn. Par. 1890, p. 152 et Areh. Tocol. vol. 16. p. 347 u. 17 p. 184 et Bull. de la soe. obst. et gyn. de Paris. 1890, p. 64. — Thomas, T. Gaillard. 3 forms of pelvie abseess. New York med. Rec. XXXIV. 12, p. 325, 347. Sept. — Thomson, Behandlung gynäkologiseher Krankheiten mit heisser Luft. Centralbl. f. Gyn. No. 52, p. 1418. — Treub. Over de bchandeling van bekkenabscessen. Ned Tijdseh. voor. Verlosk. en Gyn. 4. Jahrg. 2. Afleveing. p. 153. — Derselbe. Appendieitis and Parametritis. Rev. do gyn. et de chir. abdom. 1897, No. 2. — Uffenheimer. Zieglers Beiträge zur pathologisehen Anatomie. 1902, Bd. 31. — Vassmer. Zur Pathologie des Ligamentum rotundum. Arch. f. Gyn. Bd. LVII. p. 1. — Veit, J. Behandlung eitriger Parametritis. Zeitsch. f. Geb. u. Gyn. Bd. 30, 552. — Derselbe. Ueber die Grenzen zwisehen vaginaler und abdominaler Laparotomie. Verh. d. Ges. f. Geb. z. Leipzig. Centralbl. f. Gyn. 1896. No. 33, p. 856. — van de Warker, Ely. A few cases of truo pelvie eellulitis. Tr. Gyn. Soe. Ann. Gyn. and Paed. Boston 1895. Vol. VIII, p. 747. Am. Journ. obst. New York. Vol. XXXII, p. 313. — Watkins. Vaginal seetion and drainage for pelvie abseess. Am. Journ. obst. 1895 Vol. 32, 207. — Wegner. Durehbrueh eines parametritisehen Exsudates dureh das Foramen isehiadieum. Ges. d. Charitè-Aerzte Berlins. Sitz. v. 24. Jan. Deutsch. med. Woeh. Vereinsbeilage No. 8. Febr. 1901. — Weleh u. Nuttel. The Johns Hopkins Hosp. Bull. 1892. — Wens. Ein seltener Fall von Parametritis. Tübingen 1892. F. Pietzeker. 23 p. — Werner. Glutäalabscess nach Durehbrueh eines parametritisehen Exsudates dureh das Foramen isehiad. majus. —Memorabilien. Jahrg. 1891, No. 9, S. 513. — Wernitz. Zur Behandlung der Boekenexsudate. Centralbl. f. Gyn. 1889. No. 45, p. 777. — Whipple and Webber. Abdom. actinomyeosis. Brit. med. Journ. 15. Novb. 1902. S. 1588. — White, J. Remarks on inflammation in the perimetrium and parametrium. Virginia Med. Monthly Riehmond 1890—91. XVII, p. 418—420. — Whittier, D. B. Chronie eellulitis, with eomplieations. American Journ. Obst. New York 1890. — Widal. Thèse de Paris. 1889. — Widoström, Karolina. Om myiter oeh. eellulitersi bäekenbotten. Hygica 1891, 53. H. 2, p. 166. Beekeneiterungen infolgo von Knoehenerkrankungen. Geb. Ges. Philadelphia. 7. Nov. — Wiedow. Ueber Beekenabscesso. Arch. f. Gyn. Bd. 35, p. 517. — Wilson. 1902. — v. Winckel. Pathologie und Therapie des Woehenbettes. 1896, p. 188. — Dorselbe. Bohandlung der von den weiblichen Genitalien ausgohenden Ertzündungen etc. (Pontzold-Stintzing's Handb. der spez. Therapie der innoren Krankheiten.) 1897. — Winter. Gynäkologisehe Diagnostik. Borlin 1898. II. Aufl. — Wood. Puerperal infection with the Bac. aërog. eaps. New York med. record 1899. Vol. 55. S. 535. — Wright. Management of the powels in pelvic cellulitis. New England med. Month. Bridgepost

lancet 1887. p. 150. — Zmigrodzki. Ueber extraperitoneale Abscesse der Bauchwand und des Beckens. Protok. u. Arb. d. russ. chir. Pirogoff'schen Ges. Petersburg 1890. VIII. Beil., p. 89—162; ref. in Frommels Jahresbericht 1890.

Die Entzündung des Beckenbindegewebes ist zuerst um die Mitte des 18. Jahrhunderts von Mauriceau in einer unseren Auffassungen näherkommenden Form beschrieben worden. Er berichtete von phlegmonösen Massen „squirrhes phlegmoneux", welche sich im Anschluß an Geburten oder Aborte entwickelten, in einer oder in beiden Seiten; er sah sie als die Quelle der heftigen Schmerzen an, welche die Frauen empfanden. Auch Levret und Deleurye sahen Tumoren der Ligg. lata als Wochenbettskomplikationen: ihre Deutung derselben entsprach den damaligen Auffassungen der Erkrankungen im Wochenbett. Puzos sprach sie als „Milchmetastasen" an, eine Auffassung, welche bekanntlich den Anschauungen über Kindbettfieber auch hervorragender Autoren noch bis in das 19. Jahrhundert hinein entsprach. Dupuytren beschrieb zuerst dergleichen als puerperalen iliakalen Abszeß. Grisolle brachte sie mit der Paratyphlitis und Paranephritis in Verbindung. Es entwickelte sich die Auffassung, daß es sich um eine Psoitis handle im Wochenbett, welche um die Mitte des vorigen Jahrhunderts von Siebold und Busch erst als eine zufällige Komplikation des Wochenbetts auffaßten. Das Verdienst, die Eiteransammlung im Ligament mit den Genitalien in Verbindung gebracht zu haben, gebührt Velpeau; diese Beziehung unmittelbar nachzuweisen, gelang Doherty. Er konnte feststellen, daß ein in das Scheidengewölbe hinabreichendes Exsudat sich bis auf die Darmbeinschaufel ausbreitete. Ihm und dem großen Führer der irischen Geburtshelfer Churchhill verdanken wir die ersten klinischen praktischen Darstellungen. Von einer „intrapelvinen Phlegmone" wird zuerst in der Thèse de Paris von Marchal de Calvi 1844 gesprochen.

Mit lebhaftem Interesse vertieft man sich in die literarische Fehde, welche sich in jener Blütezeit der französischen Geburtshilfe darüber entwickelte, ob diese Eiterherde intra- oder extraperitoneal liegen und verfolgt die allmähliche Klarstellung der Tatsache, daß diese Entzündungsprozesse vom Uterus ausgehen. Nonat scheint der erste gewesen zu sein, welcher eine nicht puerperable Parametritis anerkannte. Lebhaftes Aufsehen erregte die Mitteilung von Bernutz und Goupil, die den Sitz des Übels in das Beckenbauchfell verlegten und in die Gebärmutteranhänge, während sie dem Beckenbindegewebe nur eine nebensächliche Rolle zuerkannten. Auch der Mitarbeit von Aran sei hier gedacht; sein geistvoll geschriebenes Lehrbuch verdient heute noch mit lebhaftem Interesse gelesen zu werden. Auch er sah, auf ein großes Beobachtungsmaterial gestützt, den Ausgangspunkt der Beckenentzündungen in Tube und Ovarium. Diese Autoren müssen

als die Vorläufer unserer derzeitigen Auffassung angesehen werden, daß ein großer Teil der Erkrankungen, welche sich in der Umgebung des Uterus abspielen, im Anschluß, sei es an ein fieberhaftes Wochenbett, sei es an anderweitige Infektion, sich auf dem Wege des Aszendierens durch die Tube in das Peritoneum und in die Eierstöcke ausbreitet, und daß die Erkrankungen dieser Gebilde dabei eine überwiegende Rolle spielen.

Den Ausdruck Parametritis verdanken wir Virchow, welcher die Erkrankungsprozesse in dem, was wir heute „Beckenbindegewebe" nennen, in derselben Weise verlaufen sah, wie in dem die Blase, die Niere und den Darm umgebenden Bindegewebe. Er sah den Prozeß aus dem interstitiellen Gewebe des Uterus über diesen hinaus in die korrespondierenden Faserzüge der Umgebung fortschreiten. Er bezeichnete diesen Prozeß als Erysipelas malignum puerperale internum. Virchow hob als besonders charakteristisch den kriechenden Verlauf der Erkrankungsprozesse, die frühzeitige Erkrankung der Lymphbahnen hervor, die Neigung zur Nekrotisierung, wodurch der Entwicklung infektiöser Stoffe die Gelegenheit gegeben wird. Das Endstadium bezeichnet er als Ichorrhämie, nicht als Pyämie oder Septhämie. Das Muskelgewebe des Uterus leidet erst nachträglich. Der Prozeß verläuft ganz analog den diffusen Zellgewebs-Phlegmonen an anderen Körperabschnitten. Er trennt davon die Metroperitonitis, welche allerdings sehr häufig damit kompliziert wird und den gleichen diphtheritisch nekrotisierenden Charakter zeigt. Virchow betont dabei den innigen Zusammenhang dieser Vorgänge mit den Geburtsvorgängen und weist auf die Bedeutung hin, welche die oberflächlichen Verletzungen der Geburtswege, insbesondere auch die Placentastelle, in diesem Zusammenhang gewinnen. Virchows Darlegung wurde von der Mehrzahl der deutschen Kliniker alsbald anerkannt.

Eine sehr ausführliche Darstellung dieses Werdeganges unserer Kenntnisse verdanken wir Matthews Duncan.

Mit vollem Recht hebt A. von Rosthorn hervor, daß wir die weitere Durchbildung unserer Kenntnisse von den Erkrankungen des Beckenbindegewebes in besonderem Grade W. A. Freund verdanken. Denn neben den erschöpfenden Darstellungen der Anatomie haben seine klassischen Bilder die Pathologie und klinische Bedeutung desselben in geistvoller Beschreibung klargestellt. Den schönen Abbildungen Freunds reihen sich die Bilder an, welche Sellheim in seinem Atlas in kunstvoller Form gibt.

Wenn Bandl 1886 sich nicht zu einer abschließenden Würdigung der Pathologie des Beckenbindegewebes durchzuringen vermochte, so haben wir inzwischen in dem Handbuch von J. Veit aus A. von Rosthorns Feder eine so klare und auf breitester Kenntnis der Literatur und der Gynäkologie und auf eigene Forschungen aufgebaute Beschreibung

erhalten, daß unsere Einsicht in dieses Kapitel der gynäkologischen Literatur zu einem bedeutungsvollen Abschluß gekommen ist.

Auch A. v. Rosthorn hebt hervor, daß die Beckenzellgewebsentzündungen als solche in Wirklichkeit von der überwältigend häufigeren Erkrankung der Adnexorgane und des Beckenperitoneum in den Hintergrund gedrängt werden. Wie Bernutz und Goupil schon betonten, müssen wir heute in der Tat anerkennen, daß die große Mehrzahl der Beckenabzesse von den erkrankten Gebärmutteranhängen ausgehen, also intraperitonealen Ursprungs sind. Nur die ganz schweren, augenscheinlich heute seltener werdenden septischen Phlegmonen erscheinen als hochgradig lebenbedrohende Erkrankungen. In der Mehrzahl der Fälle spielt die Parametritis eine vergleichsweise untergeordnete Rolle.

1. Kapitel.

Ätiologie.

(A. Martin.)

Die Auffassung der Parametritis als das Ergebnis eines infektiösen Vorganges ist seit Matthews Duncan und C. Schröder rückhaltlos anerkannt. Daran muß namentlich den auch in die Literatur übergehenden Beobachtungen sog. unklarer Ätiologie festgehalten werden. Nur eine sachkundige Autopsie solcher Fälle könnte diesen Satz erschüttern.[1])

Es liegt nahe, daß in der Regel die Entzündungserreger von der Oberfläche der Genitalien her ihren Weg in das Beckenbindegewebe finden. Bemerkenswerterweise hat nur Bumm den Versuch gemacht, dafür den experimentalen Beweis zu erbringen. Die von Jauch mitgeteilten Versuche ergaben, daß ein Trauma der Genitalschleimhaut allein nicht genügt, solange pathogene Keime fern gehalten werden. Die Injektion von Aufschwemmungen der Staphylococcus aureus in das Parametrium rief hier eine Entzündung hervor, welche in Eiter überging. Es ist ihm nicht gelungen, von infizierten Wunden der Genitalschleimhaut aus eine typische Parametritis zu erzeugen.[2])

Da die Entwicklung der Keime nicht nur von Qualität und Quantität des eingebrachten Materials abhängt, sondern auch von der Be-

[1]) Mit Recht betont das auch Rosthorn gegenüber einigen typischen Beobachtungen. Der Fall von Cullingworth (Parametritis der Pflegerin einer septischen Wöchnerin, welche sich selbst ein Pessar einzulegen pflegte) ist wohl — wenn es sich überhaupt um eine Erkrankung des Beckenbindegewebes handelt, als eine akute septische traumatische aufzufassen, die Fälle von Le Bec (Virgo intacta) und Cramer (12 jähriges Mädchen, welches noch nicht menstruirt hatte) als puriform eingeschmolzene Hämatome oder Hämatocelen.

[2]) Ich selbst habe 1870 bei Gelegenheit anderer Thierversuche zur Erregung einer Entzündung des Iliosakralgelenkes Vereiterung auch des Beckenbindegewebes gesehen.

schaffenheit der infizierten Gewebe, so versteht sich, daß die Veränderungen, welche Schwangerschaft, Geburt und Wochenbett herbeiführen, eine verhängnisvolle Rolle spielen: sie disponieren die Gewebe als Nährsubstrat. Verletzungen wirken in analoger Weise durch die Zertrümmerung der Gewebe und die Durchtränkung mit dem Blut eingeschleppter Keime. Es darf nicht übersehen werden, daß die lokale Therapie der Gynäkologen, insbesondere die mechanische und die operative, von diesem Gesichtspunkte betrachtet, eine überaus bedenkliche Gelegenheitsursache zu infektiöser Parametritis gibt.

Eine eigenartige Bedeutung hat für die Entwicklung der Beckenbindegewebsentzündung die Gonorrhoe: wir werden sie im besonderen weiter unten zu würdigen haben.

Gegenüber dieser aszendierenden Art der Übertragung treten diejenigen an Häufigkeit und Bedeutung zurück, bei denen die Infektion in einem deszendierenden Vorgang erfolgt. Selten greift sie von den dem Genitaltrakt benachbarten Organen über: hier kommen Blase und Darm, häufiger als der Mastdarm höher gelegene Darmsegmente, besonders das Typhlon in Betracht. Aber auch alle anderen Nachbargewebe und Organe, insbesondere die sog. Adnexorgane des Uterus, Eileiter, Eierstock und das Becken-Peritoneum ziehen das Beckenbindegewebe in Mitleidenschaft. Schließlich darf nicht übergangen werden, daß auch die Tuberkulose hier ihre Lokalisation findet.

Wir besitzen große und wertvolle statistische Zusammenstellungen über die Häufigkeit der Parametritis. Soweit dieselben nur auf klinische Beobachtungen basiert sind, lassen sie den Verdacht einer Verwechslung mit Perimetritis nicht einwandfrei ausgeschlossen erscheinen. Soweit die Statistik auf Sektionsbefunde sich aufbaut, kann sie nur einen bescheidenen Begriff von der klinischen Bedeutung der Parametritis geben, da diese unbestritten in der großen Mehrzahl der Fälle durch Resorption zur Ausheilung gelangen.

Nichtsdestoweniger sollen hier einige Zahlenreihen aufgeführt werden.

Buschbeck-Ettinger (Dresdener Frauenklinik) fanden Parametritis als puerperale Erkrankung unter 100 in . . 74,3 %
Cullingworth (St.-Thomas-Hospital) in . . . . . 91 „
F. v. Winckel sah auf 9,799 Geburten 248 mal Parametritis folgen 2,5 „
Das Exsudat saß links 72 mal . . . . . 42,5 „
rechts 67 „ . . . . . 39,4 „
Es war doppelseitig 31 „ . . . . . 18,3 „
Buschbeck und Ettinger fanden linksseitigen Sitz in . . . 8 „
rechtsseitigen . . . . . 13 „
doppelseitigen . . . . . 9,0 „
Fehling fand linksseitigen Sitz . . . . . 60 „

Sanders (Winter) fand linksseitigen Sitz . . . . . 66 %
Snegireff und Gubaroff fanden anteuterine Exsudate
4 mal unter 46 Fällen
Pritzel . . . . . 2 „ „ 34 „
Sanders . . . . . 4 „ „ 200 „
Fritsch hebt die Häufigkeit der anteuterinen Parametritis hervor.

In der Greifswalder Frauenklinik sind vom 1. April 1899 bis 31. März 1905 unter einer Gesamtzahl von 4371 geburtshilflichen und gynäkologischen Fällen 103 Parametritiden klinisch festgestellt worden.

Davon wurden 25 als mit Perimetritis kompliziert notiert.

Es waren 56 Fälle puerperal, 43 nach spontanen Entbindungen, 8 nach artificiellen, 2 waren mit Gonorrhoe kompliziert, 5 postabortum, 21 erkrankten postoperativ.

Es bestanden bei 3 Adnextumoren, bei 1 Perityphlitis, unbekannte Ursachen 22.

Das Exsudat saß bei 38 links, gleichzeitig hinter dem Uterus 1 mal, bei 26 rechts, und hinter dem Uterus 3, bei 23 war es beiderseitig, und hinter dem Uterus bei 6, bei 5 nur über dem hinteren Scheidengewölbe, nur bei 1 vor dem Uterus.

2. Kapitel.

Pathologische Anatomie.

(Otto Busse.)

Entzündungen des Beckenbindegewebes können von den verschiedensten in ihm gelegenen Teilen wie dem Genitalschlauch, dem Rektum, der Harnblase und den Ureteren ihren Ausgang nehmen, oder von der Nachbarschaft her auf das Becken übergreifen, wie dies z. B. bei den Senkungsabszessen, bei Karies der Wirbelsäule, bei Entzündungen der Beckenknochen geschieht. Alle die genannten Teile können der Ausgang für akute mit eitriger Schmelzung einhergehende oder für chronische, zur Gewebsproliferation, zur Narbenbildung oder Schwund des Gewebes führende Veränderungen werden.

Bei der Schilderung aller dieser sehr verschiedenen Arten sollen hier zunächst die akuten, d. h. zur Eiterung tendierenden Formen der Entzündung berücksichtigt werden.

Ganz allgemein betrachtet ist hierbei zunächst festzuhalten, daß das Beckenbindegewebe keineswegs eine Einheit in anatomischer Beziehung darstellt, sondern daß es in seinem Aufbau, seiner Zusammensetzung, seinem Blut- und Gefäßreichtum, seiner Festigkeit usw. ganz außerordentlich variiert. So ist das Parametrium einer jugendlichen Nullipara anders beschaffen als das einer Greisin und ganz anders beschaffen als das einer Wöchnerin.

Es ist in sich klar, daß dementsprechend auch die entzündlichen Vorgänge nach Verlauf und Ausgang entsprechend der verschiedenen Beschaffenheit des Parametrium variieren müssen.

Wenn wir im allgemeinen festhalten, daß bei einer Ausbreitung der Entzündungsvorgänge nicht der Eiter als solcher in die Nachbarschaft hin vordringt, sondern daß die Entzündungserreger verschleppt werden und dort, wo sie zur Ansiedlung kommen, auch von neuem Entzündung nach sich ziehen, so ist von selbst einleuchtend, daß die Verbreitung dieser Erreger in einem Gewebe, in dem eine lebhafte Saft- und Flüssigkeitsströmung stattfindet, viel schneller vor sich gehen muß als in einem trockenen nur mäßig durchströmten Gebiete.

In der Tat stellen denn auch die Schwangeren und die Wöchnerinnen nicht nur die größte Zahl, sondern auch die ausgedehntesten Fälle von Parametritis. Wir wollen deshalb mit ihnen als der weitaus wichtigsten Gruppe beginnen und die makroskopischen und mikroskopischen Gewebsveränderungen hierbei besprechen.

Klassische Schilderungen des Puerperalfiebers liegen besonders von französischen Autoren, wie Cruveilhier, Nonat, Bernetz, Goupil vor. Rudolf Virchow aber gebührt das Verdienst, das Wesen der Erkrankungen des Beckenbindegewebe in dem Streit der Meinungen definitiv und klar festgestellt zu haben. Er war es, der mit aller Präzision diese Erkrankungen in eine ganz bestimmte Beziehung und Abhängigkeit zu der Gebärmutter brachte, indem er sie im Jahre 1865 mit dem zu diesem Zwecke gebildeten Namen „Parametritis“ belegte. Wir stehen auch heute nach nunmehr 40 Jahren noch immer auf dem von Virchow geschaffenen Standpunkt, daß für das Gros der Beckengewebseiterungen zumal der puerperalen der Uterus oder das Scheidengewölbe als Eingangspforte der Entzündung zu betrachten ist.

Einmal sind es wirkliche, in diesen Teilen belegene Entzündungen, die zum Ausgang einer Parametritis werden können. Als solche Entzündungen kennen wir die bei den verschiedenen Formen des Puerperalfiebers vorkommenden Arten und Grade der Endometritis, nicht selten sind es zersetzte Placentareste, die, vor allem auch nach Aborten, verderblich werden können. Als zweite Quelle für die gesamte Infektion kommen besonders die seitlichen Cervixrisse in Betracht, die ja nicht selten als solche schon bis in das Parametrium hineinreichen und so gewissermaßen einen noch dazu von Wundrändern begrenzten Recessus des Genitalschlauches bilden und dem im Innern des letzteren gelegenen Infektionsstoffe den Eintritt in die klaffenden Spalten des Beckengewebes gestatten. Von vielen z. B. von Rosthorn werden gerade diese Einrisse des Gebärmutterhalses als die häufigste und hauptsächlichste Eintrittspforte für die puerperalen Entzündungen des parametranen Gewebes an-

gegeben, während hingegen die Endometritis diphtherica usw. für die Parametritis im engeren Sinne nicht so bedeutungsvoll sein soll.

Für die Weiterverbreitung der Entzündung stehen zwei Gefäßsysteme offen, die Blutbahnen, und zwar insonderheit die venösen, und die Lymphgefäße. Durch diese werden die Bakterien verschleppt. Es setzt sich also die Entzündung nicht, wenigstens in der überwiegenden Mehrzahl der Fälle nicht, direkt von der entzündeten Innenhaut des Uterus kontinuierlich durch die dicke Muskelwand in das Parametrium fort: das Charakteristische des Prozesses beruht auf einer etappenartigen Verbreitung des Entzündungsprozesses, und, je nach dem Wege den dieser nimmt, unterscheidet man von Alters her eine thrombophlebitische und eine lymphangioitische Form des Puerperalfiebers.

Klassische Schilderungen dieser Krankheitsbilder sind von Cruveilhier, Virchow, Freund, Sellheim, Bumm u. A. zu verschiedenen Malen gegeben worden.

Es liegt nicht im Rahmen dieses Buches, eine erschöpfende Darstellung des Puerperalfiebers überhaupt zu liefern, vielmehr soll hier nur die Entwicklung und Ausbreitung der Entzündung im Beckenbindegewebe geschildert werden.

Bei der thrombo-phlebitischen Form sind einzelne Venen oder ganze Geflechte mit festen Gerinnseln ausgefüllt und als derbe Stränge oder Knoten abzutasten. Die Nachbarschaft ist zunächst ödematös, geschwollen, vielfach verdickt. Beim Einschneiden auf solchen Strang trifft man ein drehrundes, das Lumen der Vene völlig ausfüllendes Gerinnsel von schwärzlicher oder bräunlicher oder gelblich-rötlicher trockener Farbe. Die Konsistenz desselben ist zunächst fest, im weiteren Verlauf der Entzündung aber erweicht es und bildet dann eine dickflüssige rotbräunliche, schmierige Masse von mehr oder minder eiterähnlichem Aussehen, oft ist in dieser Zeit auch die Wand der Vene gegen den jauchigen Inhalt nicht mehr fest abgesetzt, sondern inzwischen in Erweichung und Verflüssigung übergegangen. Diese beginnt gewöhnlich in der Adventitia und der weiteren Umgebung der Venen, und breitet sich dann von hier aus auf die weitere Nachbarschaft aus, so daß also auch hier aus dem ursprünglich auf die Vene beschränkten Prozeß schließlich eine diffuse Bindegewebsentzündung wird. Untersucht man den verflüssigten, eiterähnlichen Inhalt einer solchen Vene, so setzt sich derselbe aus einem körnigen Detritus zusammen, in dem sich Fibrintrümmer und massenhafte Bakterien, aber nur verhältnismäßig wenige Eiterkörperchen und Kerntrümmer finden. Dieser Detritus unterscheidet sich durch den Mangel an Eiterkörperchen ganz erheblich von dem eigentlichen Eiter, weshalb Virchow diese Ver-

flüssigung des Thrombus nicht einfach als „eitrige", sondern als „puriforme Schmelzung des Thrombus" bezeichnet hat.

Diese Erweichungen des Gerinnsels gewähren die Möglichkeit, daß sich die flüssigen Massen dem Blute benachbarter noch durchgängiger Venen beimischen, mitsamt den massenhaft in ihnen enthaltenen Entzündungserregern durch den Blutstrom verschleppt werden und irgendwo z. B. in Lungen oder auf den Herzklappen, zur Ansiedlung kommen und neue Abszesse bilden. Es bringt also gerade die puriforme Schmelzung der Thromben die eminente Gefahr der Metastasenbildung mit sich, ja sie ist eigentlich sogar die Vorbedingung dafür.

Die entzündliche Thrombose treffen wir nun naturgemäß an den Stellen am häufigsten, an denen die Hauptmasse der Venen angehäuft ist, das heißt im Verlauf des Plexus pampiniformis und im Verlauf der Vena uterina. Hier wie da finden wir im Gewebe derbe Knoten, die aus stark entzündetem Bindegewebe und Konglomeraten von thrombosierten Venen bestehen. Auf dem Durchschnitte sieht das Gewebe teils sulzig, teils eitrig infiltriert aus, während die Venen teils mit festen Thromben, teils mit erweichten, gelblich-rötlichen, eiterähnlichen Massen gefüllt sind.

Auch bei der lymphangioitischen Form findet man neben der allgemeinen diffusen, teils erysipelatösen, teils phlegmonösen Entzündung des Gewebes gelbliche Stränge, welche die entzündeten, mit Thromben und Eiter gefüllten Lymphgefäße darstellen. In diesen stark erweiterten und prall gefüllten Lymphgefäßen sahen Cruveilhier und seine Schüler, sehen, wenn man die Beschreibung des Puerperalfiebers in den verschiedenen Handbüchern durchgeht, auch heute noch zahlreiche Autoren das Wesentliche des Prozesses, während Virchow seiner Meinung dahin Ausdruck gab, „daß an sich die Lymphgefäßaffektion weder ein beständiger noch ein notwendiger Teil dieser Veränderungen sei, indem sowohl am Uterus und seinen Anhängen, als auch an den Extremitäten nicht selten ausgedehnte diffuse Phlegmonen, selbst solche mit sehr ungünstigem Verlaufe, vorkommen, bei denen die Lymphgefäße frei sind. Aber allerdings ist dies der seltenere Fall; für gewöhnlich sind die Lymphgefäße beteiligt und zwar früh beteiligt".

Ich glaube nicht meinerseits die Virchowsche Beschreibung von diesen Zuständen überbieten zu können und lasse daher dem unübertroffenen Meister in der Darstellung pathologischer Prozesse selbst das Wort:

„Insbesondere seit Cruveilhier hat sich die Aufmerksamkeit hauptsächlich auf denjenigen Zustand gelenkt, wo die Lymphgefäße, nicht selten über große Strecken und selbst weit über den Uterus hinaus, erweitert und mit allerlei festen oder flüssigen Massen von

gelber, gelbweißer, nicht selten puriformer Beschaffenheit erfüllt sind. Die Erweiterung ist dabei, wie gleichfalls schon Cruveilhier sehr gut beschrieben, zuweilen eine ampulläre; man findet einzelne oder rosenkranzartig an einander gereihte Säcke von der Größe eines Hirsekornes bis zu der einer Haselnuß, welche eröffnet eine besondere, glatte Auskleidungsmembran zeigen, von der sich der feste oder pulpöse oder rahmige Inhalt leicht ablösen läßt. Solche größere Säcke finden sich am häufigsten in dem Ligamentum latum, insbesondere in der Ala vespertilionis in der Nähe der Tubeninsertion, jedoch auch tiefer neben den Seitenteilen des Uterus bis in die Basis der breiten Mutterbänder und andererseits neben den Vasa spermatica interna aufsteigend, sodaß man sie, nach und nach in feinere, rosenkranzförmige Stränge und Schnüre übergehend, bis zu den Lumbaldrüsen verfolgen kann. Auch in die Wand des Uterus und besonders des Uterushalses dringen sie ein. Am sonderbarsten sehen sie aber an den Eierstöcken aus, welche von ihrem Hilus (Basis) her zuweilen so dicht mit solchen verstopften und erweiterten Lymphgefäßen durchzogen sind, daß man auf jedem Schnitt eine gewisse Zahl gelber Pfröpfe oder Schnüre zu Gesichte bekommt."

Die hier beschriebene Veränderung der Lymphgefäße findet sich nun keineswegs bei allen Fällen von Parametritis, sondern vielmehr nur bei den schwersten phlegmonösen Formen, die oft ohne irgend eine Schranke zu respektieren unaufhaltsam fortschreitend in kurzer Zeit große Teile der Parametrien zur Einschmelzung bringen. Häufiger einseitig als doppelseitig auftretend bringen sie die stark infiltrierten und verdickten Ligamenta lata, den Beckenboden zur Verflüssigung, der nur die fester gefügten Bestandteile wie Fascien und Arterien zu widerstehen vermögen. Nicht selten setzt sich die Phlegmone auf die angrenzenden seitlichen Teile der Beckenwandung und auf die Fossa iliaca fort, hier auch die Weichteile durchsetzend und zerstörend. Ja in schlimmen Fällen geht die Entzündung auch aus dem Becken heraus. Durch die Lücken der knöchernen Wandung kriecht sie in der Muskulatur des Schenkels, der Glutäalgegend usw. hinein und liefert so eine große, mit fetzigen Wandungen versehene Jauchehöhle, die die Knochen des Beckens an vielen Stellen freilegt und umspült. Kranialwärts folgt die Entzündung dem Verlaufe der Vena spermatica interna, durchsetzt das retroperitoneal gelegene Fettgewebe und gelangt als aszendierende Phlegmone bis zur Niere hin. Ich habe Fälle seziert, in denen die gangräneszierende Phlegmone erst am Zwerchfell Halt gemacht hatte und andere, bei denen auch das Zwerchfell mit ergriffen, erweicht und durchlöchert war und schließlich eine so direkt per continuitatem fortgeleitete eitrige Pleuritis den Tod herbeigeführt hatte. In noch andern Fällen kriecht sowohl vom Darmbeinteller als auch

direkt vom kleinen Becken aus die Phlegmone nach vorn und oben gegen die vordere Bauchwand hin, indem sie hier entweder längs des Lig. teres uteri aufsteigt und nun oberhalb des Poupartschen Bandes die Bauchwand in der Gegend des Leistenkanals ergreift, oder aber um die Blase herum kriecht, die Bauchwand mehr in der Mittellinie erreicht und hier, das Subserosum erfüllend, nicht selten bis zum Nabel hinauf wächst.

Die geringsten Grade der Entzündung geben sich in einer ödematösen Schwellung des Gewebes zu erkennen. Dieses Ödem ist zunächst sehr gering und ist vielleicht bei dem Lebenden leichter durch bimanuelle Untersuchung herauszutasten als an der Leiche zu sehen. Hierbei erhebt von Rosthorn gegen die pathologischen Anatomen einen alten Vorwurf, gegen den schon Virchow im Jahre 1863 Front gemacht hat. Danach sollen die leichteren Grade der Entzündung an der Leiche „auch dem gewiegten Beobachter leicht entgehen können: ist es ja doch eine bekannte Tatsache, daß ganz deutlich palpable, durch entzündliche Exsudation bedingte Anschwellungen in der Leiche nicht mehr nachweisbar sind. Mit dem Schwinden des Blutgehaltes fällt auch der Tumor zusammen".

Demgegenüber möchte ich hervorheben, daß derjenige, der die fraglichen Gewebe mit Aufmerksamkeit untersucht und auf die Anfänge der Entzündung sozusagen geradezu fahndet, wirklich palpable Entzündungsherde nicht übersieht, ja im Gegenteil viel eher Gewebsinfiltrationen auffindet, die nicht abzutasten gewesen sind. Daß ein entzündliches Ödem mit dem Schwinden des Blutgehaltes an der Leiche verschwindet, ist ein Irrtum, der auf einer falschen Vorstellung von dem Wesen des entzündlichen Ödems besteht, wie im Verlaufe dieser Auseinandersetzung gezeigt werden soll.

Die entzündete Stelle, die sich im Anfang also weich und teigig anfühlt, wird bald fester und härter und nimmt an Umfang zu, es entsteht das „Exsudat".

Dieser viel gebrauchte Ausdruck „Exsudat" ist in anatomischer Beziehung durchaus nichts einheitliches, es werden die allerverschiedenartigsten Dinge darunter subsummiert, wie z. B. intraperitoneal gelegene Eiter- oder Blutherde, Tubensäcke, Ovarien die mit der Nachbarschaft zu festen Knoten verwachsen sind und vieles mehr. Nur ein Teil dieser „sogenannten Exsudate" ist innerhalb des Beckenbindegewebes gelegen und wiederum nur ein Bruchteil dieser letzteren entspricht wirklich einer Entzündung im Parametrium; andere werden durch Tumoren, Hämatome u. dergl. mehr vorgetäuscht.

Auch in denjenigen Fällen, in denen die eigentliche Entzündung im Beckenboden gelegen ist, lassen doch die oder das darüber gelegene Ligamentum latum eine sympathische entzündliche Reizung erkennen.

die sich in einem mehr oder minder stark ausgebildeten Ödem derselben darstellt. Infolgedessen beginnt die anatomische Untersuchung der Parametrien an der Leiche damit, daß wir die breiten Mutterbänder anspannen, gegen das Licht halten und bei durchfallendem Lichte betrachten. Auf diese Weise lassen sich leicht auch die allergeringsten Grade der Entzündung durch eine Trübung und Abschwächung des durchfallenden Lichtschimmers erkennen. Auch Gefäßthrombosen und dergleichen werden so schwerlich überschen. Schneidet man nun in Fällen, in denen die Blätter der Ligamenta nur in geringem Grade infiltriert sind, mit einem scharfen Messer längs der seitlichen Kante des Uterus, dort, wo sich die Peritonealblätter des Uterus zum Ligamentum latum zusammenschließen, ein, so trifft man an dieser Stelle ganz gewöhnlich schon die weiter fortgeschrittenen Grade der Entzündung: das Gewebe ist derber, zum Teil sulzig, mit matt und opak aussehenden gelblich-weißen Zügen und mit Eiter durchsetzt, der entweder aus kleinen erbsengroßen Herden oder aus den Lymphspalten hervorquillt. Durch Zusammenfließen der Eiterherde oder, präzise ausgedrückt, durch immer weiter fortschreitende eitrige Schmelzung der die kleineren Herde trennenden Septen und Gewebsschichten kann es nun zur Bildung größerer Abszesse kommen. Während im Zentrum dieser Entzündungsherde die Gewebsverflüssigung in der Ausbildung begriffen ist, gehen in der Peripherie derselben schon Veränderungen vor sich, die auf eine Abkapselung des ganzen Herdes hinzielen. In vielen Fällen gelingt dies, und der Prozeß kommt damit bis zu einem gewissen Grade zum Stillstand. Gelingt die Eindämmung nicht, oder sind die Entzündungserreger durch die Lymphbahnen oder Venen schon weiter verschleppt, so breitet sich der Prozeß weiter aus.

Die Richtung und der Weg, auf dem diese Ausbreitung weiter vor sich geht, ist schon oben kurz gestreift worden. Die auf das Ligamentum latum übergreifenden Eiterungen setzen sich auf die Beckenschaufel hin fort, heben hier das Peritoneum ab, durchsetzen den Musculus iliacus und schreiten in einer Reihe von Fällen nach oben unter dem Peritoneum des Mesosigmoideum gegen die Niere hin fort; häufiger allerdings breiten sie sich nach vorn hin gegen die Bauchwand aus, die sie in den allermeisten Fällen oberhalb des Poupartschen Bandes, in der Gegend des Leistenkanales erreichen und durchbrechen. Rötung und schmerzhafte Infiltration der Bauchdecken bezeichnen die Stelle, an der die Entzündung andringt und, indem nun auch hier die beteiligten Partien des Integuments der fortschreitenden eitrigen Schmelzung verfallen, kommt es in vielen Fällen zum Durchbruch und zu einer Entleerung des mehr oder minder großen Eitersackes. Greift die Eiterung mehr nach vorne um den Uterus und die Blase herum, so steigt sie das Cavum Retzii erfüllend mehr in der

Mitte des Bauches in die Höhe, um dann eventuell hier zwischen Symphyse und Nabel Muskeln, Fascien und Haut zu durchsetzen und nach außen hin durchzubrechen.

In anderen Fällen dagegen greift die Eiterung auf die Harnblase über, zerstört die Wand und perforiert in die Blase. Häufiger als der Durchbruch in die Blase ist die Perforation in das Rektum und die Scheide, letzteres besonders bei tiefsitzenden, die Scheide mehr oder minder weit umgreifenden Abszedierungen. Bei letzteren, die im Septum recto-vaginale gelegen sind, kriecht die Eiterung in diesem auch gelegentlich nach unten weiter und durchbricht schließlich die Haut am Damm.

Mit diesen Angaben sind die Möglichkeiten aber keineswegs erschöpft; diese sind geradezu unbegrenzt, die Eiterung kann vielmehr nach allen Richtungen hin vordringen und durch alle Lücken und Spalten des knöchernen Beckens in die Nachbarschaft einbrechen. So sieht man sie gelegentlich im Verlauf der großen Gefäße durch den Schenkelkanal oder das Foramen obturatorium auf den Schenkel übergreifen oder durch die Foramina ischiatica in die Muskulatur der Glutäalgegend eintreten. In einem Falle habe ich den Durchbruch eines parametritischen Abszesses durch die dicke Uteruswand in die Gebärmutterhöhle beobachtet.

Wenn der Eiterherd auf einen der genannten Wege sich nach außen entleert, so tritt oft auch bei ausgedehnten und verzweifelten Prozessen überraschend schnell völlige Heilung mit Hinterlassung von mehr oder minder großen, oft sehr geringen Narben ein.

In andern Fällen z. B. bei Durchbruch in Blase oder Rektum bleibt die Eiterhöhle bis zu einem gewissen Grade und auch die Fistel vielfach bestehen, durch welch letztere dann von Zeit zu Zeit der angesammelte Eiter wieder entleert wird. Auffällig ist hierbei die oft bestätigte und immer wieder hervorzuhebende Tatsache, daß diese Rektalfisteln meist durch die Falten der Mastdarmschleimhaut so überlagert werden, daß für gewöhnlich zwar der Eiter in das Rektum entleert werden kann, nicht aber Inhalt aus diesem in die Abszeßhöhle eintritt. Infolgedessen bleibt auch, wenigstens in den meisten Fällen eine Verjauchung der Eiterhöhle aus, die man doch eigentlich a priori annehmen sollte.

In den Fällen, in denen der Prozeß nicht nach außen durchbricht und die Kranken der Eiterung auch nicht erliegen, tritt wie oben bemerkt, eine Abkapselung des Entzündungsherdes ein. Welche histologischen Veränderungen sich hierbei abspielen, möchte ich im folgenden kurz auseinandersetzen. Ich habe schon seit Jahren gerade den entzündlichen Veränderungen des Parametrium meine ganz besondere Aufmerksamkeit zugewandt und die allerverschiedenartigsten Zustände

desselben untersucht. Auf Grund dieser Untersuchungen ist ganz allgemein vorauszuschicken, daß auch bei scheinbar einfachen Vorgängen niemals ganz einfache histologische Verhältnisse obwalten, sondern daß sich stets die verschiedenartigsten Prozesse dabei vergesellschaften, und daß auch scheinbar einfache Vorgänge wie z. B. die Eiterung höchst komplizierte histologische Bilder abgeben.

Wir beginnen mit dem geringsten Grade der Entzündung, dem Ödem. Hierbei sieht man die Spalten und Lücken des Gewebes etwas erweitert und mit einer eiweißhaltigen Flüssigkeit erfüllt, die im gehärteten Präparat zu einer homogenen oder feinkörnigen Masse geronnen ist.

Im Gegensatz zu dem Stauungsödem oder Präparaten, die nach dem Tode künstlich durch Injektion von Flüssigkeit hergestellt sind, ist die Flüssigkeit nicht nur zwischen den Gewebsbündeln in den erweiterten Saftkanälchen gelagert, sondern durchtränkt und erweicht auch die Bündel leimgebender Substanz selbst. Es ist absolut irrtümlich, wenn man sich die Gewebe bei den Entzündungsprozessen passiv vorstellt. Die Entzündung ist die Reaktion des lebenden Gewebes auf Entzündungsreize. Unter dem Einflusse dieser Reize versieht sich das geschädigte Gewebe mit einer größeren Menge von Blut und zieht aus den strotzend gefüllten Gefäßen mehr der ernährenden eiweißhaltigen Flüssigkeiten als unter normalen Verhältnissen an. Das Gewebe saugt sich also gleichsam mit der Flüssigkeit voll. Dementsprechend kann man auch überall eine Quellung der leimgebenden Bündel bemerken, in ihnen entstehen neue Spalten und Kanäle, die der vermehrten Flüssigkeitszirkulation dienen und durch die die alten groben Bündel leimgebender Substanz in kleinere Abschnitte und Unterbündel zerlegt werden. Die Durchtränkung der Grundsubstanz ist am stärksten in der Nachbarschaft der Spalten und gibt sich durch ein verändertes tinktorielles Verhalten, durch eine gewisse Retention der kernfärbenden Mittel zu erkennen. An einigen Stellen sind schon eigentümliche fadige Gerinnungen in den durchtränkten Gewebsteilen zu erkennen.

Diese Gerinnungen treten deutlicher und reichlicher hervor, wenn wir uns den in der Entzündung weiter fortgeschrittenen Gewebspartien nähern; in denen die opak wie mortifiziert aussehenden Schichten und Streifen vorhanden sind. Diese Streifen bestehen aus fibrinös aufgequollenem Gewebe. Man sieht unter dem Mikroskope, wie der Prozeß an den ursprünglichen Gewebsspalten beginnt. Diese und die angrenzenden Teile des leimgebenden Gewebes bilden ein zusammenhängendes untrennbares Gitterwerk von Fibrinfäden. Man kann dies am besten zur Anschauung bringen, wenn man kleine Stücke in Flemmingschem Chrom-Osmium-Essigsäuregemisch fixiert und nachher

dünne Schnitte mit Safranin oder Fuchsin färbt. Dann sieht man, wie die fibrinöse Aufquellung auch schon in scheinbar noch normalen Feldern der Intercellularsubstanz beginnt. Daß das Gewebe selbst zur Lieferung des Fibrins beiträgt, läßt sich aber auch bei Fixationen der Gewebe mit Alkohol, Formalin, Sublimat usw. leicht aus dem Umstande erschließen, daß mit der Verbreiterung der Spalten und der Zunahme des Fibrins eine Verschmälerung und Abnahme der Bindegewebsbündel statt hat, daß also die leimgebende Substanz bei der Entstehung des Fibrins verbraucht wird. In diesem Falle würde das Gewebe also nicht nur die Flüssigkeit ansaugen und sich damit durchtränken, sondern vielmehr mit ihr zusammen zu einem neuen Stoffe, dem Fibrin aufquellen oder koagulieren.

Ödem und fibrinöse Entzündung können gelegentlich ohne nennenswerte Zellvermehrung auftreten, gewöhnlich sind sie aber von einer Vergrößerung und numerischen Zunahme der zelligen Elemente begleitet und zwar treten zunächst viele Wanderzellen mit gelappten oder geteilten Kernen auf. Auch diese Zellen, die das Bild der Entzündung vielfach vollkommen beherrschen, entstammen unseres Erachtens nach zum größten Teil dem Gewebe selbst und werden hier zur Abwehr der Schädlichkeiten zumal der belebten Entzündungserreger gebildet.

Bei heftigeren Entzündungen findet sich eine Vermehrung der Zellen meist mit der fibrinösen Entzündung vergesellschaftet und zwar derart, daß das Fibrin ein Maschenwerk bildet, das in jeder Lücke eine Eiterzelle enthält. Dies bildet das Vorstadium der eitrigen Schmelzung, die vollendet ist, wenn das Gerüstwerk, das noch den Zusammenhalt des Gewebes bewirkt, verflüssigt wird. Wir kommen also zu dem Resultate, daß der Eiter nicht eine fremde Masse ist, die in das Gewebe hineingepreßt oder gedrängt wird, sondern vielmehr einen degenerierten und verflüssigten Teil des Gewebes selbst bildet. Es erhellt hieraus, wie irrig die grobmechanische Vorstellung ist, daß das Fortschreiten der Eiterung dem Eintreiben irgend welcher Leimmassen gleichzusetzen sei.

Während nun die Entzündung an der einen Stelle schon zur eitrigen Schmelzung führt, sieht man in der unmittelbaren und weiteren Umgebung Wucherungen der Zellen durch Mitose und Amitose, kurz Vorgänge, die eine Neubildung von Gewebe zur Folge haben. Man findet dann große anastomosierende Zellen von Spindel-, Stern- und Kugelform und junge, feine, zarte Bindegewebsfibrillen, die die ersten Anfänge des später so festen, derben Narbengewebes darstellen. Aber auch schon jetzt zeichnen sich diese Abschnitte durch eine erhebliche Festigkeit aus, und sie sind es vor allem, die die allmähliche Zunahme der Konsistenz des „Exsudates“ bedingen.

Erklärung zu Tafel VII.

Fig. 1. **Entzündliches Ödem in der Umgebung einer Parametritis phlegmonosa.**

Man sieht, daß die entzündliche Flüssigkeit nicht einfach in den Gewebsspalten liegt, diese erweiternd, sondern daß vielmehr die leimgebende Substanz sich mit der Flüssigkeit durchtränkt, diese gewissermaßen aufsaugt. Dabei werden die Faserbündel durch neu auftretende Saftspalten in immer kleinere Abschnitte zerlegt. Die entzündliche Kerninfiltration ist hier nur gering.

Fig. 2. **Fibrinöse Entzündung bei der Parametritis.**

Das Fibrin bildet ein rot gefärbtes Maschenwerk, das, zunächst an den Saftspalten auftretend, allmählich die gelb gefärbten Bündel leimgebender Substanz durchsetzt und ersetzt, so daß also das Fibrin nicht als solches in das Gewebe ausgeschwitzt wird, sondern sich erst durch eine eigenartige Aufquellung und Gerinnung aus dem Gewebe selbst unter Zuhilfenahme der infiltrierenden entzündlichen Flüssigkeiten bildet. Auch hier hält sich die Zellanhäufung in sehr mäßigen Grenzen. Die schwarzen Kugeln sind Fetttröpfchen, die durch Osmiumsäure geschwärzt sind.

Härtung in Flemmingscher Lösung, Paraffineinbettung, Färbung mit Saffranin, Entfärben mit Pikrinsäure-Alkohol.

Fig. 3. **Organisation eines obturierenden Venenthrombus bei Puerperalfieber.**

Die Venenwand, links gelegen, setzt sich durch die Membrana elastica gegen den Thrombus ab und ist zum teil von neugebildeten Gefäßen durchsetzt. Der Thrombus enthält neugebildete Blutgefäße, Fibroblasten, Anfänge eines Narbengewebes und Wanderzellen, die zum großen Teil mit durch Osmium geschwärzten Fetttröpfchen beladen sind.

Fixierung in Flemmingscher Lösung, Färben nach Weigert auf elastische Fasern, Nachfärben mit Anilinsaffranin, Entfärben mit Pikrinsäure-Alkohol.

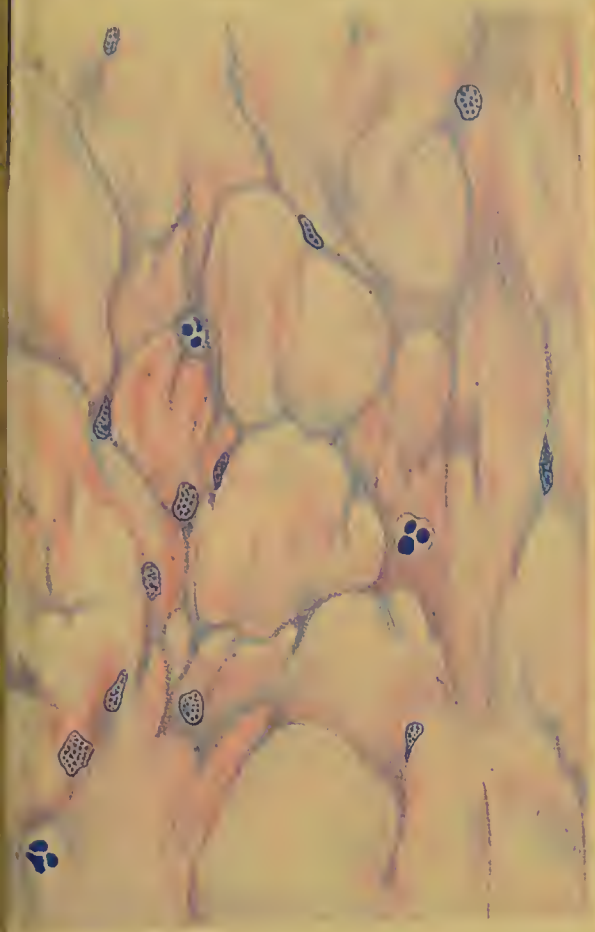

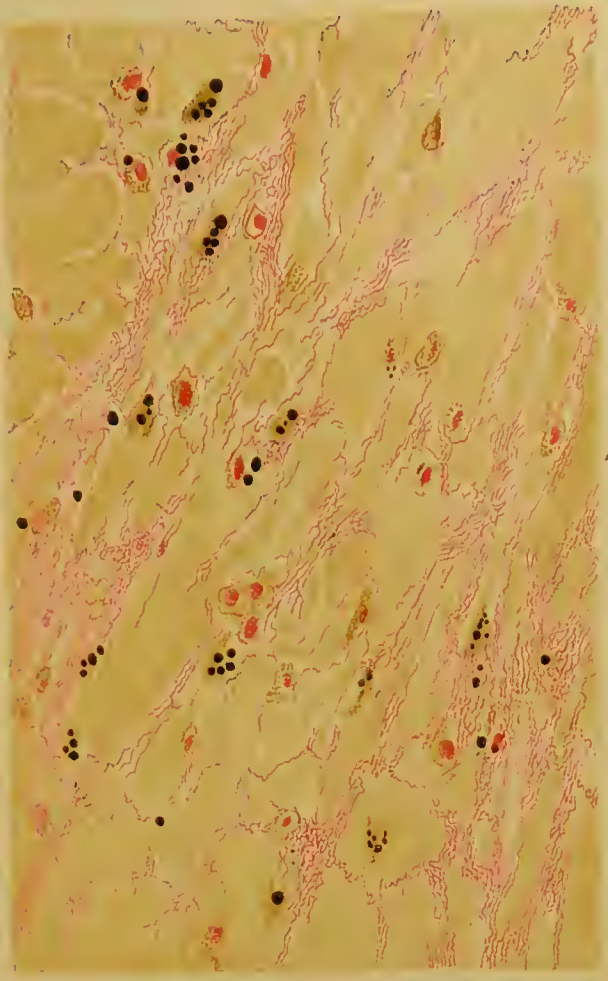

Fig. 2

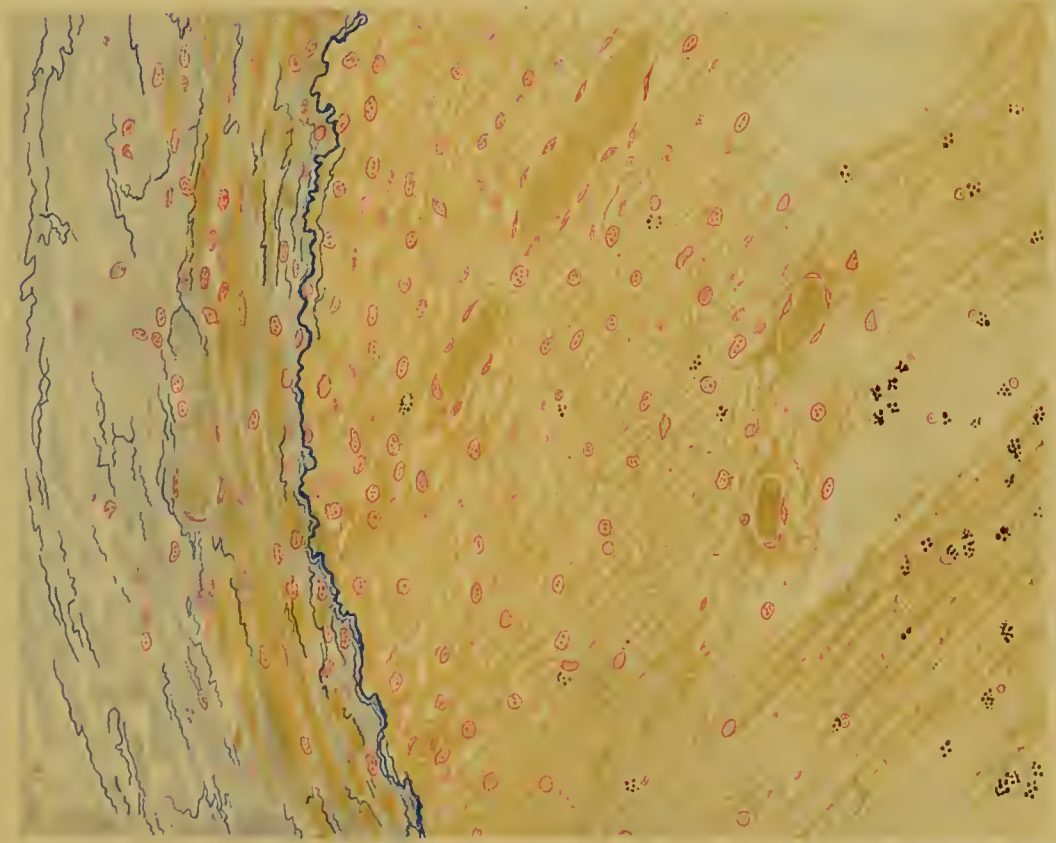

Fig. 3

L. J. Thomas Lith. Inst. Berlin. S. 53

Verlag von S. Karger in Berlin NW 6.

Neben diesen proliferativen Vorgängen laufen nun aber stets auch degenerative Prozesse, die zum Untergang und Schwunde einer ganzen Anzahl von Gewebselementen führen.

In erster Linie kommt hier die sogenannte Fettmetamorphose[1]) in Betracht. In frischen wie auch in den mit Flemmingscher Lösung behandelten Präparaten findet man innerhalb des Narbengewebes zahlreiche wandernde und fixe Gewebszellen, die verfettet und mehr oder minder zerfallen sind. Außerdem sieht man aber auch, daß die in den Parametrien vorhandenen glatten Muskelfasern in weitem Umfange um den Entzündungsherd in Fettmetamorphose übergehen und zwar auch in Teilen, in denen sonst keine Entzündungserscheinungen mehr zu bemerken sind. Meiner Meinung nach ist diese umfangreiche Fettmetamorphose in den Bändern des Uterus nicht einfach Teilerscheinung der Involution des Uterus und der Sexualorgane nach dem Puerperium, sondern durch die Entzündung und die damit verbundenen Ernährungsstörungen verursacht.

Die Fettmetamorphose und der damit verbundene Untergang der muskulösen Teile des Bandapparates des Uterus gibt uns meiner Meinung nach die Erklärung für die nach gestörtem Wochenbettsverlauf so häufig zu beobachtende Erschlaffung der Bänder und des Beckenbodens. Es geht eben hierbei die Rückbildung der Bänder weit über das physiologische Maß hinaus.

In ganz ähnlicher Weise wie im leimgebenden Gewebe spielt sich der Entzündungsprozeß auch in dem Fettgewebe ab. Auch hier stellen sich fibrinöse, eitrige und proliferative Vorgänge ein, in deren Verlauf das Fett als solches resorbiert wird und zunächst eine zellige Umwandlung eventuell mit Übergang in eitrige Schmelzung oder eine Umbildung zu Narbengewebe erfährt, indem auch hier die neugebildeten Zellen unter einander in Verbindung treten und fibrilläres Gewebe bilden, das, je älter der Prozeß, um so derber und zellärmer wird.

Der weitere Verlauf dieser Entzündung kann sich sehr verschieden gestalten. In vielen Fällen werden die Streptokokken durch die lebhafte Entzündung des Gewebes und die dabei entfalteten bakteriziden Eigenschaften des Organismus am Fortschreiten verhindert und abgetötet. Alsdann werden die angehäuften Zellen allmählich verfettet und in ähnlicher Weise resorbiert, wie z. B. die starke Schwellung und Infiltration eines größeren Furunkels der Haut nach Ausstoßung des die Schädlichkeit enthaltenden Gewebsteiles sich spontan zurückbildet. Nur liegen hier bei der Entzündung im Parametrium die Ver-

[1]) Ich gehe hier auf die Frage nicht weiter ein, ob es sich hierbei tatsächlich um eine Umbildung von Protoplasma zu Fett oder um eine Ablagerung von Fett in vorher abgestorbene Zellen handelt. Nach beiden Theorien sind die fetthaltigen Zellen degeneriert und tot und verfallen der Resorption.

hältnisse deshalb sehr viel ungünstiger, als ja der den Giftstoff enthaltende Eiter oder Pfropf nicht ausgestoßen wird, sondern im Gewebe verbleibt und mit resorbiert werden muß. Deshalb nimmt hier die Rückbildung auch bei verhältnismäßig kleinen Entzündungsherden immer erhebliche Zeit in Anspruch und erfordert bei größern Monate und Jahre. Die Resorption wird hier ähnlich wie bei den Hämatomen durch die Narbenschrumpfung der äußeren Gewebslagen wesentlich mit unterstützt. Der wirklich eitrige Kern der Exsudate ist im Verhältnis zu der Ausdehnung des ganzen Herdes verhältnismäßig klein. Ganz treffend vergleichen Buschbeck und Ettinger diese Art Exsudate mit einer Kokosnuß, die inmitten einer sehr breiten festen Hülle einen relativ kleinen, zentralen, mit Flüssigkeit gefüllten Hohlraum enthält.

Ist die Entzündung und Eiterung nur gering, so kann eine vollkommene Resorption stattfinden, nach deren Vollendung schließlich nur ein narbiger Strang im Parametrium zurückbleibt, der nicht selten den Uterus ganz oder teilweise auf die kranke Seite hinüberzieht und so Veranlassung für eine Falschlage des Uterus abgibt und von dem Gynäkologen dauernd als Verhärtung gefühlt wird.

Die letzten hier gegebenen Auseinandersetzungen führen uns schon von den akuten zu den chronischen Veränderungen des Beckenbindegewebes, die an dieser Stelle noch nicht weiter behandelt werden sollen.

Aus den oben gegebenen Schilderungen geht hervor, daß die Gestalt und Lokalisation der entzündlichen Infiltrationen ganz außerordentlich wechseln können.

Am häufigsten findet man die „Exsudate“ in den Fettanhäufungen zu den Seiten des Uterus unterhalb der Basis der Ligamenta lata. Die gewöhnliche Angabe, daß sie links öfter vorkommen als rechts, ist, wie Rosthorn mit Zuhilfenahme der statistischen Mitteilungen von Winckel und Buschbeek und Ettinger hervorhebt, nicht ganz zutreffend. Nicht selten ist auch das doppelseitige Auftreten; hierbei findet man in einem großen Prozentsatz der Fälle eine Verbindung der beiden Seiten durch gleiche entzündliche Infiltration des retrouterinen Gewebes. Nicht so oft hingegen sieht man, daß sich der Prozeß auch nach vorne in das präcervikale Gewebe zwischen Gebärmutterhals und Harnblase fortsetzt, cf. Fig. 11. In den weitest vorgeschrittenen Fällen ist der Uterus rings von dem derben infiltrierten Gewebe umgeben, gleichsam eingemauert und vollkommen unbeweglich in der starren Masse.

Klar und übersichtlich ist die Einteilung, die von Rosthorn in Übereinstimmung mit vielen andern bezüglich der Lokalisation der Exsudate gibt, und die ich mangels einer bessern hierunter anführe.

„1. Laterales, horizontal in den Basalabschnitten sich entwickelndes Exsudat. Tendenz zur Ausbreitung nach dem hinteren seitlichen Beckenabschnitt und in das retrocervikale Bindegewebe.

Zusammenhang mit dem collum uteri. Breite starre Infiltrationsmasse zwischen Collum und Beckenwand.

2. Hochsitzendes, intraligamentär sich entwickelndes Exsudat. Tendenz zur Ausbreitung auf die Darmbeinschaufeln. Zusammenhang mit dem Corpus uteri. Nach oben zu rundlicher Tumor mit Freilassen der Verdichtungszonen.

3. Exsudat im retrocervikalen Bindegewebe. Tendenz zur

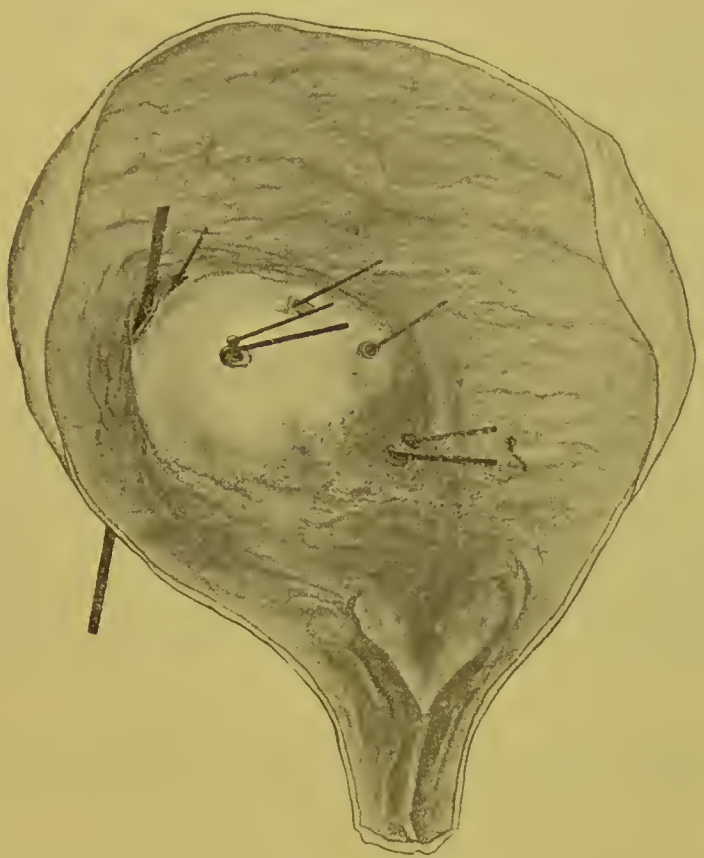

Fig. 11.

Harnblase, deren Hinterwand durch ein präcervikales Exsudat teilweise vorgebuchtet ist. Das Exsudat ist an multipeln Stellen in die Blase durchgebrochen. In die Fisteln sind Sonden eingeführt. Fall von Abort mit zurückgebliebenen und verjauchten Placentarresten.

strangförmigen Ausbreitung nach aufwärts in die Douglasschen Falten, nach abwärts in das Septum retrovaginale.

4. Exsudat im präcervikalen Bindegewebe, Tendenz zur Ausbreitung nach beiden Seiten hin in die paravesikalen Gruben.

5. Exsudat im paravesikalen Bindegewebe, Phlegmone des Cavum praeperitoneale Retzii, Tendenz zur Arbreitung entlang dem Subserosium der vordern Bauchwand. (Aufsteigabszeß, Sänger, Plastron abdominal der Franzosen)."

Es sei nun hier noch einmal darauf hingewiesen, daß eine große Zahl von Beckeneiterungen im Anschluß an Operationen entsteht und

ganz außerordentlich wechselnd in der Größe und Ausdehnung sein können. Eine der häufigsten Entzündungen im kleinen bilden die Stichkanaleiterungen. In sehr vielen Fällen bleiben diese Entzündungen lokal und bilden nur eine unbedeutende, vorübergehende Störung des Heilungsverlaufes. Doch können auch sie der Ausgang für schwere, ja tödliche Infektionen werden.

Bei der Stichkanaleiterung sammeln sich die Eiterzellen zunächst an der Außenseite der Fäden an, während der von dem Faden zusammengeschnürte Teil des Gewebes keine Zellinfiltration zeigt, weil die feste Umschnürung es dem Bindegewebe anfangs unmöglich macht, entzündliche Flüssigkeit anzusaugen, aufzuquellen und Eiterzellen zu produzieren (cf. Fig. 12). Erst wenn die Festigkeit nachläßt, der



Fig. 12.

Stichkanaleiterung. Das zwischen den beiden Catgutfäden *C* liegende zusammengepreßte Gewebe ist noch frei von Zellinfiltration. Die Eiterung und Zellanhäufung beginnt an der Außenseite der Fäden. (Schwache Vergrößerung.)

Faden lockerer wird oder die unmittelbar von ihm gedrückten Teile erweichen, tritt auch hier eitrige Schmelzung ein, die unter Umständen zur vollständigen Verflüssigung des umschnürten Teiles, das ist zum Durchschneiden des Fadens oder der Nähte führen können.

Am Schlusse dieses Abschnittes von den akuten Endzündungen des Beckenbindegewebes erübrigt es noch kurz auf die Ätiologie der Beckeneiterungen einzugehen. Die Untersuchungsresultate decken sich hier im allgemeinen mit denen von dem Puerperalfieber überhaupt. Rein theoretisch betrachtet können natürlich alle diejenigen Bakterien, die Gewebskrankheiten hervorbringen, gelegentlich auch im Becken ihre verderbliche Tätigkeit entfalten.

In praxi aber, das haben die zahlreichen und gründlichen Untersuchungen der letzten Jahrzehnte gezeigt, sind in der überwiegenden Mehrzahl der Erkrankungsfälle Streptokokken die Ursache. Alle Unter-

sucher wie Orth, Olshausen, Döderlein, Fritsch, Bumm, Krönig, Wertheim u. A. stimmen, wenn sie auch in weniger wichtigen Punkten differieren, in dem einen überein, daß die meisten Puerperalerkrankungen und daß insonderheit die eitrigen Entzündungen des Para- und Perimetrium durch den Streptococcus pyogenes (bezgl. erysipelatos) hervorgerufen werden und in der Tat findet man diese Spezies fast regelmäßig in dem Eiter der Abszesse.

Die Vermutung (Olshausen), daß sich für die bösartigen und für die milderen Formen des Puerperalfiebers verschiedenartige Entzündungserreger finden lassen würden, hat sich nicht aufrecht erhalten oder beweisen lassen. im Gegenteil, wir wissen jetzt, daß diese verschiedenen Formen sich entweder durch eine verschiedene Virulenz der Streptokokken oder durch eine geringere oder stärkere Widerstandsfähigkeit der Patientinnen, bezüglich eine verschiedengradige Empfänglichkeit (Disposition) derselben für die Mikroorganismen erklären.

In einer Reihe von Fällen sind die Streptokokkeninfektionen durch andere Bakterienarten kompliziert; wir finden dann sowohl in dem Genitalschlauche als auch in dem Para- und Perimetrium als auch in den metastatischen Abszessen z. B. den Lungen, Pilzgemische, die den gangräneszierenden und fauligen Charakter der Krankeitsherde bedingen.

So hat z. B. Miller in nur 4 von 127 untersuchten Beckeneiterungen andere Bakterienarten als Streptokokken gefunden.

Außer Streptokokken sind besonders noch Staphylokokken zu nennen (Rosenbach, Koch, Brieger, Döderlein, Canon, Bumm, Hahn). Im allgemeinen nehmen die durch Staphylokokken bedingten Puerperalfälle einen etwas günstigeren Verlauf.

Es sei hier ausdrücklich noch einmal festgestellt, daß auch in den Fällen, die ohne eine nachweisbare eitrige Schmelzung zur Resorption kommen, von Bumm u. A. im entzündeten Gewebe und der Gewebsflüssigkeit Streptokokken nachgewiesen worden sind. Ob mehr die thrombophlebitische oder die lymphangoitische Form der Entzündung auftritt, hängt nicht von der Art der Bakterien ab, beide Formen werden in der Regel durch Streptokokken erzeugt (Widal, Chantenesse).

Außer diesen beiden Kokkenarten ist noch das Bacterium coli commune des öfteren sowohl im Genitalschlauche als auch in dem benachbarten Gewebe nachgewiesen worden. Es scheint in der Tat, daß in einer kleinen Anzahl von Fällen (z. B. Schwarz, Eisenhardt) die Entzündung allein auf diese Art zurückzuführen ist. Häufiger dagegen wird das Bakterium coli commune neben Strepto- oder Staphylokokken gefunden.

Stets scheint mir eine derartige Mischinfektion vorzuliegen in den Fällen, in denen gasbildende Bazillen gefunden werden und schließlich das ganze Krankheitsbild und noch mehr den Obduktionsbefund beherrschen, indem sie im entzündeten Beckengewebe und allen Organen, zumal in der Leber, unzählige Gasblasen und -bläschen bilden, eine Erscheinung, die neuerdings diesen Organen den Namen „der Schaumorgane" eingetragen hat. Fälle dieser Art sind von Gebhard, Ernst, Uffenheimer u. A. beschrieben worden. Ob in allen Fällen derselbe zuerst von Welch und Nutal genauer beschriebene Bazillus, der Bacillus aërogenes capsulatus oder wirklich verschiedene Arten vorliegen, wie Uffenheimer dies annimmt, entzieht sich meiner Beurteilung, das aber weiß ich, daß in dem Uffenheimerschen Falle, der gasbildende Bazillus nur eine Komplikation eines schweren, durch Streptokokken hervorgerufenen Puerperalfalles darstellt. Man findet in den Abszessen neben den Bazillen massenhafte Streptokokken. Auch die von Norres, Wood, Howard, Monod beschriebenen Fälle stellen Mischinfektionen dar.

Des weiteren ist noch der Gonokokkus Neißer zu erwähnen. Darüber, daß derselbe in der Gebärmutterhöhle heftige Entzündungen und Störungen des Wochenbettverlaufes hervorrufen kann, sind die hauptsächlichsten Untersucher, wie Krönig, Bumm und Wertheim einig. Die von letzterem aufgestellte Behauptung, daß der Gonokokkus auch Gewebseiterungen und Parametritis verursachen kann, wird von Bumm bestritten, dagegen von Menge, Kaltenbach und Krönig unterstützt.

Doléris und Bourges fanden neben Streptokokken in einem parametritischen Exsudat den Proteus vulgaris.

Zum Schluß möchte ich noch kurz die Aktinomykose des Beckenbindegewebes erwähnen. Hierbei findet man ähnlich wie auch sonst bei der Aktinomykose anderer Organe eine mehr oder minder ausgedehnte und harte Infiltration mit vielen kleinen, gegeneinander abgekapselten oder durch Fistelgänge verbundenen Abszessen, in deren Eiter die charakteristischen weißen Körnchen enthalten sind, die die Drusen beherbergen. Ich selbst habe Gelegenheit gehabt, einen Fall dieser Art bei einem 12jährigen Mädchen zu untersuchen. Die Entzündung hatte ihren Ausgang von dem Processus vermiformis genommen. Ähnlich verhielt es sich in dem von von Hacker und den beiden von Fehmers mitgeteilten Fällen. Henriot hat 11 Fälle von Aktinomykose der weiblichen Genitalorgane gesammelt, unter diesen bildet 10 mal der Tractus intestinalis die Eingangspforte.

Auffallend selten werden größere tuberkulöse Entzündungsherde im Parametrium angetroffen, während doch die Tuberkulose des Uterus und der Tuben keineswegs zu den Seltenheiten gehört.

Von Franqué beschreibt einen Fall dieser Art. Bei einer 46jährigen sonst nicht kranken Frau erwies sich ein kleinfaustgroßer Tumor im Ligamentum latum als tuberkulös. Er enthielt Riesenzellen, Tuberkel und verkäste Stellen, er ließ sich ausschälen, danach trat Heilung ein.

Zu den chronischen Erkrankungen der Parametrien sind in erster Linie diejenigen Veränderungen zu rechnen, die als Residuen in Gestalt von narbigen Verdichtungen in dem sonst weichen Gewebe der Parametrien zurückbleiben, und die entsprechend dem Verhalten der Exsudate selbst nach Ausdehnung, Lokalisation ganz außerordentlich variieren können. Infolge der narbigen Schrumpfung kommt es hierbei zu Verzerrungen, Verlagerungen, Neigungen oder Abknickungen der Gebärmutter nach der erkrankten Seite hin. Diese Schwielen bestehen in vielen Fällen schlechtweg aus sehr derbem fibrösem Gewebe, oder fibrösen Verdichtungen der weicheren Gewebsarten, wie z. B. des Fettgewebes und dergleichen, mit Einschluß der hier verlaufenden Gefäße, Nerven oder sonstigen Organe, wie der Ureteren und Muskelzüge, soweit letztere überhaupt noch erhalten sind. Untersucht man aber derartige Narben makroskopisch und mikroskopisch genau, so trifft man in einem großen Prozentsatz von Fällen noch Reste der alten Eiterherde in Gestalt von kleinen weichen Bezirken oder wirklichen Höhlen oder von Fistelgängen und feinen Kanälen, deren begrenzende Gewebsschichten noch weichere zellenreiche, meist verfettete Granulationen von weißem sahnenartigen Aussehen bilden, und die in ihrem Innern kleine Reste fettig zerfallenen Eiters enthalten. Von größter Bedeutung ist die Tatsache, daß diese Herde sehr oft noch lebende, äußerst virulente Bakterien auch bei jahrelangem Bestehen beherbergen; ein Punkt, auf den nicht nachdrücklich genug hingewiesen werden kann, wenn es sich um die Frage handelt, derartige alte schwielige Degenerationen des Parametrium operativ anzugreifen.

Außer diesen an akute Entzündungen sich anschließenden chronischen Parametritiden gibt es nun aber auch zahlreiche Fälle, bei denen eigentlich ein akutes Stadium niemals in die Erscheinung getreten ist. Auch die Mehrzahl dieser treten im Gefolge des Wochenbettes auf, dessen Verlauf aber völlig ungestört erschienen ist. Sonst werden Exzesse in venere, Masturbationen usw. als Ursache angegeben. Ganz langsam und unmerklich bilden sich Verdichtungen, Schrumpfungen und oft schmerzhafte Atrophien im Beckenbindegewebe aus.

Das Verdienst, auf diese Vorgänge hingewiesen und aufmerksam gemacht zu haben, gebührt unzweifelhaft W. A. Freund, der sie unter dem Namen der Parametritis chronica atrophicans zusammengefaßt hat. Einen wesentlichen Faktor bei dieser Erkrankung bildet

vor allem auch der Schwund des Fettgewebes, die sogenannte Ausmagerung des Beckens, die zugleich mit der Schrumpfung der übrigen Teile einhergeht.

In besonders deutlicher Weise tritt diese Schrumpfung in den hinteren Abschnitten des Parametrium auf und gibt sich zumal in einer Verkürzung und einem Starrerwerden der Douglasschen Falten zu erkennen. Schon früher hatte E. Martin und B. S. Schultze gerade dieseVeränderung als die „Parametritis posterior“ beschrieben und auf ihre Bedeutung für das Zustandekommen von Falschlagen des Uterus, in erster Linie von Anteflexionen, auf die Beschwerden, die sie machen, insonderheit bei der Defäkation aufmerksam gemacht. B. S. Schultze beschreibt dabei, daß der Prozeß mit schmerzhaften Infiltrationen beginnt. Mit Recht sucht W. A. Freund den Grund und die Ursache für diese Parametritis posterior in dem Organ, das von den entzündeten bezügl. geschrumpften Abschnitten umgeben wird, nämlich dem Rektum. Katarrhalische und, noch mehr, geschwürige Entzündungen des Mastdarms, sowie chronische Obstipationen führen zu Reizungen der Darmwand und ihrer Umgebung genau so wie Entzündungen der Harnblase eine zirkumskripte Veränderung des Bindegewebes in der Umgebung der Harnblase nach sich ziehen. Auch Broese und S. A. Ewald sehen in den Reizungen des Mastdarmes die eigentliche Ursache des Leidens. Ihnen schließt sich bis zu einem gewissen Grade auch Küstner an. Allerdings äußert Küstner den nach unserer Ansicht sehr berechtigten Zweifel, ob es sich bei der Mehrzahl der Fälle um Veränderungen nur des Parametrium handelt. Es erscheint schwer oder besser gesagt, geradezu unmöglich, hier streng zwischen Para- und Perimetritis zu unterscheiden. Zwischen beiden besteht eine Wechselbeziehung und zweifellos geht ein großer Teil der Fälle von chronischer Schrumpfung im Parametrium auf chronische primäre Entzündung des Bauchfells zurück.

Eine ganz besondere Wichtigkeit erkennt W. A. Freund der Parametritis atrophicans um der Folgen willen zu, die sie auf den Gesamtorganismus der befallenen Frauen ausüben.

H. W. Freund hat die von seinem Vater aufgestellte Hypothese, daß bei dem in Frage stehenden Prozesse auch die Nervengeflechte und Ganglienknoten in stärkster Weise mitbeteiligt seien, durch seine eingehende Untersuchung der nervösen Bestandteile des Beckenbodens auf sichern Boden gestellt. Er fand in den Nervengeflechten eine Vermehrung und Verdichtung des Bindegewebes, Schrumpfung, Pigmentatrophie und Kernverlust der Ganglienzellen.

Gerade diese Schädigung der Genitalnerven ist es nun, die nach H. W. Freund der Parametritis atrophicans ihre folgenschwere Bedeutung für den Gesamtorganismus verleiht, diese Nervenschädigungen

ziehen Reflexneurosen der allerverschiedensten Art nach sich und sollen in letzter Linie die Ursache für die Hysterie werden.

Ich möchte die Darstellung der chronischen Veränderungen des Parametrium nicht schließen, ohne noch einmal wenigstens kurz auf die weitgehenden Veränderungen hingewiesen zu haben, welche die Arterien und Venen im Parametrium erleiden können.

Bei älteren Frauen sind Erweiterungen und Wanddegenera-

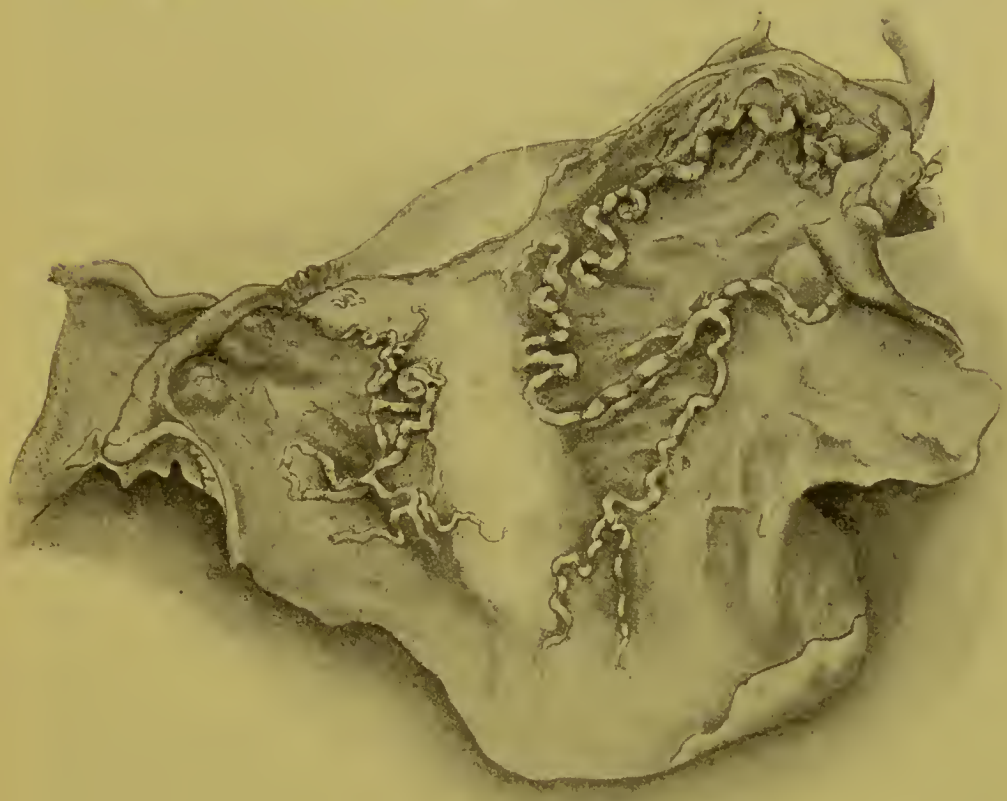

Fig. 13.

Uterus und Ligamenta lata von der Rückseite gesehen.
Die schwere atheromatöse und arteriosklerotische Veränderung der Arterien ist durch Abtragung des hinteren Peritonealblattes zur Anschauung gebracht.

tionen der Arterien häufig anzutreffen. Die nebenstehende Figur 13 zeigt uns den Uterus einer älteren Frau, bei der die Arterien in ausgedehntem Maße atheromatös entartet und verkalkt sind. Diese Arteriosklerose ist zuweilen auf die Beckenarterien allein beschränkt oder wenigstens bei diesen sehr viel stärker entwickelt als bei den übrigen Körperarterien.

Es braucht wohl kaum des näheren ausgeführt zu werden, wie schwer die Blutversorgung, zumal die Regulierung des Blutzuflusses durch die Rigidität der Arterienwände beeinträchtigt werden muß.

Auch die hiermit verbundene Brüchigkeit kann bedeutungsvoll werden und zu schweren Blutungen zumal im Anschluß an Operationen führen. Auch wirkliche aneurysmatische Erweiterungen kommen gelegentlich zur Beobachtung. Ich selbst habe einmal symmetrisch an beiden Stämmen der Arteriae hypogastricae dicht unter ihrem Abgange je ein tauben-, bezüglich hühnereigroßes Aneurysma angetroffen.

Auch die Venen zeigen oft umfangreiche über weite Strecken ausgedehnte variköse Entartungen, so daß hier manchmal förmlich geschwulstartige Anschwellungen der Geflechte auftreten, ähnlich wie beim Plexus pampiniformis des Mannes. Meist bilden sich diese Varikocelen im Anschluß an Geburten aus. Sie sind deshalb oft auch schon bei jugendlichen Individuen anzutreffen und können durch die Beschwerden, die sie machen, zu therapeutischem Handeln zwingen, wie der von Michel und Bichat mitgeteilte Fall zeigt.

Bei einer 24jährigen Frau bestand eine tumorähnliche Anschwellung der linken Adnexe, die sich im Verlaufe eines Jahres nach einer Geburt mit linksseitigem Cervixriß entwickelt hatte. Bei der Laparotomie wurde ein großes Paket variköser Gefäße im Verlaufe des Plexus pampiniformis gefunden, das Ovarium war kleincystisch degeneriert, die Venen und Lymphgefäße am Hilus dilatiert. Entfernung der linksseitigen Adnexe brachte Heilung.

Oft findet man in den varikösen Erweiterungen Thromben, die sich besonders nach Geburten oder im Anschluß an Operationen bilden und dann immer die Gefahr der Lungenembolie heraufführen. Bleiben sie liegen, so tritt Organisation und dadurch veranlaßt sinuöse Degeneration der Venen ein. In andern Fällen ist die Organisation nur unvollkommen, dann werden die Thromben mit Kalk inkrustiert und es entstehen Venensteine. Solche Phlebolithen sind manchmal in größerer Zahl auch bei jugendlichen Individuen anzutreffen und können durch Schmerzen, Druck usw. lästig werden und wie der Fall von J. Clark beweist, zu operativen Eingriffen veranlassen. Die Varicen werden als die Ursache von extraperitonealen Blutungen, für die sonst keine Ursache aufzufinden ist, ausgegeben.

3. Kapitel.

Klinisches Verhalten.

(A. Martin.)

A. v. Rosthorn wählt für die Darstellung der Beckenbindegewebsentzündungen die von den meisten Autoren festgehaltene, aber auch nach seiner Auffassung zweifellos einseitige Einteilung nach der Intensität der Erscheinung in eine gutartige, mehr minder rasch in Restitution zurückkehrende und eine schwere, den Charakter der Phlegmone

an sich tragende Form (mit oder ohne Abszeßbildung) und sondert hiervon die schleichende chronische Form.

Das entspricht ungefähr der Einteilung von Küstner, welcher eine Parametritis mit Lymphthrombose ohne nennenswertes Infiltrat und eine Phlegmone pelvis mit ausgedehnter Infiltration und eitriger Einschmelzung und Abszedierung unterscheidet.

Wir wollen versuchen, die akute, bezw. eitrige Parametritis in dem ganzen Verlauf ihrer Entwicklung der typischen, schleichend verlaufenden chronischen Form gegenüberzustellen.

A) Bei der Darstellung der akuten Form folgen wir den ätiologischen Gesichtspunkten, indem wir zunächst I, die septische Form erörtern. Wir scheiden a) die puerperale, als die weitaus häufigste, und im gewissen Sinne bedeutungsvollste. Ihr stellen wir gegenüber b) die traumatische, welche sich nach Verletzungen, besonders nach gynäkologischen Operationen entwickelt. Zu ihr rechnen wir die durch puriforme Einschmelzung von extraperitonealen Hämatomen entstandene.

Im Anschluß soll die gonorrhoische Parametritis erörtert werden.

II. werden die Parametritiden besprochen, in welchen es sich um die Ausbreitung von primär außerhalb der Genitalien entwickelten Prozessen handelt, welche sich mehr oder weniger deszendierend auf das Beckenbindegewebe ausbreiten.

Hier registrieren wir die Parametritis nach Erkrankung der Blase und des Darms und diejenige, welche bei der Ausbreitung von Senkungsabszessen der Knochen und Gelenke des Becken und der Wirbelsäule entstehen. Weiter gehören hierher die Fälle von der Entwicklung der Tuberkulose und der Aktinomykose im Parametrium.

B) Als andere Hauptgruppe sollen die in schleichender Entwicklung entstandenen Parametritiden betrachtet werden, welche erst bei einer gewissen Höhe der Entwicklung subjektiv, oft dann auch erst objektiv wahrnehmbar werden.

A. Akute (eitrige) Parametritis.

I. Akute septische Parametritis.

a) Die puerperale Parametritis.

Die akute septische puerperale Parametritis ist naturgemäß eine Erkrankung des sogenannten geschlechtsreifen Alters. Die typische Gelegenheit liefert die Schwangerschaft und die Ausstoßung des Eies. Bei ihr fehlt es nie — mag das Ei unreif oder reif sein — an mehr oder weniger tiefgreifenden Oberflächenverletzungen. Die Einimpfung kann aber auch während einer ungestörten Schwangerschaft in Epithel-

defekten oder in zirkumskripten Gebieten oberflächen Erkrankung (Erosionen) erfolgen, ebenso während einer normalen puerperalen Involution.

Die klinischen Symptome der puerperalen Parametritis, treten mehr oder weniger intensiv, in der Mehrzahl der Fälle in der 2. Woche eines Wochenbettes ein. Die Ausstoßung des Eies kann spontan erfolgt sein; operativ beendete Geburten und künstliche Ausräumung von Eiresten sind natürlich ebenso wie protrahiert verlaufende besonders bedenkliche Gelegenheiten zur Infektion. In der Regel sind die markanten Erscheinungen der Endometritis vorangegangen: Fieber, Empfindlichkeit des Uterus, vor allen aber die Absonderung zersetzter Lochien. Aber auch da, wo diese Symptome sich der Beobachtung der Kranken selbst und ihrer Umgebung entzogen haben, bildet die längere Andauer blutiger oder besonders übelriechender Ausscheidung die Einleitung. Vereinzelt setzt die Parametritis früher ein, nicht selten noch später, nachdem die Erscheinungen einer Erkrankung des Uterus verschwunden sind, so daß die Wöchnerin das Bett verlassen hat, um ihren häuslichen Pflichten nachzugehen.

Frösteln, auch Frostanfälle machen meist auch für die Kranken und ihre Umgebung den Beginn der Parametritis bemerkbar, mehr noch das Einsetzen einer umschriebenen Schmerzhaftigkeit im Schoß, bald mehr an den Seiten, bald in der Tiefe. Die Temperatur steigt an, oft schon am ersten Tage bis auf 39° in recto. Es erfolgt nur eine geringe Morgenremission: die Morgentemperaturen bleiben über 38,5. Die weitere Temperaturkurve zeigt erhebliche Schwankungen mit abendlichen Steigungen bis über 39,5, morgendliche Remissionen bis an 38°. Dieser Kurve läuft die des Pulses parallel; gewöhnlich bleibt die Pulsfrequenz unter 100; doch erhebt sich dieselbe auch bis zu 120 und mehr, besonders bei intensiven Schmerzen, bei dem Fortschreiten der Erkrankung auf die Serosa, bei dem Einsetzen der puriformen Einschmelzung. Selten bleibt der Puls stets ruhig. Die Beobachtung von Fehling, daß der Puls umso höher steigt, je näher der Beckenabszeß der Serosa kommt, und je mehr die Serosa selbst beteiligt ist, kann ich in dieser Allgemeinheit nicht bestätigen. Der weitere Verlauf der ganzen Erkrankung zeigt nur zu häufig, daß die vermeintliche Beteiligung des Peritoneum nicht so sehr mit der Parametritis zusammenhängt, sondern mit der entweder vorher oder gleichzeitig eintretenden Erkrankung der Adnexorgane.

Nach 4—7 Tagen folgt nicht selten die allmähliche Abfieberung. Selten sind nur eintägige Temperaturanstiege, häufiger ziehen sie sich mehrere, viele Wochen hin. Akute Anstiege der Temperatur 3—4 und mehr Tage nach der Entfieberung gehören nicht zu den Seltenheiten. Sie sind nicht immer ein Zeichen der Einschmelzung; auch noch auf solche in 3—7tägigen Intervallen wiederholte Fieberrückfälle

kann Resorption folgen. In der Regel steigt bei der Einschmelzung die Temperatur konform mit der Pulsfrequenz, um bei dem Durchbruch des Eiters jäh abzufallen. Aber auch dann sind Fieberrezidive nicht ausgeschlossen, wenn sie auch in der Mehrzahl eine nur geringe Intensität und Dauer zeigen: Symptome einer vorübergehenden Behinderung des Abflusses des Eiters. Weitergehende Erkrankung (für welche oft äußerlich eine Ursache nicht erkennbar ist) läßt meist unter erneutem Frost oder Frösteln den ganzen Fieberverlauf wieder einsetzen.

Die Schmerzempfindung geht zuweilen jeder anderen Art von Befindensstörung voraus. So gering sie gelegentlich erscheint — sie wird erst geklagt, wenn der Leib, besonders der Uterus abgetastet wird — so heftig setzt bei anderen gerade dieses Symptom ein. Jede Berührung, jede Erschütterung, z. B. auch bei tiefem Atmen, steigert den Schmerz. Die Kranken liegen mit ängstlich verzogenem Gesicht bewegungslos still. Die Respirationsfrequenz ist gesteigert. Konstant begleiten Schmerz und Empfindlichkeit die puriforme Einschmelzung.

Diese Variationen in dem Verlauf des Fiebers und der Schmerzhaftigkeit entsprechen nicht immer der Störung des subjektiven Befindens. Relatives Wohlbefinden entspricht natürlich meist einer umschriebenen Entwicklung der Parametritis. Aber auch bei ausgedehntem Exsudat hört man zuweilen nur geringe Klagen, es sei denn über Hitzegefühl und Durst; bei anderen treten Verstimmung, Verzagtheit und Kraftlosigkeit schon bei wenig ausgebreiteten Prozessen hervor und wollen auch bei ersichtlichem Einsetzen und Fortschreiten der Resorption nicht weichen.

Oft wird das Befinden erst durch die weitergreifende Wirkung der Exsudate auf Blase und Darm, ganz besonders auf das Peritoneum gestört. Die Behinderung der Harnentleerung ist zuweilen das erste unbequeme Symptom der Erkrankung.

Häufig kommt es dabei zu Cystitis. Wir wissen, daß es nicht einer Katheterinfektion hierzu bedarf. Die Infektion dringt zum Blasenhals und jedem anderen Abschnitt der Blase von den Herden im Bindegewebe und den Nachbarorganen vor.

In der Regel leidet der Appetit frühzeitig, namentlich wenn die vorhin erwähnte Störung der Darmentleerung sich geltend macht, der Leib gasig auftreibt. Die Kranken klagen über Durst, die Zunge ist belegt.

Die Lochialausscheidung, soweit eine solche zurzeit des Auftretens der Parametritis besteht, ist sehr verschieden. In der Regel kann man vor dem Eintreten der Parametritis die Spuren der Zersetzung der Lochien in Geruch und Farbe feststellen. In seltenen Fällen war eine Veränderung überhaupt nicht wahrnehmbar; bei intensiver Er-

krankung des Endometrium ist das Lochialsekret stark vermehrt, sehr übelriechend. Dabei kommt es zu langandauernder blutiger Ausscheidung. Bis jetzt habe ich niemals Veranlassung gefunden, eine Parametritis puerperalis septica als haemorrhagica zu bezeichnen, welchen Ausdruck Matthews Duncan gebrauchte, nicht ohne schon bei seiner desbezüglichen Mitteilung in der Geburtshilflichen Gesellschaft in London Widerspruch zu finden. Unzweifelhaft kann der die Parametritis verursachende Infektionsprozeß im Endometrium einen soweit gehenden Gewebszerfall verursachen, daß es zu ausgiebiger Blutung kommt.

Vorhandene Ulcera puerperalia erscheinen dabei meist übel belegt, auch vorhandene Dammwunden. Die Vulva ist leicht geschwollen, empfindlich.

Der lokale Befund bietet anfänglich insofern Schwierigkeiten als trotz des Fiebers, und in der einen oder anderen Seite im Becken empfundenen Schmerzen, zunächst ein Exsudat nicht zu tasten ist.

In der Regel fühlt man den Leib über der betreffenden Seite des Beckens, also gelegentlich auch über dem ganzen kleinen Becken, druckempfindlich. In der Tiefe wird ein unbestimmter Widerstand erreicht. Bisweilen gelingt es, aber keineswegs immer, neben dem noch großen Uterus eine ihm innig anliegende Masse, welche sich ohne scharfe Grenze nach der Beckenwand hin verliert, zu tasten. Oft ist der Uterus infolge der Erkrankung seines Endometrium empfindlich; in anderen Fällen, besonders bei Colluminfektion ist die Berührung des Corpus nicht empfindlich. Das Gewebe, in welchem das präliminare Ödem sich entwickelt, ist immer für die Berührung schmerzhaft. Die Masse liegt stets am Uterus selbst, sehr selten mehr an der Beckenwand, meist in der einen Seite, manchmal in beiden, zuweilen schon anfangs hinter dem Uterus oder anfangs davor. Selten reicht derselbe gleich zu Anfang über den Beckeneingang und wird hier über dem Lig. Poupartii bemerkbar. Zuweilen gelingt es im Anfang neben und über diesem Exsudat den Uterus vollständig abzugreifen, ebenso die Adnexorgane der betreffenden Seite. Größere Exsudate, besonders solche, welche gleich zu Anfang beide Beckenhälften füllen, sich hinter dem Collum, oder vorne ausbreiten, schließen anfänglich jedenfalls die Möglichkeit, Uterus und Adnexorgane davon zu scheiden, aus; das Ganze liegt wie eine harte Masse im Becken. Bestenfalls kann man den Uterus als eine unbewegliche Masse in der Mitte oder seitlich mehr nach vorn oder hinten verdrängt unterscheiden. Er erscheint meist von gleicher Derbheit wie das Exsudat selbst.

Eine Beurteilung des Verlaufes einer septischen Puerperalerkrankung, während welcher es zur Entwicklung eines parametritischen

Exsudates gekommen ist, gestattet weder der Beginn noch der anfängliche Befund. Nur zu oft sehen wir, daß zunächst das Wochenbett sich scheinbar normal entwickelt, daß eine Zersetzung des Lochialsekretes, welche unsern Geruchsinn beleidigt, bemerkbar wird, welche auch in Farbe und Konsistenz des Sekretes hervortritt. Die Rektaltemperatur steigt auf 38° oder darüber. Im Uterussekret finden sich spärliche Keime von Diplokokken und kurze Stäbchen, die auf dem gewöhnlichen Nährboden sich nicht oder nur sehr langsam entwickeln. Ohne daß dabei anderweitige Störungen hervortreten, tritt erst nach mehreren Tagen eine weitere fieberhafte Reaktion hervor mit Frost und hohem Temperaturanstieg. Der Uterus ist groß, massig-weich: in dem Sekret entwickeln sich die typischen Formen der septischen Flora. Jetzt erst kommen, häufiger in der zweiten Woche als am am Ende der ersten, die Erscheinungen der Weiterverbreitung des Prozesses über den Uterus in das Beckenbindegewebe zur Wahrnehmung: es läßt sich in demselben ein zirkumskriptes — oder auch diffuses Exsudat nachweisen.

Nach wenigen Tagen einer ersichtlich nicht schweren Erkrankung setzt die Resorption rasch ein, in kurzer Frist kommt es zu vollständiger Herstellung. Andrerseits tritt nach kurzen Tagen, nach Wochen, sehr selten nach Monaten die puriforme Einschmelzung ein. Die vielzitierte Beobachtung von Fritsch, welcher eine puriforme Einschmelzung noch nach 18 Jahren beobachtete, zeigt, daß eine Grenze für die Möglichkeit des Eintretens der Einschmelzung nicht gegeben ist.

Auch in den sogenannten „leichten“ Fällen kann sich die Resorption Wochen und Monate lang hinziehen. Bei vollständig fieberfreiem Verhalten oder bei leichten abendlichen Fieberbewegungen, die mit dem Unbehagen des subfebrilen Zustandes verknüpft sind, tritt unter erheblichem Krankheitsgefühl bei der Patientin allmählich auch subjektiv die Besserung ein. Die Funktionen der Nachbarorgane werden freier, reger Appetit, normaler Schlaf stellt sich ein: die Kranken genesen. Nicht selten hinterbleibt noch eine Schmerzempfindung an der erkrankten Seite, die sich Monate lang, besonders bei Anstrengungen bei dem ehelichen Verkehr, aber auch zur Zeit der Menstruation geltend macht. Menorrhagien und Fluor sind dabei nicht selten; sie sind als Residenz der Erkrankung der Uterusschleimhaut aufzufassen.

Nicht selten kommen in einem solchen Verlauf unvorhergesehene Störungen vor, welche von den Kranken selbst und der Umgebung auf Diätfehler, Versuche des Aufstehens, körperliche Anstrengungen oder Gemütsbewegungen zurückgeführt werden. Sehr häufig handelt es sich hierbei um zirkumskripte puriforme Einschmelzung. Sie setzt im Laufe der 2. und 3. Woche, seltener nach vielen Wochen, ja auch nach

langen Jahren ein. Zuweilen tritt die erste Andeutung der puriformen Einschmelzung im Anschluß an die erste Menstruation ein. Unter erneuter Zunahme des Unbehagens, der Schmerzen, erheblichem, unter Frost sich entwickelnden Temperaturanstieg klagen die Frauen von neuem über Schmerzen, die meist in der Tiefe des Beckens gelegen, sich bald über die ganze Seite und den ganzen Unterleib ausbreiten. Oft sind sie von Übelkeit, auch Erbrechen, Auftreibung des Leibes begleitet. In rascher Folge steigt der Schmerz entsprechend der gleichmäßig hohen Temperatur. Es kommt zu Behinderung der Blase und des Darmes, auch zu heftigem qualvollem Harndrang, zu Stuhlzwang und Entleerung schleimiger Massen, bis plötzliche Erleichterung eintritt: das eingeschmolzene Exsudat hat sich entleert.

Der Zeitpunkt der puriformen Einschmelzung soll nach den Beobachtungen älterer Autoren in der Regel innerhalb der ersten 2 Wochen nach dem Auftreten der Erkrankung liegen (Grisolle 5—8 Tage, M. Duncan 10—18 Tage, Andersen und Makins verlegen ihn in die 5.—14. Woche).

Es läßt sich nicht verkennen, daß die Vereiterung in der vorantiseptischen Zeit im Vergleich zu heute eine sehr viel häufigere Erscheinung im Verlauf der Parametritis war. (Mc. Clintok 50%.) Schon Courty, Aran und Gallard wiesen darauf hin, daß diese Prozentzahl nicht als zutreffend anerkannt werden kann. Wir dürfen nicht zweifeln, daß früher nicht diagnostizierte Eiterbildungen der Adnexorgane hier vielfach mit eingerechnet worden sind. Nach Fr. v. Winkel erfolgt Abszedierung in 18%, Olshausen 1,2%. Fehling, A. v. Rosthorn wollen diese Komplikation öfter beobachtet haben.

Exsudate in der Pars cardinalis lig. lati, welche sich über und neben dem Scheidengewölbe ausbreiten, durchbrechen die derbe Scheidenwand. Die Randzone des Eiterherdes schmilzt ein, es entstehen kleinere, haarfeine, aber auch für die Finger durchgängige Öffnungen. Siebförmige Öffnungen können nicht ohne Mühe sichtbar gemacht werden (W. A. Freund). Selten fließt der Eiter den Weg entlang, auf welchen die Infektion erfolgt ist, in die Cervix zurück. Bandl sah kleine Eitertropfen durch Cervix-Rißstellen austreten.

Der im hinteren Abschnitt des Beckenbodens lokalisierte Eiter durchbricht den Mastdarm. Dem Eiteraustritt geht eine starke Entzündung der Mastdarmschleimhaut voraus. Unter quälendem Stuhldrang kommt es zu reichlicher Schleimabsonderung aus der geschwollenen Mucosa, die als Diarrhoe infolge eines Diätfehlers. als Ergebnis eines ungeschickt gereichten Clysma aufgefaßt wird. Mit dem Durchbruch mehr oder weniger reichlicher Massen eines äußerst übelriechenden, auch blutig tingierten Eiters tritt große Erleichterung ein. In anderen Fällen dauert die Schleimhautreizung länger an. Meist liegt

die Perforationsöffnung an der seitlichen oder vorderen Wand, 6—10 cm über dem After, am oberen Ende der Ampulla recti. Vereinzelt fühlt man die Öffnung; in anderen Fällen fühlt man nur die Schwellung der Schleimhaut. Selbst bei der Sektion kann es Mühe verursachen, die Öffnung sichtbar zu machen.

Die bis auf die Darmbeinschaufel ausgedehnten Abszesse stellen sich oberhalb, etwa in der Mitte über dem Lig. Poupartii, oder näher nach dem Schamberg zum Durchbruch. Die Haut wird infiltriert (Gewebslücken — Bandl), gerötet, bis sie gangränesziert und einbricht. Zuweilen erfolgt der Durchbruch in wenigen Tagen. Er kann sich auch in diesem Stadium wochenlang hinziehen, wie ich es einmal beobachtet habe; die messerscheue Patientin erlaubte es erst in der dritten Woche dem Hausarzt, mich zur Inzision hinzu zu ziehen, als sie infolge des andauernd hohen Fiebers dem Ende nahe war. In der Tat erlag sie wenige Tage später der schweren chronischen Sepsis.

Mc. Clintok hat in einer Übersicht Prädilektionsstellen für den Durchbruch parametritischer Exsudate angegeben; ich bin angesichts der meist nicht ganz klaren anatomischen Verhältnisse bei den nichtsezierten Fällen nicht in der Lage dieselben zu kontrollieren.

Die Phlegmonen im paravesikalen Raum brechen zuweilen in die Blase durch. (Fig. 11 S. 113.) Unter qualvollem Harndrang und Schmerz tritt mit der Entleerung meist großer Eitermassen plötzlich Erleichterung ein. Die Stelle des drohenden Durchbruches erscheint dem cystokopischen Bilde wie blasig abgehoben, der Teil der Blasenwand buckelt sich deutlich in das Lumen der Blase vor. Die Öffnung selbst ist nur leicht zu sehen. Auch der Eitergang durch die starre Blasenwand mündet in eine ventilartige Öffnung. Wie bei der Öffnung in dem Darm entleeren sich die Eitermassen zuweilen alsbald vollständig. Fieber und Schmerz verschwinden; die weitere Resorption erfolgt ungestört. In anderen Fällen kommt es unter erneutem Fieber und Schmerz zu wiederholten Entleerungen. Eintritt von Urin in den Abszeßherd führt zu weiter deletärer Zersetzung.

Die in das Cavum Retzii aufgestiegenen Abszesse stellen sich an beliebigen Stellen der Bauchwand ein (Leopold, Lomer, Plaussu). Vereinzelt entleeren sie sich durch den Nabel.

Als seltene Durchbruchsstellen sind zunächt die in der Regio glutaea zu nennen.

Zwei typische Fälle habe ich auf der Klinik von E. Martin gesehen, gleiche Fälle werden von Bandl und Thomas beobachtet. Die Senkung in die Fossa ischiorectalis, in die Regio perinealis, durch das Foramen obturatorium bis an die Innenfläche der Oberschenkel (A. Doran), durch den Canalis inquinalis in das Trigonum gehört augenscheinlich zu den großen Seltenheiten, ebenso der Durchbruch zwischen

Schamfuge und Nabel wie durch den Quadratus lumborum (Meinert). Im Laufe der Einschmelzung ist natürlich die gleichzeitige Perforation an verschiedenen Stellen nicht ausgeschlossen, so daß der Eiterherd in unübersehbaren Rezessus im Becken nach Scheide, Blase und Darm, nach dem Perineum und durch einen Schenkelabszeß sich entleert. Ein Beispiel dieser Art habe ich 1874 in der Berliner Frauenklinik gesehen. Nach Einleitung der Frühgeburt kam es zu einer schweren Infektion mit Parametritis. Es stieß sich schließlich das gesamte Beckenbindegewebe und die äußere Haut der Vulva, der Glutaeen und der Oberschenkel ab, die Tubera ischii lagen frei; nach monatelangem Krankenlager genas Patientin. Ich bin ihr später öfters in völligem Wohlbefinden begegnet, ohne aber zu einer Untersuchung Gelegenheit zu finden.

Auffallend selten erfolgt der Durchbruch in die freie Bauchhöhle. Meist ist bei der Intensität des Prozesses im Bindegewebe die Serosa in erheblichem Reizzustand, verdickt, infiltriert und durch innige Verklebung mit Darmschlingen, Netz, auch Uterus und Adnexorganen derart verändert, daß der Durchbruch entweder in einen vorher abgekapselten Raum erfolgt oder in Darm und Blase und dadurch dem Eiter der Abfluß nach außen geöffnet wird.

Es bedarf nicht eines unmittelbaren Durchbruches des Eiters, um das Peritoneum zu infizieren; hierzu genügen dicht unter der Serosa gelegene Eiterherde. Diese können lange anscheinend reaktionslos ertragen werden, um auch ohne erkennbare Anregung zu akuter Infektion des Peritoneum zu führen.

Fr. D. 26 Jahre. Spontane erste Entbindung, ohne innere Untersuchung, Juli 1904. Einmalige Temperatursteigerung am 5. Tage 40°. Danach Abgang von verhaltenen Eihautfetzen. Vollständige subjektive und objektive Genesung. Seit September 1904 Kreuzschmerzen. Pessarbehandlung. Mastkur. 17. März 1905. Schmerzen in der rechten Seite, Fieber. Allgemeine Peritonitis. 21. März Entleerung des anscheinend im Douglas abgegrenzten Exsudates durch hinteren Scheidenschnitt: Streptokokken, Bacterium coli. 22. März Exitus. Allgemeine citrige Peritonitis. Auf dem Obduktionstisch finden sich bei der schichtweisen Durchschneidung des Lig. lat. dextr. als Ausgangsort der Erkrankung alte Eiterheerde mit Oedem ihrer narbig veränderten Umgebung dicht unter dem Peritoneum der Excavatio vesicouterina, parametritische Narbenschwielen im Bindegewebe des Lig. lat. sinistrum. Endometrium, Tuben und Ovarien nicht mehr krankhaft verändert. Frisches Corpus luteum im rechten Ovarium.

Mit der Entleerung ist in der Regel die Höhe der Krankheit erreicht, aber keineswegs immer. Es kommt meist schnell zu der Verkleinerung des Exsudates, welches in Wochen, aber auch erst in Monaten bis auf mikroskopisch nachweisbare Narbenreste resorbiert wird. In anderen Fällen hinterbleibt eine steinharte Masse, welche zunächst unverändert liegen bleibt und durch ihre Unbeweglichkeit und starre Festlegung der ganzen Umgebung in allen beteiligten Nachbarorganen Zirkulations- und Funktionsstörung veranlaßt. Es

vergehen Monate und Jahre, bis sich diese harten Schwielen verkleinern, wenn sie überhaupt zu einer vollständigen Rückbildung gelangen.

Ein solcher Verlauf ist nicht selten durch die Zirkulationsstörung kompliziert, welche sich von den reichen Gefäßplexus des Beckens auf die der unteren Extremitäten ausdehnen: zu Schenkelvenenthrombosen, welche als Phlegmasia alba dolens bezeichnet werden.

Wenn es auch oft nicht gelingt, bei der Entwicklung der Schenkelthrombosen im Anschluß an das Wochenbett parametritische Exsudate zu fühlen, so deuten doch alle weitergehenden Beobachtungen darauf hin, daß jedenfalls alle diejenigen Fälle, in welchen dabei eine Temperatursteigerung hervortritt, mit parametritischen Prozessen in Verbindung stehen. Temperatursteigerung können wir aber nicht durch ein- oder zweimalige axilare Messung feststellen, sondern nur durch regelmäßig wiederholte rektale und streng kontrollierte.

Bei dem seitlich und nach hinten sich ausbreitenden parametritischen Exsudat kommt es zur Verlegung der Venennetze im Ligament, in den Verzweigungen der Hypogastrica bis zur Iliaca und Cruralis. Man muß annehmen, daß es im Anschluß an die Parametritis zu einem Entzündungsprozeß in der Intima kommt und infolgedessen zur Gerinnung des Blutes und Bildung eines Thrombus (Fehling). Wächst der wandständige Thrombus zentralwärts, so entstehen durch die Fortleitung bis auf die Vena cava nach 10—12 Tagen die Thrombophlebitiden der Beine.

Von da in den ganzen Kreislauf verschleuderte Emboli komplizieren das Spätwochenbett in verhängnisvoller Weise, auch wenn sie nicht Träger septischer Keime sind.

In der Regel bilden sie sich zurück durch Entwicklung kollateraler Zirkulation event. durch Organisation des Thrombus.

Eine weitere außerordentlich verhängnisvolle Störung verursachen die Parametritiden durch die Verlegung des Ureter. Es kommt zu akuter Stauung im Nierenbecken, die sich erst mit der Resorption des Exsudates verliert. In dem Bilde der schweren Erkrankung werden meist die Verminderung der Harnmenge und die neu hinzutretenden Schmerzen in der Nierengegend wenig beachtet. Immerhin wird man nicht fehl gehen, gelegentlich auftretende komatöse Zustände mit einer solchen Stauung in Verbindung zu bringen, wie ich das zweimal gesehen habe. Fehling erwähnt eine Beobachtung von Anurie infolge von doppelseitiger schwerer Parametritis. Die Urinsekretion von den schon zuvor erkrankten Nieren hatte vollständig aufgehört. Die Kranken gingen nach zwei resp. vier Tagen im ersten urämischen Anfall zu Grunde. In einem Falle von sehr ausgedehnter Parametritis sah auch ich Anurie auftreten, an deren Folgen die Frau am 5. Tage erlag.

Die Menge des eingeschmolzenen Eiters ist in der Regel nicht sehr erheblich, namentlich wenn es sich um die Vereiterung der im kleinen Becken liegenden Phlegmonen handelt. Erst wenn das Exsudat auf die Darmbeinschaufel sich ausgebreitet hat, kommen größere Eitermassen zur Entleerung. Zuerst ist das eitrige Material dickflüssig, wenig übelriechend, es kommt zur raschen weiteren Eindickung und Eintrocknung der Eiterhöhle. Entwickeln sich Fistelgänge, so wird der Eiter dünnflüssiger, enthält auch wohl Flocken von Gewebstrümmern. Nur wenn die Eiterhöhle mit dem Darm oder der Blase in Verbindung gelangt ist, kommt es zu dem prägnanten fäkulenten resp. urinösen Geruch. Bei weiterer Zersetzung entwickelt sich die jauchige Absonderung, unter deren Einwirkung sich ebenso wie bei Gasentwicklung chronische Sepsis eintritt.

Der Abszeßeiter enthält selten Bakterienreinkulturen; es überwiegen die Gemenge von Streptokokken, Staphylococcus pyogenes albus und aureus, Bacterium coli, wie wir in Übereinstimmung mit Bumm, Doléris und Bourges, Hartmann und Morax, Pfannenstiel, Kleinknecht, Jayle und A. v. Rosthorn konstatieren konnten. Bumm fand Dyphtheriebazillen, Bäcker Influenzabazillen, Bröse Gonokokken.

Den relativ leichten Formen von Parametritis, der nicht abszedierenden und der einschmelzenden, welche aber entweder durch Eintrocknung oder durch eine günstige Art der Entleerung zur Ausheilung kommt, stehen diejenigen gegenüber, in welchen sich sofort eine allgemeine schwere septische Infektion entwickelt. Die Parametritis bildet da nur eine Etappe der allgemeinen septischen Erkrankung. In diesen Fällen entwickelt sich gleichzeitig und sofort eine akut verlaufende Peritonitis unter so schweren Störungen des Allgemeinbefindens, daß sie uns auch heute noch jeder Therapie spotten und unmittelbar tödlich verlaufen. Hierbei kann es schon in wenigen Stunden zu einer prallen Exsudation auch im Beckenbindegewebe kommen. Bei einer 40jähr. Frau fand ich 2 Stunden nach der spontanen Ausstoßung des Kindes das ganze Beckenbindegewebe bretthart ausgefüllt. Temperatur 40,5, Puls 150, Resp. 40, Meteorismus. Endometritis gangränosa. Exitus am 4. Tage.

Diagnose.

Die Diagnose der Parametritis bedarf stets der Bestätigung durch den lokalen Tastbefund. Das erkrankte Beckenbindegewebe ist in der Regel im ersten Anfang gegenüber seiner Umgebung kaum abzugrenzen. Schon Guérin hat darauf hingewiesen, daß sich die Exsudate nur vergleichsweise selten in der Pars cardinalis lig. lati ausbreiten. Man fühlt anfangs eine ödematöse, weiche Masse, welche sich etwa in der Höhe der Pars supravaginalis cervicis, ihr innig angeschmiegt, ausbreitet und nach dem Becken hin zieht.

Wird das Exsudat umfangreicher, so breitet es sich bis zur Beckenwand aus und an dieser entlang. Meist treten die Exsudate anfangs nur an einer Seite auf. Sie schieben den Uterus nach der anderen Seite, bald mehr etwas nach vorn oder nach hinten. Sehr selten habe ich in diesem frühen Stadium puerperale Parametritiden in der vorderen Hälfte des Beckens ausgebreitet gefunden, wie auch ich im Gegensatz zu Fritsch mit Nonat, Duncan, Fehling, Winter, Snegnirief, Gubaroff, Buschbeck und A. v. Rosthorn konstatiere.

Häufiger nimmt gleich zu Anfang das Exsudat seinen Weg nach der hinteren Beckenhälfte, in der Richtung der Douglasschen Falten. Allseitig den Uterus umgreifende Parametritiden habe ich gleich zu Anfang nur in Fällen bösartigster septischer Erkrankung beobachtet. Häufiger breitet sich das Exsudat, nachdem es auf der einen Seite aufgetreten, erst nach mehreren Tagen oder Wochen (in der Regel um die hintere Peripherie des Uterus herum) nach der anderen Seite hin aus.

Meist in kurzer Frist, selten in längerer Entwicklungsdauer, wächst das Exsudat auch nach oben bis zur Ausfüllung des Beckens; dann hört die Möglichkeit einer Unterscheidung von Tube und Ovarium, welche anscheinend gleichzeitig, wenn nicht vorher, erkranken, zunächst auf. Das Becken ist von einer großen Masse in der erkrankten Seite ausgefüllt.

In der Regel erscheint die Berührung des Unterleibes bei Parametritis recht empfindlich. Die Empfindlichkeit tritt auf der erkrankten Seite auch da schon prägnant hervor, wo es noch nicht möglich ist, mit der äußeren Hand ein Exsudat zu fühlen. Das Scheidengewölbe der betreffenden Seite erscheint anfänglich deutlich ödematös; auch bis zur Vulva fühlt man gelegentlich eine deutlich vermehrte Sukkulenz der Scheide. Die Masse sitzt dem Uterus unmittelbar ohne wahrnehmbare Grenze, wie angegossen, an, sie verliert sich nach der Seite hin oder nach hinten diffus. Die höher an der Seite des Corpus uteri liegenden Parametritiden lassen den Uteruskörper nach dieser Seite hin verdickt erscheinen. Das Ganze ist auffallend empfindlich: auch dadurch wird die Abgrenzung im einzelnen erschwert.

Die anfangs weiche, ödematöse Masse gewinnt schnell an Derbheit der Konsistenz; nur bei den schwersten Formen septikämischer Erkrankung habe ich gleich von Anfang an das Exsudat auffallend, zuweilen steinhart gefunden. Nach wenigen Tagen wird die Konsistenz, auch der weniger hochvirulenten Exsudate derber, bretthart. Das Ganze ist unbeweglich im Becken festgelegt. Dann ist nicht nur das Exsudat selbst, auch die ganze Umgebung und in der Regel auch der ohnehin an der Erkrankung primär beteiligte Uterus hochgradig empfindlich.

Erreicht die Infiltration die Beckeneingangsebene, breitet sie sich auf die Darmbeinschaufel aus, dann erschwert die Empfindlichkeit der Bauchdecken in der Regel auch bei der ohnehin erzwungenen ruhigen Rückenlage der Kranken, selbst bei sehr vorsichtigem Auflegen der Hand, das Tasten nach der Tiefe, um hier auf die derbe Masse zu kommen. Das Scheidengewölbe ist oft deutlich ödematös unter dem Exsudat.

Die Begrenzung des Exsudates nach unten ist nicht so scharf ausgeprägt, wie bei Neubildungen oder Retentionsgeschwülsten wohl kontourierter Organe. Vom Rektum aus fühlt man die harte Masse mit ungleichmäßiger Oberfläche. Nach oben ist die Oberfläche meist uneben, oft ist sie unklar abgegrenzt, weil Darmschlingen und Netz damit verklebt sind. Das Lumen des Mastdarmes ist verlegt, oft schon 5—6 cm oberhalb des Anus. Der Finger dringt nur mit Mühe um die seitlich vordrängende Masse in die Höhe, je nach der Seite, in welcher das Exsudat liegt. Bei allseitiger Infiltration gelangt der Finger nur unter Schmerzen der Frau durch den Engpaß empor. Dieser liegt meist in der Höhe des oberen Endes der Ampulla recti. Die Schleimhaut derselben fühlt sich wie geschwollen an, meist sezerniert sie einen glasigen Schleim. Der Engpaß erscheint mehrere Zentimeter breit.

Die Behinderung der Harnblase macht sich voraussichtlich in analoger Weise geltend. Eine cystoskopische Untersuchung in diesen Anfängen parametritischer Erkrankung ist mir bis jetzt noch nicht möglich gewesen.

Nachdem das Exsudat eine Reihe von Tagen unverändert bestanden hat, setzt in der Regel unter gleichzeitigem Nachlaß der Allgemeinerscheinung die Resorption ein. Das Ödem des Scheidengewölbes verschwindet. Das Infiltrat erscheint von der Peripherie her weniger derb, während die dem Uterus selbst anliegenden Teile härter bleiben. In günstigen Fällen kann sich die Auflockerung und Resorption des im Ligament selbst gelegenen Exsudates in 8—10 Tagen sehr deutlich palpatorisch nachweisen lassen. Überraschenderweise werden dann die bis dahin verdeckten Adnexorgane über der sich verdünnenden Pars cardinalis lig. lat. deutlich erkennbar. Tube und Ovarium sind meist zu einer einzigen dicken Masse verbacken, zu deren unteren Fläche der Finger erst nach Verdrängung des Scheidengewölbes gelangt. Die Erkennung gewinnt an Deutlichkeit, wenn es gelingt, den isthmischen Teil der Tube bestimmt am Uterushorn heraus zu fühlen. Die kolbig anschwellende Pars ampullaris füllt die eine Hälfte des Douglasschen Raumes aus. Das verlagerte Rektum zieht sich deutlich um sie herum. In weiteren Wochen wird das Lig. latum selbst vollkommen frei gefühlt, während die Rückbildung in und um Tube und Ovarium weitere Wochen, Monate, ja Jahre in Anspruch nimmt.

Im Stadium der Aufsaugung verschwindet prägnanterweise die Empfindlichkeit. Mit fortschreitender Auflockerung stellt sich auch die Beweglichkeit der Beckenorgane wieder her.

Die puriforme Einschmelzung wird palpatorisch in der Regel durch die Zunahme der Empfindlichkeit und heftige Schmerzen bemerkbar. Das Exsudat scheint zu wachsen, obwohl die Einschmelzung in der Regel in der Tiefe der Exsudatmasse sich geltend macht. Meist schmilzt aus der Mitte heraus das Exsudat ein, die Rindenschichten werden erst nach und nach in die Einschmelzung einbezogen: Weitere Zonen der Nachbarschaft werden ödematös.

In seltenen Fällen bildet sich eine Mehrzahl von Einschmelzungsherden, deren Inhalt allein, oder nachdem sie zusammengeschmolzen sind, den Weg nach außen finden.

Schärfer als durch die oben ausgeführten Veränderungen im Allgemeinbefinden — Temperatur, Puls, usw. — erscheint der Beginn der Einschmelzung durch die Leukocytose markiert. Die Zahl der Leukocyten wächst, bei täglich zur selben Tageszeit wiederholten Untersuchungen, innerhalb 24 Stunden um mehrere 1000 und steigt hoch über 10000.

Nicht immer folgt der Entwicklung von Eiter im Exsudate auch dessen weitere Einschmelzung, sein Durchbruch nach außen. Unter Schwanken der Temperatur tritt Nachlaß der Empfindlichkeit hervor. Die Exsudate können dann wochen-, ja monatelang unverändert erscheinen. Sie scheinen zu schrumpfen, um dann erst wieder gelegentlich, z. B. bei Menses, anderweiten Erkrankungen — eine deutliche Volumzunahme zu zeigen. Eine später eintretende Einschmelzung ohne direkt nachweisbare Ursache ist nicht ausgeschlossen. (Vergl. oben S. 127.)

Differential-Diagnose.

Differential-diagnostisch kommen zunächst für das akute puerperal-septische parametritische Exsudat die bei anderen, nicht septischen Erkrankungen des Beckenbindegewebes entwickelten Phlegmonen in Betracht. Es könnte nahe liegen, einfach auf die anamnestisch oder durch sonstige Untersuchung festzustellende Tatsache einer solchen Erkrankung oder auf eine kürzere oder längere Zeit vorausgegangene Schwangerschaft hinzuweisen. Nicht allzuselten wird der Arzt unbeabsichtigt oder absichtlich über diesen Punkt im unklaren gelassen. Hier müssen die hier als bekannt vorauszusetzenden anderen Residualerscheinungen nach Schwangerschaft und Puerperium als Stütze dienen. Man vergesse nicht, daß Puerperalinfektion keineswegs an eine künstliche oder auch nur erschwerte Entbindung gebunden ist. Auch nach spontanen Geburten, ohne daß überhaupt

eine Untersuchung stattgefunden hat, insbesondere nach Retention von Eihautteilen und Nachgeburtstrümmern genügt, ebenso wie vorbestandene infektiöse Genitalerkrankungen, von denen die Frauen sich kaum Rechenschaft gegeben haben, entwickelt sich Endometritis septica, mit allen Folgezuständen, insbesondere mit Parametritis.

Die Entstehung von parametritischen Exsudaten nach vorausgegangenen gynäkologischen Eingriffen (z. B. auch Sondierung, Pessarbehandlung) ebenso nach Verletzungen, welche nicht von der Hand des Arztes oder der Hebamme bei dergleichen gesetzt worden sind (z. B. Masturbation, Versuche der Abtreibung bei vorausgegangener oder nur vermeintlicher Schwangerschaft), sollte sich in der Regel aus der Anamnese oder aus den Spuren solcher Eingriffe ergeben.

Einschmelzung extraperitonealer Blutergüsse ist in der Regel aus der Vorgeschichte erkennbar. In solchen Fällen fehlt ein kurzvorhergegangenes Puerperium, während mit einer gewissen Wahrscheinlichkeit ein entsprechendes Trauma berichtet wird. Das Hämatom hat, solange es sich nur um den Bluterguß handelt, fieberlos und anfangs unter mäßigen Schmerzen, später schmerzlos bestanden, bis es zur puriformen Einschmelzung gekommen; dann gleicht allerdings der Befund des einschmelzenden Bluttumors dem vereiterten Exsudat bei akuter septischer puerperaler Parametritis.

In bezug auf die Unterscheidung der akuten puerperal septischen Parametritis von der Erkrankung des Beckenbindegewebe bei Genitalgonorrhoe verweisen wir auf die unten folgenden Ausführungen, ebenso bezüglich der aus Senkungsabszessen entstandenen. Bei allen haben wir jedenfalls in der Vorgeschichte eine wesentliche Stütze zu suchen.

Neubildungen des Beckenbindegewebes entwickeln sich in der Regel ohne Zusammenhang mit einem Wochenbett; wo also ein solches vorangegangen ist, dessen Komplikation durch infektiöse Prozesse erkennbar wird, dürfte im allgemeinen die Diagnose gegeben erscheinen. Anderseits schließen solche Neubildungen an sich eine Konzeption nicht aus. Sie verursachen oft, aber nicht unvermeidlich, eine Störung der Schwangerschaft. Sie geben gelegentlich zu Geburtsstörungen Veranlassung und erzwingen schwierige geburtshilfliche Eingriffe. Sie setzen also eine so bedenkliche Gelegenheitsursache für Infektion, daß sich ein parametritisches Exsudat um das schon vorhandene Neoplasma im Beckenbindegewebe entwickeln kann. Die Unterscheidung der einzelnen Teile ist dabei besonders erschwert, wo die Existenz des Neoplasma bis dann unbekannt geblieben: diese machen vergleichsweise selten Symptome vor dem Hinzutreten einer Komplikation, welche dann erst zu ihrer Entdeckung führt.

Zunächst sei hier auf die eingehende Darstellung der Diagnose der Neubildungen des Beckenbindegewebes verwiesen, welche weiter

unten bei deren Besprechung gegeben wird. Konsistenz, Oberfläche, Art der Verbindung mit der Umgebung haben gar nichts an sich charakteristisches, eher noch die Art der Entwicklung.

Parametritische Exsudate können sehr wohl die Konsistenz von Neubildungen annehmen: sie erscheinen ebenso fest im Beckenbindegewebe inseriert; meist ist ihre Oberfläche weniger scharf umschrieben, als die der Neoplasmen. Füllen die Exsudate oder die Neubildungen eine Seite des Beckens völlig aus, so verlagern beide in gleicher Weise den Uterus und die anderen Organe, deren Funktion sie nach und nach behindern, und erscheinen in gleicher Weise mit ihnen verschmolzen, wenn auch das parametritische Exsudat inniger mit dem Uterus zu einer einheitlichen Masse geformt erscheint. Das Wachsen der Neubildung ohne Fieber, meist auch ohne Schmerz, die Verkleinerung durch Resorption, die Empfindlichkeit bei Einschmelzung bilden bei Fehlen einer klarstellenden Anamnese dann die Handhaben der differentiellen Diagnose.

Eigentümlich schwere diagnostische Aufgaben verursachen die Entzündungsprozesse der Tube und des Ovarium, weil Parametritis und Salpingitis und Oophoritis in sehr vielen Fällen durch denselben Infektionsvorgang im Endometrium verursacht sind. Meist erkrankt das Beckenbindegewebe in zweiter Reihe, doch kann auch die Anschwellung des Beckenbindegewebes vorangehen. Sind Beckenbindegewebs-Phlegmone, Tuben- und Eierstockerkrankung aber erfolgt, so entsteht daraus eine solche kompakte Masse, daß es zunächst nahezu unmöglich ist, zu entscheiden, inwieweit das Beckenbindegewebe oder jene Organe allein, oder beide zusammen daran beteiligt sind. Kommt es zur Resorption, dann verschwindet gleichmäßig zuerst das Exsudat im Beckenbindegewebe; dann wird es möglich, die umfangreichen, wurstartigen, knollenförmigen, kugeligen oder sonst ungleichmäßig geformten Massen der vergrößerten Gebilde an der Seite und über dem Uterus von diesen zu isolieren und zu differenzieren. Anfänglich liegen die Sactosalpingen und die Ovarial-Abszesse etwas höher im Becken und erscheinen weniger von der Seite als von hinten her dem Uteruskörper angelagert. Sie rücken mehr in die Tiefe des Douglasschen Raumes, lassen den paravesikalen Raum in der Regel frei, ebenso wie sie nicht ganz die Seite des Beckens auszufüllen scheinen. Sactosalpingen und Ovarial-Abszesse können auch ein starkes Ödem des Lig. lat. bedingen. Sie liegen aber, selbst wenn sie dem hinteren Blatt des Lig. lat. innig anliegen, zwischen den Douglasschen Falten, während die Parametritis diese zur Mitte hin verschieben (Winter).

Die Unterscheidung parametritischer Exsudate von den entzündlichen Tuben- und Ovarialgeschwülsten ist bei einiger Übung weniger schwierig, als es gewöhnlich erscheint. Die parametritischen

Exsudate liegen dem seitlichen Scheidengewölbe in der Regel auf, drängen dasselbe nach unten und lassen sich ihre Ausdehnung nach der Beckenwand hin und ihre innige Anschmiegung an dasselbe deutlich wahrnehmen. Die entzündlichen Tuben und Ovarialgeschwülste liegen immer relativ hoch im Becken. Auch wenn sie sich in den Douglasschen Raum hinein erstrecken und hier den Beckenboden herunterdrängen, erscheinen sie immer noch höher gelagert, als wie die parametritischen Ausschwitzungen. Immer bleibt die eigentümliche Abrundung der Oberfläche, welche bei der Dehnung der Tube und des Ovarium bestehen, bemerkbar, auch wenn die innige Verbindung zwischen diesen Geschwulstmassen und dem Beckenperitoneum mit einer Infiltration desselben und einer in das Beckenbindegewebe sich ausbreitenden Reizung verbunden hat.

Der isthmische Teil der Tube ist oft auch bei sehr starker Wulstbildung des abdominalen Teiles zu fühlen.

Das puerperale Exsudat liegt der Seite des Uterus innig an. Der Tubo-Ovarialtumor mehr der hinteren Fläche. Das puerperale Exsudat liegt unbeweglich in der Tiefe des Beckens, der Tubo-Ovarialtumor zeigt meist eine, wenn auch beschränkte Beweglichkeit. Er ist dabei gegen das knöcherne Becken abzugrenzen. Oft kann der Finger von der Scheide aus an der Seite des Uterus entlang vordringen, während bei parametritischen Exsudaten gerade die innige Verbindung so ausgedehnter Massen mit dem Uterus und mit dem Becken bis zu einem gewissen Grade charakteristisch ist. Die relativ häufige Doppelseitigkeit der entzündlichen Adnexgeschwülste kann gegenüber der immerhin häufigen einseitigen Erkrankung des Beckenbindegewebes verwertet werden.

Besonders in der englischen und amerikanischen Literatur wird auch heute noch die Unterscheidung der parametritischen Phlegmone von den perimetritischen eingehend erörtert. Schon M. Duncan wies darauf hin, daß das nur einen untergeordneten Wert hat. Die Anamnese bietet nur bedingungsweise eine Handhabe. Puerperale Infektion ist die häufigste Ursache für beide, nicht puerperale führt häufiger zu Perimetritis. Größere perimetritische Exsudatmassen füllen den Douglasschen Raum aus. Ist das im Douglas liegende Exsudat ein Teil einer die freie Bauchhöhle füllenden Flüssigkeit (Ascites), so scheinen Uteruskörper, manchmal auch die Ovarien darin zu schwimmen. Die Masse weicht dem Druck der Finger vom Scheidengewölbe aus. Der Anschlag gegen die Bauchdecken wird von da aus als meist großwellige Fluktuation wahrgenommen. Sie verlassen die Douglas-Tasche bei Seitenlagerung oder bei steiler Beckenhochlagerung. So lange sie flüssig bleiben, werden sie nur dann deutlich getastet, wenn sie in abgeschlossenen Räumen, durch Verklebung von Darmschlingen und Netz

mit den hier sich berührenden Organen durch Schwielen und Pseudomembranen abgekapselt sind: also von einem freien Ascites durch diese Membranen getrennt sind. In der Regel sind gleichzeitig oder vorher die Adnexorgane erkrankt. Das Ganze verbackt zu einer einzigen Masse, in welcher der Anteil der einzelnen Gebilde nur mit Schwierigkeit festzustellen ist. Erst wenn Narbenschrumpfung eintritt, gelingt es, den Uterus und die Tube zu unterscheiden. Darmschlingen in ihrem wechselnden Füllungszustand geben sich durch die Wahrnehmung des gurrenden Geräusches bei der Palpation zu erkennen.

Abgekapselte perimetritische Exsudate füllen den Douglasschen Raum aus und drängen den Uterus nach vorn, das hintere Scheidengewölbe wie das eines stumpfes Eies nach unten. Sie drücken den Darm einfach platt nach hinten oder auch nach der Seite. Zuweilen kann man bei perimetritischen Exsudaten die Ligg. sacrouterina als straffe Falten fühlen, welche um die den Douglas füllende Masse herumziehen.

Retrocervikale parametritische Exsudate sind nur selten auf die Rückfläche des Collum beschränkt. Meist bilden sie die Ausläufer der mehr lateral am Collum gelegenen Phlegmonen. Diese selbst sind wie diffus in die Nachbarschaft bis auf die Darmbeinschaufeln ausgebreitet.

Parametritische Exsudate liegen unbeweglich im Becken. Sie sind nicht nach oben zu verlagern, sie verlassen ihre Lage nicht bei Veränderung der Körperstellung. Sie drängen das Scheidengewölbe herab. Der Finger kann nur im Stadium der Einschmelzung in sie eine Delle drücken. Parametritische einseitige Exsudate verlegen den Mastdarm von der Seite her, beiderseitige drücken ihn völlig zusammen, event. auch, indem sie ihn ganz umgreifen.

Die Empfindlichkeit bildet im akuten Stadium keine Unterscheidung parametritischer und perimetritischer Exsudate: beide erscheinen gleichmäßig empfindlich. Erst wenn der Prozeß abklingt, erscheinen die chronischen Parametritiden wesentlich weniger empfindlich, als die in der Regel sehr lange empfindlichen Perimetritiden.

Beide Erkrankungsformen sind mit Temperatursteigerung verknüpft. Bei den Parametritiden kann es zu ausgesprochenen Erscheinungen von Bauchfellreizung kommen, die bei den eigentlichen Bindegewebs-Phlegmonen fehlen. Doch bietet auch dieses keine einwandfreie Handhabe, denn die perimetritischen Exsudate sind meist auf den Beckenboden beschränkt. Nur zu häufig ist es schon vorher zu Verwachsungen abgegrenzter Abschnitte des Beckenbauchfelles gekommen: anderseits verläuft die Beckenbindegewebsentzündung selten, ohne daß gleichzeitig das Peritoneum pelvis in Mitleidenschaft gerät.

Für die Differentialdiagnose der bei extrauteriner Schwangerschaft oder auch aus anderer Ursache entstandenen Blutergüsse im Peri-

toneum (Hämatocele) gibt die Anamnese in der Regel wertvolle Anhaltspunkte. Plötzliche Schmerzanfälle, meist von ausgesprochenem kolikartigem Verlauf verursachen bei ektopischer Schwangerschaft Kollapsanfälle, mit akuter Anämie und Zeichen peritonitischer Reizung. Unregelmäßigkeiten der Menstruation sind oft nachzuweisen, es bestand das subjektive Empfinden einer Schwangerschaft, die Mammae sind geschwollen und lassen Kollostrum ausdrücken. Meist fehlt eine Erhöhung der Temperatur, die allerdings bei puriformer Einschmelzung des ergossenen Blutes nicht ausbleibt. Das frisch ergossene Blut führt, wenn es die Bauchhöhle füllt, zu einer starken Ausdehnung des Douglasschen Raumes, der deutlich nach unten verdrängt wird. Größere intraperitoneale Blutergüsse, welche die ganze Bauchhöhle füllen, spannen die Bauchdecken, verursachen eine absolute Perkussionsschalldämpfung. Nach Beginn der Gerinnung des hier angesammelten Blutes spricht die Wahrnehmung einer teigigen Masse, welche den Uterus verlagert und das kleine Becken füllt, das bekannte Schneeballknirschen, oft auch die Tastbarkeit einer etwas konsistenteren Masse in der teigig weichen Umgebung, mit den Symptomen des Kollaps für Fruchtkapselaufbruch bei ektopischer Schwangerschaft. Die Masse im Douglas ist nicht immer empfindlich. Parametrische Exsudate, entstanden im Anschluß an eine fieberhafte Erkrankung im Puerperium, liegen von vornherein in der Regel an der Seite, auch hinten, an beiden Seiten. Sie sind im frühen Stadium sehr empfindlich. Später kommt der festgeronnene Bluttumor hinter und meist etwas zur Seite des Uterus mit allen Erscheinungen der Ausfüllung des Douglasschen Raumes deutlich zur Wahrnehmung, während das parametritische Exsudat, solange es im Becken liegt, eine harte Verbindung seitlich und zwischen Uterus und Becken schafft, event. auf die Darmbeinschaufel sich erhebt.

Neubildungen des Uterus und der Ovarien können dem akuten puerperalen septischen Exsudat gegenüber kaum zu Zweifel Veranlassung geben, wenn überhaupt eine verständige Anamnese zu erlangen ist. Es kommen dann die Zeichen in Frage, welche für die Geschwülste des Uterus und des Eierstockes charakteristisch sind. Die ausgiebige Betastung der ersteren, also besonders der Myome, die Art ihrer Beziehung zur Masse des Uterus, ihre Symptome, ihre Unempfindlichkeit und ihre langsame Entwicklung lassen in der Regel eine Verwechslung ausgeschlossen erscheinen. Für Ovarialneubildungen bietet in der Regel die Stielbildung, eventuell unter Anziehen der Portio vaginalis mit einer Kugelzange, die Tastung des Lig. ovarii proprium — ganz abgesehen von der Konfiguration, Konsistenz und Beweglichkeit — die Möglichkeit der Unterscheidung.

Eine Verwechslung dürfte nur bei den noch im Becken liegenden

Geschwülsten in Frage kommen. Es läßt sich nicht in Abrede stellen, daß die Komplikation von Myomen, Tuben und Ovarialneubildungen mit Schwangerschaft gerade durch die Schwierigkeiten der Entbindung die Gelegenheit zur Infektion der Genitalien mit sich bringt. Dann kann eine Beckenbindegewebsphlegmone sich entwickeln, welche dem mit der Vorgeschichte nicht Vertrauten das Auseinanderhalten der einzelnen Massen, welche das Becken füllt, außerordentlich erschweren. In solchen Fällen führt das Aufsuchen des Uterus, den man dabei stets, eventuell in Narkose, feststellen kann, zunächst zu einer Klarstellung. Der weitere Verlauf bringt in der Regel — wenn es sich nicht um sehr intensive Infektionen handelt, welche schnell zu tödlichem Verlauf führte — Aufhellung des Dunkels, indem das parametritische Exsudat durch Resorption ohne oder mit eitriger Einschmelzung und Entleerung sich zurückbildet, so daß nunmehr die Neubildungen als solche erkannt werden können.

Insbesondere ist noch hervorzuheben, daß subseröse intraligamentär entwickelte Myome meist eine mehr rundliche, scharf kontourierte Form haben, parametritische Exsudate nach oben wohl auch rundlich erscheinen, in der Tiefe aber sich verbreitern und diffus in die Umgebung verlieren. Myome sitzen meist scharf abgegrenzt in der Masse des Uterus, Exsudate sind ihm diffus angegossen, seitlich, mehr nach vorn oder hinten. Sind die Exsudatmassen erst soweit resorbiert, daß sie eine solche immerhin abgeschlossene Form gewonnen haben, so sind sie übrigens als ein Ganzes mit dem Uterus zusammen beweglich, ebenso wie solche Myome. Dann muß ein vorausgegangenes Puerperium auf der einen Seite in Verbindung mit der Blutuntersuchung, die Erscheinungen myomatöser Degeneration des Uterus auf der anderen Seite, endlich die weitere Beobachtung unter Anwendung resorbierender Mittel zur Diagnose führen.

Bei carcinomatöser Erkrankung des Uterus ist die Infektion des Beckenbindegewebes durch Carcinom oft schwer von der durch septische Parametritis zu unterscheiden. Puerperale septische Erkrankung ist auch hierbei natürlich nicht ausgeschlossen, wenn die Kranke noch mit ihrem Carcinom konzipiert hat. Unzweifelhaft entwickelt sich aber aus dem zerfallenen Carcinom auch eine Art septischer Infektion, welche in den Bindegewebszügen sich ausbreitet. Es bleibt dann eventuell fraglich, ob diese Infektion der Ausbreitung des Carcinom vorausgeht oder ihr folgt.

Wenn wir im vorstehenden den typischen Verlauf der akuten septischen puerperalen Parametritis betrachtet haben, so erübrigt die

Darstellung zweier Varianten der Beckenbindegewebserkrankung unter dem Einfluß septischer Infektion im Anschluß an das Puerperium. Die eine unterscheidet sich von der prägnanten Form durch die Unerheblichkeit ihrer initialen Erscheinungen, die andere durch den chronischen Endverlauf. Die erstere bildet eine subakute septische puerperale Erkrankung, die letztere eine hyperchronische.

Subakute septische puerperale Parametritis.

Neben der auffallend schleichenden Entwicklung dieser Form septischer Bindegewebsentzündung erscheint es charakteristisch, daß dieselbe nicht zur Bildung umfangreicher Exsudatmassen führt. Schon Nonat erwähnt diese Fälle, denen er drei Wochen als Zeitraum der Entwicklung zuerkennt. Nach meiner Auffassung ist es sehr schwer, den Entwicklungsgang zeitlich zu definieren. Ich muß annehmen, daß es sich um eine im Wochenbett erworbene Infektion handelt. A. v. Rosthorn nimmt an, daß in diesen Fällen Geburt und Wochenbett tatsächlich glatt verlaufen seien. In sehr prägnanten Beispielen habe ich nachträglich feststellen können, daß in den ersten Wochenbetttagen ein gewisses Unbehagen und Frostgefühl bestanden hat, auch wohl ausgesprochene Hitzeempfindungen. Sehr ausnahmsweise haben wir Gelegenheit, derartige Fälle an der Hand exakter klinischer Beobachtung festzustellen. Vereinzelt ist es mir gelungen, bei Frauen, welche ich in der 2. und 5. Woche mit ausgesprochener Erkrankung wieder sah, aus unsern klinischen Journalen nachzuweisen, daß hier ein oder mehrere Tage lang leichte Temperatursteigerung bestanden hat mit einem auch in der Kultur nachgewiesenen Befund von Streptokokken im Lochialsekret. Wiederholentlich handelte es sich um die Retention wenig umfangreicher Eihautfetzen. Für die große Mehrzahl dieser Fälle, die wir Monate, ja noch später nach der Geburt sahen, mißlingt oder besser gesagt — wird uns der Nachweis eines solchen Zusammenhanges unmöglich. Die Mangelhaftigkeit der Beobachtung des Wochenbettes in der Privatpraxis macht sich hier geltend: wenn überhaupt die Temperatur gemessen worden ist, wurde der Thermometer von Laien in der Achselhöhle angelegt, 1—2 mal zu unregelmäßigen Tageszeiten und mit unkontrollierten Thermometern. Das einzige Symptom, welches ich des öfteren konstatieren konnte, war der üble Geruch des Lochialsekretes, über welches die Frauen selbst berichten können. Nicht unwesentlich erscheint mir für die nachträglich erhobene Anamnese, daß die Mehrzahl dieser Frauen mehr als die ersten 5—6 Tage ihres Puerperium im Bett gelegen hat. Diese Angabe ist mir für diese schleichende Form septischer puerperaler Erkrankung wesentlich

charakteristisch geworden: die Frauen haben sich auch bei einer nach ihren Geldmitteln vergleichsweise sorgfältigen Pflege nicht erholen können! Sie erscheinen beim Arzt Monate, ja Jahre nach der Entbindung siech, arbeitsunfähig, verstimmt und nervös. Sie klagen über nicht genau lokalisierte Schmerzen im Kreuz, Schwäche in den Beinen, Ausfluß. Meist ist die Menstruation reichlich und mit heftigen Schmerzen begleitet. Vergleichsweise häufig kann man bei diesen Frauen den sog. Mittelschmerz feststellen.

Der Tastbefund zeigt je nach der Entwicklung der allgemeinen Störungen infolge des chronischen Leidens eine auffallende Schlaffheit der äußeren Teile. Der Uterus, im Zustand der Metritis chronica, erscheint selten in normaler Lage, er ist meist nach hinten oder seitlich verschoben, verzogen, abgeknickt.

Im Beckenbindegewebe liegen derbe Schwielen, welche das Collum innig umfassen, von ihm aus nach der Peripherie ausstrahlen. Nicht selten ist der Uteruskörper tief ins Kreuzbein verschoben oder verzogen. Eine unter ihm liegende, über dem Scheidengewölbe unmittelbar getastete dicke Schwiele täuscht zunächst eine Retroversion-Flexion vor. Bei genauerem Zufühlen wird der dicke harte, auch lange Uterus gestreckt, in seiner Längsachse nicht abgeknickt gefühlt.

Unter den Schwielen und Strängen im Becken treten in einer bestimmten Häufigkeit diejenigen hervor, welche sich an einen Cervixriß anschließen und von hier aus nach der Seite hin ausstrahlen. Eine andere Gruppe läßt die Ligg. sacro-uterina verdickt und schmerzhaft wahrnehmen. Nur selten erscheinen die Stränge massig infiltriert, welche man zuweilen vom Collum unter der Blase nach der Symphyse (Ligg. utero-vesicalia) deutlich hervortreten fühlt.

Wenn im späteren Verlauf der Heilung durch Resorption die Cervixriß-Narbe im Scheidengewölbe übrig bleibt, wird zweifelhaft, ob diese Narbe oder die in dem Beckenbindegewebe ausgebreiteten Exsudate die Schuld an den Folgezuständen tragen. Zweifelsohne vereinigen sich beide, um in tiefgreifender Störung der Ernährung und der Funktion im Beckenbindegewebe weit über die Beckenverhältnisse hinaus andauernde Störungen zu verursachen. Diese beziehen sich in erster Linie auf den Uterus. Man sieht ihn nach allen Seiten des Beckens verzogen und verlagert. Ich habe in einem typischen Fall das Corpus retroflektiert mit dem Fundes auf der Tiefe des Douglasschen Raumes gefunden, während der rechtsseitig hoch hinauf eingerissene Uterushals über der Linia inominata fest lag. In diesem Riß waren die weitklaffenden Muttermundslippen stark evertiert. Die Cervixschleimhaut trat fast in ganzer Ausdehnung in einem intensiven chronischen Reizzustand zu Tage. Diese ausgedehnte Verziehung war s. Z. ohne die Diagnose eines fieberhaften Wochenbettes Monate lang

ärztlich beobachtet worden. Die Frau war unfähig sich zu bewegen, litt an reißenden Schmerzen im Bereich des Nervus ischiadicus dextr. und an schweren Störungen von seiten des Magens. Sie war wegen dieser Beschwerden über ein Jahr lang in einer Nervenheilanstalt behandelt worden.

Wesentlich häufiger sind die Fälle, in welchen das Exsudat sich nach hinten, teils in völliger Umgießung des Rektum, teils nur an der einen Seite desselben, ausbreitet. Wir finden die Infiltration dann bald in der Form einer harten Schwiele, welche das ganze Scheidengewölbe bedeckt. In anderen Fällen fühlen wir die Ligg. sacrouterina als kleinfingerdicke Stränge. Nach längerer Dauer tritt auch hier Schrumpfung ein, sodaß diese Ligamente wie gespannte Darmsaiten, sowohl vom hinteren Scheidengewölbe, als auch vom Rektum aus gefühlt werden; sie strangulieren den Darm vollständig.

Bei diesen subakuten Parametritiden trifft man zuweilen schwielige, wenig umfangreiche Narbenmassen im Beckenbindegewebe zerstreut, auch wohl untereinander rosenkranzähnlich verbunden. Sie ziehen sich entlang den Bindegewebszügen, liegen bald an den seitlichen Abschnitten, bald mehr nach hinten, auch wohl nach vorn. Guéneau de Mussy bezeichnete sie als eine Adenolymphangite périutérine. Auch ich habe diese Knoten früher als eine Adenitis periuterina aufgefaßt, wobei mir, wie den französischen Autoren, durch gelegentliche Beobachtungen die Annahme eines Zusammenhanges mit Gonorrhoe nahegelegt war. Pozzi spricht die knotenförmigen Anschwellungen als Produkte einer Perilymphangitis an. Wenn A. v. Rosthorn hervorhebt, daß hier Lymphdrüsen sich nicht finden, so zeigen die Befunde bei Carcinomoperationen (vgl. auch Tafel IV) oft genug deren Existenz. Da mir aber Obduktionsbefunde in diesen Fällen von subakuter septischer puerperaler Parametritis nicht zur Verfügung stehen, bin ich heute noch nicht in der Lage, diese Frage zu entscheiden. Küstner sieht diese schwieligen Prozesse besonders an denjenigen Partien, wo chronische salpingitische und oophoritische Prozesse in den Verwachsungsstellen dieser Organe mit der hinteren Peritonealplatte des Ligamentum latum auf das parametrane Bindegewebe übergegriffen haben.

Unzweifelhaft sind gerade diese subakuten septischen puerperalen Phlegmonen außerordentlich häufig mit Pelveoperitonitis kompliziert. Wir werden bei Erörterung dieser Erkrankung auf diese Kombination des Näheren einzugehen haben. Bei dem Heilverfahren, welches ich seit mehr als 10 Jahren gerade auch bei den anders nicht zu bessernden Para- und Perimetritisfällen einschlage, habe ich festzustellen Gelegenheit gehabt, daß in der Tat isolierte oder jedenfalls ganz vorwiegend im Beckenbindegewebe sitzende Narbenbildungen die Quelle der beschriebenen Beschwerden sind.

Schon E. Martin hat auf die Bedeutung speziell der Erkrankung der Ligg. sacro-uterina hingewiesen. Er sah in ihnen eine der bedenklichsten, weil am schwersten zu heilenden Ursachen von uterinen Lage- und Gestaltveränderungen. B. S. Schultze hat sie als Parametritis posterior eingehend beschrieben. W. A. Freund hat unsere Einsicht in ihre Pathologie weitergeführt.

Auch diese subakuten Parametritiden sind in auffallender Häufigkeit die Gelegenheitsursache für Thrombosen, welche sich an die Behinderung und Verstopfung der Blut- und Lymphgefäße über das Becken hinaus entwickeln. (Vergl. S. 141.)

Hyper-chronischer Verlauf der akuten septischen puerperalen Parametritis.

Ohne sichtbare Ursache kommen Exsudate akuter Beckenphlegmonenen nicht zur Resorption. Sie bleiben über viele Monate, ja Jahre hinaus anscheinend unverändert als schwielige, mehr oder weniger umfangreiche Masse liegen. Mir fällt auf, daß wir solche Fälle in unserem ländlichen klinischen Material in größerer Häufigkeit zu sehen bekommen als in dem großstädtischen. Es handelt sich weniger um sehr umfangreiche Exsudate, als um derbe, bis zu mehreren Zentimetern dicke Schwielen, die sich über eine Reihe von Jahren anscheinend nahezu unverändert erhalten. Dabei sind die Kranken zuweilen so indolent, daß sie selbst erhebliche Arbeit andauernd verrichten. Schließlich werden sie erst durch vollständige Erschöpfung oder durch zufällige interkurrente Befindensstörungen, in neuerer Zeit durch den Wunsch nach Invalidenrente, dazu veranlaßt nochmals ärztliche Hilfe nachzusuchen.

Nicht immer tritt die Befindensstörung, welche bei solchem chronischen Verlauf ein akutes Stadium hervorruft, ätiologisch klar hervor. Einen guten Typus dieser Fälle repräsentiert der oben (S. 139) erwähnte Fall von Fritsch, der nach 27 Jahren erst zur Einschmelzung kam. Trauma bei der Arbeit, während der Menstruation, akute Infektionskrankheiten, ganz besonders aber gynäkologische Heilverfahren werden als Anstoß zu der angeblich erneuten Erkrankung genannt.

Unter den Symptomen dieser chronischen Exsudate nenne ich in erster Linie die Behinderung der Blase, deren Entleerung sich fortdauernd nicht in früherer Leichtigkeit vollzieht. Es kommt zu dem Gefühl des letzten Tropfens. Der stagnierende Urin kann sich zersetzen, zumal wenn eine Katheterinfektion hinzukommt. Damit ist die Gefahr der aszendierenden Ureteritis gegeben. Andererseits komprimieren die starren Massen den Ureter und verursachen akute konsekutive Hydronephrose (W. A. Freunds und eine eigene Beobachtung). Desgleichen ist der Stuhlgang erschwert: es kommt zur Entwicklung von Hämor-

rhoidalknoten mit allen ihren Folgeerscheinungen auch. Meteorismus, Stuhldrang, Tenesmus mit andauernder Empfindlichkeit des Darms. Es kommt zu dekubitaler Geschwürsbildung im Darm, Dickdarmkatarrh und Entleerung schleimigeitriger Massen von zersetzter Beschaffenheit. Nicht selten klagen die Frauen über ein andauerndes Gefühl der Schwere und des Genitalvorfalles, dem die nachweisbare Verlagerung der Scheidenwandungen nicht ganz entspricht. Oft wird über eine Verlahmung der Beine geklagt.

Die Störung in dem Verlauf der Menstruation gehört zu den häufigsten Erscheinungen. Besonders der prämenstruale Schmerz im Schoß und Schmerzen im Kreuz, sowie das kolikartige Auftreten der Blutausscheidung, nicht selten eine anfänglich profuse Blutung, später eine sich lang hinziehende blutige Ausscheidung treten in den Vordergrund der Klagen.

Uterus-Schleimhauterkrankungen kommen nicht selten dabei in chronischer Form oder als Symptom einer erneuten Erkrankung in Betracht.

Oft bestehen die Erscheinungen der Störung des Geschlechtslebens, Schmerz bei der Kohabitation.

Als eine auffallende Erscheinung tritt mir in meinem Greifswalder Material die Häufigkeit sekundärer Sterilität entgegen. Es ist gewiß in jedem Falle außerordentlich schwer, die Bedeutung dieses Symptoms richtig abzuschätzen, da die Kontrolle des entsprechenden Verhaltens des Mannes (nicht bloß seiner sexuellen Potenz, sondern auch seiner regelmäßigen Betätigung) unserer Feststellung in der Regel entrückt ist.

Die Auffassung, welche schon F. v. Winkel vertreten hat, daß parametritische Exsudate zu Abort und zu Störungen bei nachfolgenden Geburten Anlaß geben, bin ich nach meinen Beobachtungen, besonders in Bezug auf das erstere, zu bestätigen durchaus geneigt. In diesen Fällen mußte ich allerdings in der Regel auch ausgedehnte perimetritische Veränderungen konstatieren, so daß es fraglich ist, welcher von beiden in erster Linie die Behinderung des Uterus in seiner Entwicklung als Fruchthalter zuzuschreiben ist.

Während unverkennbar unter dem Einflusse einer neuen Schwangerschaft die bis dahin scheinbar steinharte Masse des parametritischen Exsudates aufgelockert wird und nun zur Resorption gelangt, behindert dasselbe in anderen den Uterus in seiner Auflockerung und Entfaltung.

Unsere klinischen anamnestischen Aufzeichnungen bestätigen jedenfalls, daß nach vorausgegangenen Parametritiden auffallend häufig Aborte berichtet werden. Freilich bleibt für die Mehrzahl dieser Fälle unbestimmbar, welches im Einzelfall die Ursache des Abortes gewesen

ist. Erstere Störungen, wie sie Breisky veranlaßt haben, den Kaiserschnitt auszuführen, Felsenreich die Perforation, stehen augenscheinlich vereinzelt da. Ebenso der Fall von Oui, welcher während der Schwangerschaft zur Eröffnung eines solchen parametritischen Exsudates schreiten mußte. (Fehlgeburt mit hohem Fieber.)

Ich nehme mit A. v. Rosthorn an, daß es lediglich unter dem Einfluß dieser Stauungen zu einer chronischen Metritis kommen kann.

Andererseits führen die Narben der parametritischen Exsudatreste zu nachhaltigen Ernährungsstörungen speziell am Uterus, sodaß es hier zu vorzeitiger seniler Schrumpfung kommt.

Eine beachtenswerte Erscheinung ist die Zirkulationsstörung, welche diese chronischen Parametritiden auch über die unmittelbare Umgebung hinaus verursachen.

Ich rechne hierher auch die Fälle von immerwiederkehrenden Anschwellungen der Venen der unteren Extremität. Mehrfach sah ich eine sehr bedenkliche Neigung zu chronischen Ödemen dabei, zu öfter sich wiederholenden Schenkelthrombosen, durch welche die wirtschaftliche Betätigung der Frauen außerordentlich gestört wurde. Die Anamnese und der objektive Befund solcher Exsudate, wie wir sie oben beschrieben haben, lassen über die Ursache dieser Störung keine Zweifel.

Befund. Neben den mehr rundlichen Massen, die mit ungleich mäßiger Oberfläche sich in ihre Umgebung verlieren, finden wir besonders massige strangförmige Schwielen, welche sich bald breiter, bald mehr strahlenförmig von der Seite, vorn oder hinten am Uterus hinziehen, und ohne eine scharf umschriebene Grenze an der Beckenwand verlieren. Die Massen selbst sind oft von knorpeliger Härte, sie erscheinen als unbewegliche, in ihre Umgebung eingelagerte Neubildungen, die besonders mit dem Uterus zu einer einzigen Geschwulst geworden sind, indem sie wie Myomknoten seine Wand verdicken. Hat das Exsudat sich auf die Darmbeinschaufel ausgebreitet, auf den Psoas bis in die Nähe des Lig. Poupartii, so drängt es auch wohl die Bauchdecken vor. Es ist unbeweglich auf seiner Unterlage. Dann drängen die Massen scheinbar wie eine knöcherne Neubildung an den seitlichen Beckenwandungen in das kleine Becken hinab: das Exsudat liegt anscheinend mit breiter Basis auf dem absteigenden Ast des os Ilei, und ragt von da aus in das Beckenbindegewebe. Vereinzelt füllen die Exsudatreste die eigentliche Pars cardinalis aus und drängen das Scheidengewölbe herab. Diese Schwielen und Stränge verziehen auch den Uterus nach den Seiten, nach vorn oder hinten, seine Längsaxe ist abgeknickt, verlagert, auch torquiert. Tuben und Ovarien sind oft im Zustande chronischer Anschwellung. Auch diese Organe

sind entsprechend verlagert, sodaß es oft Mühe macht, sie bestimmt zu rekognoszieren.

Die Ausbreitung der Phlegmone auf die Iliopsoasmuskelgruppe verursacht Kontraktionszustände in dem Bereiche desselben. Als Folge davon sehen wir nicht nur eine Beugestellung des betreffenden Beines, es kann auch zu starker lordotischer Einziehung der Lendenwirbel kommen.

Ein charakteristisches Beispiel hatten wir in der Greifswalder Klinik zu beobachten: 18jährige I. p. spontane Geburt. Akute septische puerperale Parametritis, besonders auf der rechten Seite. Bei der Aufnahme (21 Tage p. partum) ist das Exsudat bis auf einen faustgroßen Rest geschwunden, welcher der rechten Beckenschaufel aufliegt und an der Beckenwand rechts und hinten sich ausbreitet, den Uterus aber nur noch eben erreicht. Kontraktionsstellung des rechten Beines, starke Lordose der Lendenwirbelsäule. Mäßige Temperatursteigerung. Uterus gut involviert. Sekret auf dem gewöhnlichen Nährboden steril. Beim Aufstehen nach Abfieberung und zunehmender Schrumpfung des Exsudates ist das rechte Bein um 3 cm verkürzt. Die Lendewirbelsäule ist derart lordotisch verlagert, daß der Thorax wie bei Spondylolistesis zwischen die Darmbeinkämme gesunken ist. Nach weiteren 6 Wochen Resorption des Exsudates bis auf eine dicke Schwiele. Die Lordose hat sich im wesentlichen ausgeglichen, ebenso die Verkürzung des Beines. Pat. erscheint um zirka 3 cm gewachsen zu sein.

Die Ausbreitung des Exsudates bis in das Bereich der Nerven verursacht bei zunehmender Schrumpfung intensive Schmerzensäußerungen in deren Gebieten: Ischias, aber auch lumbo-abdominale Neuralgie und Beckenbeschwerden.

Prognose der akuten septischen puerperalen Parametritis.

Der Einblick in größere Reihen klinischer Beobachtungen in der Klinik selbst, und der im Frühwochenbett erkrankt Eingelieferten läßt erkennen, daß die Prognose der akuten septischen puerperalen Parametritis im allgemeinen wohl eine ernste, aber keine ungünstige ist. Eine Statistik solcher Fälle muß jedenfalls durch die unserer gynäkologischen Kranken mit den späten Stadien der Parametritis ergänzt werden. Diese letzteren lassen den Schluß zu, daß eine unverhältnismäßig große Zahl von Parametritiden im Frühwochenbett gar nicht zur Beobachtung kommt, ja wir müssen annehmen, daß auch bei mangelhafter Pflege eine sehr große Zahl spontan durch Resorption oder nach unkontrollierter Entleerung ausheilt.

Der Verlauf hängt nicht lediglich von dem Virulenzgrad und der Menge der eingebrachten Keime ab, ganz wesentlich auch von der

Beschaffenheit der infizierten Gewebe, deren Ernährung durch die Zertrümmerung und Zerquetschung bei der Geburt schwer gelitten hat. Auch die Widerstandskraft der Kranken kommt in Betracht. Gewiß hebt A. v. Rosthorn mit Recht hervor, daß von vornherein die Prognose durch die Entwicklung der allgemeinen Erscheinung wesentlich beherrscht wird, und daß namentlich die rapide Ausbreitung der Erkrankung auf das Peritoneum dieselbe wesentlich trübt. Da, wo die Erkrankung des Beckenbindegewebes nur Teilerscheinung einer schweren septischen Infektion ist, kann naturgemäß die Prognose nur eine absolut schlechte sein.

Wir können nicht zweifeln, daß eine vollständige Aufsaugung des Exsudates erfolgen kann. Auch da, wo Uterus, Tube und Ovarium an dem Prozeß intensiv beteiligt sind, kann die Rückbildung eine so vollkommene sein, daß eine erneute Konzeption mit glücklichem Verlauf von Schwangerschaft, Geburt und Wochenbett endet. Andererseits bildet gerade das neue Wochenbett mit den dabei erfolgenden veränderten Ernährungsverhältnissen in den Geweben des Beckens die unverkennbar nicht unerhebliche Gefahr einer Aufzucht der Residuen des alten Entzündungsvorganges. (Vgl. oben S. 119.)

Einschmelzung und Durchbruch des Eiters beeinflussen im allgemeinen die Prozesse nicht ungünstig. Das gilt insbesondere für die Fälle von Durchbruch in die Scheide und auch wohl in den Uterus. Auch die Fälle von Einschmelzung der bis auf die Darmbeinschaufel ausgebreiteten Exsudate bieten im allgemeinen eine nicht ungünstige Prognose. Diese zunächst so umfangreich erscheinenden Massen können insbesondere nach Entleerung, aber auch ohne dieselbe im Laufe der Zeit zur Resorption kommen. Bedenklicher erscheinen vielfach die Durchbrüche nach dem Darm. Mehrfache Durchbrüche, zumal dann, wenn sich der Eiter nicht vollständig entleert und teils aus verschlungenen Fistelgängen nur absatzweise austritt, teils sich ansammelt, zum Teil eindickt, um wieder einzuschmelzen, geben in der Tat eine sehr zweifelhafte Prognose. Schweres Siechtum, vor allen Dingen aber immer neue Nachschübe der Entzündung lassen dann das Leben der Kranken ernstlich bedroht erscheinen. Das ist umso mehr zu betonen, wenn etwa Darminhalt mit seinen deletär wirkenden Keimen oder Urin in die Abszeßhöhle eintritt.

Wenn oben die Prognose auch bei den in subakuter und hyperchronischer Form ausklingenden septischen puerperalen Parametritiden als nicht ungünstig betont worden ist, so läßt sich nicht verkennen, daß durch die Intensität der Narbenschrumpfung die Funktionsfähigkeit des Beckenbindegewebes erheblich und dauernd vernichtet werden kann. Es kommt zu andauernder Ernährungsstörung speziell des

Uterus, aber auch in aszendierender Weiterentwicklung des Prozesses, zu verhängnisvollen Ernährungsstörungen in allen beteiligten Organen. Unaufhaltsames Siechtum mit vorzeitigem Erlöschen der Funktionen der Genitalorgane ist unabwendbare Folge.

Therapie.

Da die septische puerperale Parametritis eine Erkrankung ausschließlich des Wochenbettes ist, so darf hier nicht an einem Hinweis auf die Prophylaxe vorüber gegangen werden. Zur Prophylaxe der Geburt und des Wochenbettes gehört aber nicht bloß die aseptische Leitung der Geburt: das Ei muß vollständig ausgestoßen werden. Hierzu gehört auch die Entfernung der Eihäute. Da die Statistik die Gefährlichkeit aller geburtshilflichen Operationen unbestreitbar beweist, müssen solche nur unter strengster Indikationsstellung zugelassen werden. Daran ändern auch die Berichte nichts, welche klinisch hervorragend geschulte Praktiker zu veröffentlichen in der Lage sind. (Hofmeier, Klin. Vortr., N.F., 177 I; auch G. Fall, Diss. inaug., Würzburg 1898; Bockelmann und die an seine Mitteilung anschließende Diskussion der Geburtshilfl. Gesellsch. von Berlin, Zeitschr. f. Geb. u. Gyn., Bd. 45, 1901, auch E. Schröder, Monatsschr. f. Geb. u. Gyn. XIII, 1902.[1])

Zur Prophylaxe gehört die exakte Blutstillung und Versorgung der Oberflächenverletzungen, wie auch ich gegenüber der Ablehnung z. B. der primären Dammnaht (C. Hegar) betone. Ausspülungen der Uterushöhle halte ich bei Wahrnehmung von Erkrankung des Uterus, der Scheide und der Zersetzung der Lochien für empfehlenswert, ohne darin ein sicheres Schutzmittel zu erblicken; bei vorsichtiger Ausführung halte ich sie für gefahrlos. In Fürsorge für die puerperale Involution betone ich gleichzeitig die energische Ernährung der Wöchnerin.

Die große Mehrzahl der Wochenbettserkrankungen, mögen sie nun durch bekannte septische Keime oder durch toxische Stoffe von zersetzten Geweben aus zur Entwicklung kommen, bleibt nach unseren heutigen Erfahrungen bei einer gleichmäßigen allgemeinen Wochenbettspflege in der großen Mehrzahl der Fälle auf das Endometrium und die Scheidenoberfläche beschränkt. Die Tatsache, daß wir vor der heute üblichen Asepsis der Geburtsleitung unvergleichlich viel häufiger parametritische Exsudate sahen, ist unbestreitbar, wie auch Olshausen und J. Veit hervorheben. Bei den im Wochenbett erkrankten Hausschwangeren geburtshilflicher Kliniken bilden Parametritiden eine sehr seltene Ausnahme, während doch in einem recht erheblichen Prozentsatz Endometritiden zur Beobachtung kommen. Die überwiegend große

[1]) Vgl. auch Kroenig. Naturforscher-Vers. Meran 1905. Monatsschr. f. Geb. u. Gyn. Bd. XXII, S. 552.

Mehrzahl solcher Kranken erhalten die Kliniken aus der Stadt- und Landpraxis.

Die konsequente ruhige Bettlage der klinischen Pfleglinge, ihre regelmäßige kräftige Ernährung, die Beachtung der in strenger Kontrolle in den Anfangsstadien erkannten Erkrankung des Uterus hat sicher einen nachhaltigen Einfluß auf die Verhütung der Verbreitung der Erkrankung auf das Beckenbindegewebe.

Die ersten Zeichen von Parametritis erfordern die gleiche Behandlung wie alle akuten Entzündungen: Absolute Ruhe und Antiphlogose. Die erstere wird unbedingt durch die Anwendung der Kälte wesentlich unterstützt. In der Regel werden nicht zu schwere Eisbeutel wohltätig empfunden. Die in die Scheide einzubringenden Kühlapparate wurden in den wenigen Fällen meiner Beobachtung stets als unangenehm abgelehnt. Treten Harnblasenbeschwerden auf, so ersetzt man sie durch öfter zu erneuernde kalte Umschläge.

Die früher sehr beliebte Applikation von Blutegeln außen am Leib ist heute wohl allgemein verlassen. Von der Verwendung der Silberpräparate nach B. Credè habe ich keine Erfolge gesehen. Bei dem Anzeichen akuter Erkrankung des Endometrium ist die Serumtherapie (Bumm, v. Rosthorn, auch nach unseren eigenen Erfahrungen) unmittelbar einzuleiten.

Da in der Regel intensiv riechende Absonderungen bestehen, halte ich die Anwendung antiseptischer, besonders desodorisierender vaginaler Spülung für wohl berechtigt. Neben den bekannten Mitteln (Lysol, Seifenkresol, Sublimat, Wasserstoff-Superoxyd) verwende ich gern Thymol. (1:1000). Zur Bekämpfung der hohen Temperaturen werden heute die bekannten Antipyretica nur selten noch angewandt. Immerhin verdienen die Versuche mit Antipyrin nach der Empfehlung Curschmann's (bis zu 4,0 pro die) volle Berücksichtigung. Ich habe davon nur vereinzelt lästige nachteilige Nebenwirkungen gesehen. Andauernd hohe Temperaturen sinken bei leichteren Formen der Allgemeininfektion nach naßkalten Einpackungen. Die energische Diaphorese wird fast immer sehr wohltätig empfunden.

Vollbäder sind auch da, wo geeignete Vorrichtungen zur Hand sind, immerhin wegen der Umständlichkeit nur unter günstigen Umständen durchzuführen. Narkotische Mittel werden heute nur bei sehr heftigen Schmerzen verordnet. Unbequeme Nebenwirkungen, Erbrechen und Verstopfung zwingen nicht selten zu besonderer Vorsicht. Übelkeit und Erbrechen pflegt bei Parametritis nur dann einzutreten, wenn sich der Reiz auf das Peritoneum ausbreitet. In der Regel läßt er bei längerer Enthaltung von Nahrung nach. Magenspülungen wirken in der Regel sehr beruhigend. Eispillen sind nur bei einwandfreier Qualität des

Eises zulässig; zuweilen verursachen sie recht qualvolle Magenbeschwerden. Die früher beliebten Stomachica werden heute kaum noch angewandt. Stark frapierter Kognak und Champagner, Eismilch, auch sehr kaltes Mineralwasser mit Fruchtsaft lindern den qualvollen Durst.

Die früher bei allen Entzündungsprozessen beliebte Darreichung von Opiaten als Regel, hat an Kredit verloren. Auch ich sehe eine wesentliche Förderung des Heilungsvorganges gerade in einer energischen Peristaltik. Wo Ol. Ricini gut vertragen wird, ziehe ich dasselbe vor. Die von F. v. Winckel empfohlenen Öllavments haben mir gerade bei der Empfindlichkeit der Beckeneingeweide zuweilen Bedenken verursacht. Mit Geschick angewandte Mastdarmeinläufe sind aber doch gelegentlich der Darreichung von Abführmitteln vorzuziehen. Wird der Durchfall lästig, so genügt meist eine breiige Konsistenz der Ernährung und die Darreichung der bekannten schleimigen Mittel, auch Zimmttee und ähnliches.

Im allgemeinen müssen solche Kranke nach Möglichkeit gut ernährt werden. Die Neigung der Kranken und ihre finanzielle Lage geben den Ausschlag. Vor allen Dingen ist gute Vollmilch mit Eiern, ev. auch mit alkoholischem Zusatz wohl zu empfehlen. Leicht verdauliche Fleischarten und Kompotte tragen wesentlich dazu bei, auch den im allgemeinen darniederliegenden Appetit anzuregen und zu befriedigen. Die künstlichen konzentrierten Kraftstoffpräparate, sind immer erst auf die Wirkung des ihnen eigentümlichen Beigeschmackes zu prüfen.

Die Alkoholtheraphie ist infolge der Kontroverse über den Wert des Alkohols als Eiweißsparer wesentlich eingeschränkt worden. Immerhin verordne ich auch heute noch kräftige alte Weine und französischen Champagner, ebenso guten Kognak und Südweine mehr zur Anregung der Herzaktion und des Appetites, als in der Absicht, damit Eiweißverlust des Körpers zu ersparen.

Sobald das Fieber und in der Regel damit auch die Schmerzen nachlassen, darf man im allgemeinen annehmen, daß der Prozeß seinen Höhepunkt überschritten hat und die Resorption einsetzt. Diese zu befördern, erscheint dann als die Aufgabe der Therapie. Neben den Mitteln, welche die Energie des Stoffwechsels im allgemeinen anregen, kommen von den lokal anzuwendenden Mitteln die feuchtwarmen Umschläge in Betracht und die eine Resorption erfordernden Drogen.

Bezüglich dieser nimmt auch heute noch das Jod die erste Stelle ein. Wir verwenden es weniger in der Form von Jodumschlägen, als in der von Jodausspülungen. Daneben wirkt das Ichthyol unzweifelhaft sehr energisch auf die Resorption ein (H. W. Freund).

Die starke Anregung der Resorption durch 50° Celsius heiße Ausspülungen (Bertram, A. Martin, Zeitschrift f. Geburtsh. und

Gynäkol. Bd. 8, 1882) läßt deren Verwertung auch im Anfangsstadium der Resorption dringend empfehlen.

Wenn die Kranken 8 Tage fieberfrei geblieben, fördert das Verlassen des Bettes nicht bloß das Allgemeinbefinden, es bildet auch eine lokale Anregung der Resorption. In diesem Stadium sind Vollbäder, ebenso Sitzbäder, evtl. mit spirituösen Zusätzen, auch von Malz, Kleie und dergl. zu verordnen. Dann kommen die Moorpräparate, Fango und Soolen zur Anwendung. Die künstliche Zubereitung der Moorsalze und Moorextrakte, ebenso die der flüssigen Soolen bilden einen wesentlichen Fortschritt. Fritsch empfiehlt Scheidenauspülung mit Soole jeden 2. und 3. Tag 5—8 Liter (40—44° Celsius). Wenn die Kranken unter Zunahme ihrer Kräfte und Freisein von Schmerzen leichter bewegt werden können, ist zur Anwendung der Jodtinktur im Scheidengewölbe (Jodanstrich nach Breisky) und die Anwendung des Ichthyol in der Form von Gelatinegemenge in vaginalen Kugeln zu raten. Die gleichzeitige innerliche Darreichung des Ichthyol in Pillen und Stuhlzäpfchen verursachten leichte Magenstörungen.

In diesem Stadium tritt die Wirkung namentlich der lokalen Hyperämie nach Bier in Form von Schwitzkastenkuren in den Vordergrund. Die Kästen nach Klapp, Polano und die elektrischen Heizapparate erlauben eine Temperatur bis zu über 100° in einer, bei vorsichtiger Anwendung gefahrlosen Weise durchzuführen. Sie werden von den Kranken beschwerdelos ertragen und bilden ein mächtiges Anregungsmittel für die Resorption. Wir haben ganz umfangreiche Exsudate nach 12—16 Sitzungen in zweitägigen Intervallen zu spurloser Resorption gebracht.

Ein viel umstrittenes Kapitel bildet die Massage in diesem Stadium. Die Anwendung derselben, so warm sie auch empfohlen (Ziegenspeck, Kumpf) worden ist, wird von anderen mit Zweifel betrachtet. Ich selbst habe neben einigen, unverkennbar günstigen Fällen soviel unglückliche und geradezu verhängnisvolle Komplikationen danach beobachtet, daß ich jedenfalls eine solche Therapie nur von sehr geübter Hand und bei der Möglichkeit, jede eintretende Störung sofort sachverständig zu beurteilen, als zulässig erachte.

Sowohl bei der Behandlung im Schwitzkasten als bei der Massage treten zuweilen Fieber und Schmerz wieder hervor: beide Mittel sind jedenfalls sofort und wenigstens für die nächsten Wochen auszusetzen.

Als ein sehr wichtiges Kriterium für die Behandlung der Parametritiden von Anfang an ist die Zählung der Leukocyten (Curschmann, Dützmann) dringend zu empfehlen. Nur wenn die in regelmäßiger Kontrolle festzustellenden Leukocytenwerte in mäßigen Schranken bleiben, erscheint die puriforme Einschmelzung ausgeschlossen: nur dann ist die Resorption durch die weiteren fördernden Maßregeln anzuregen.

Eine warme Empfehlung hat auch die Belastungstherapie (W. A. Freund, Schauta) erhalten. An die Stelle der Sandsäcke sind mit Quecksilber gefüllte Beutel getreten, die teils in die Scheide, teils auf den Bauch gelegt werden, welche durch Druck die Resorption fördern. Verfasser stehen diesbezügliche eigene Erfahrungen nicht zur Verfügung, ebensowenig, wie mit der von Chrobak empfohlenen Dehnung der parametritischen Narbenzüge durch elastischen Zug an dem Uterus.

Die elektrische Behandlung, welche von Apostoli auch für die Parametritis empfohlen worden ist, habe ich in einer entsprechenden Reihe von Fällen im Stadium der Resorption zur Anwendung gebracht. Die unangenehme Nebenwirkung, zumal die Steigerung der nervösen Störungen, hat mich auf die Fortsetzung dieser Versuche verzichten lassen.

Diese Maßregeln führen in der großen Mehrzahl der Fälle eine vollständige Resorption herbei. Es darf aber nicht übersehen werden, daß es hierzu einer geduldigen Hingabe der Kranken und ihrer Umgebung bedarf. Badekuren am Ort der Heilquellen unterstützen in dem vorgerückten Stadium die Ausheilung, bei sachverständig kontrollierte Anwendung. Die veränderte Umgebung und Lebensweise ist ein mächtiger Heilfaktor an sich. Lokale gynäkologische spezialistische Behandlung soll dabei nach meiner Erfahrung unterlassen werden.

Da, wo die Parametritiden in ihren letzten Ausläufern, monate-, ja jahrelang bestehen und andauernde Narbenverziehungen auf die physiologische Funktion der Frauen nachteilig wirken, rückt die Frage heran, inwieweit deren Beseitigung operativ möglich und empfehlenswert ist. Vor diese Aufgabe sehen wir uns besonders da gestellt, wo durch die parametritischen Narben bei Cervixrissen der Uterus extramedian fixiert erscheint. In der Regel handelt es sich nicht nur um Narben im Scheidengewölbe und um die entstellende Wirkung der Spaltung der Cervix und die Eversion der Cervixschleimhaut. Starre Narben durchziehen das Beckenbindegewebe, welche gerade bei diesen Cervico-laquearrissen durch die unterbrochenen Schmerzen und durch die Wirkung auf die Beckennervengeflechte zur Abhilfe drängen. Sie widerstehen den resorbierenden Mitteln, ebenso wie der Massage. Hier tritt die operative Behandlung in ihr Recht. Für diese Operation habe ich 1887 vorgeschlagen, die Narben zirkulär vom Collum uteri abzulösen und die dann breit klaffende Wunde durch tiefgreifende Fäden vertikal zu vereinigen. Die Wirkung dieser Art der Naht Cervicolaquearrisse — für welche auch D. v. Ott warm eintritt — pflegt unmittelbar eine nachhaltig günstige zu sein. Die neue Narbe ist wesentlich länger als die vorherbestandene. Der Uterus sinkt in die Medianlinie zurück, event. ist er durch eine bei der Operation ausgeführte

Vaginifixur in der normalen Lage festzuhalten. Ich habe damit die Resorption der parametritischen Narben so vollständig erreicht, daß auch die von diesen Schwielen gemachte Störung der ischiadischen Nervengeflechte vollständig geschwunden ist.

Die Behandlung der vereiterten Parametritiden.

Die früher übliche abwartende Behandlung des parametritischen Abszesses bei puriformer Einschmelzung, welche noch Karl v. Braun-Fernwald und Matthews Duncan befürworteten, ist unter dem Einflusse der derzeitigen Auffassung über die toxische Bedeutung dieses Vorganges allgemein verlassen; schon Récamier, König, Hegar und E. Martin wiesen auf die Notwendigkeit einer frühzeitigen Freilegung auch tiefliegender Eiterherde.

Fritsch hat mit überzeugender Klarheit die frühzeitige Inzision befürwortet; ihm haben sich Leopold, Küstner, Veit u. A. angeschlossen. Seitdem hat die Zählung mit Leukocyten einen überaus wertvollen Anhalt für die Feststellung der puriformen Einschmelzung gegeben. Sobald die Zahl der Leukocyten andauernd über 10000 gestiegen ist, werden in der Greifswalder Klinik diese Abszesse freigelegt, wo immer sie sich in der Tiefe feststellen lassen, ohne Rücksicht auf einen weiteren palpatorischen Untersuchungsbefund und ohne Rücksicht auf die Spuren eines spontanen Durchbruches.

Eine schon vorhandene Durchbruchstelle wird erweitert; die Höhle energisch gereinigt, womöglich die Abszeßmembranen ausgewischt, um einer breiten Drainage Platz zu machen. Neben einem dicken Gummidrainrohr wird sterile Gaze oder imprägniertes Material, z. B. Jodoformgaze eingelegt, nachdem die Abszeßhöhle mit sterilem Wasser ausgespült ist. Rezessus der Abszeßhöhle werden von hier aus eröffnet und nach dieser drainiert.

Typische parametritische im Becken liegende Exsudate sind in der Regel von der Scheide aus erreichbar. Man kann zunächst mit einer feinen Nadel die Diagnose suchen. Ich gehe präparando (Fritsch) schrittweise bis zum Eiterherd vor. Früher eröffnete ich die Abszesse mit einem gebogenen Trokar, an welchem entlang ich dann, wenn der Eiter abfloß, entweder ein geknöpftes Messer durch das starre Gewebe führte, um die Öffnung so zu erweitern, sodaß eine Kornzange eingebracht werden konnte; mit dieser erweiterte ich die Öffnung stumpf, bis der Finger in die Abszeßhöhle bequem eindrang. Nur selten kam es dabei zu stärkerer Blutung, vereinzelt zu Verletzungen von Blasen-Diverticeln. Bei bequemer Lage des Abszesses ziehe ich die präparatorische Eröffnung vor. Nur selten, und in ganz zweifelhaften Fällen lasse ich der Eröffnung eine Probepunktion voraus-

gehen, an welche, sobald Eiter aspiriert wird, die breite Eröffnung sich anschließt.

Die für diese Eröffnung angegebenen Instrumente, die Furchensonde von Chrobak, das Perforationsinstrument von Woelfler und das Landausche zangenförmige Dilatatorium, werden verschiedenfach gerühmt.

Die Eröffnung tief sitzender Abszesse, welche bis dicht über den Damm vorgedrungen sind, kann durch den seitlichen Perinealschnitt (Hegar-Sänger) bewirkt werden, der von Tuber ischii bis zur Steißbeinspitze geführt wird, oder durch einen langen Schnitt in der Nähe des Labium maius, welcher bis an der Seite oder bis über den After hinaus verlängert wird. O. Zuckerkandl empfahl einen queren Schnitt durch den Damm wie zur perinealen Totalexstirpation des Uterus.

Die Sakralen- und Parasakralenmethoden kommen nur für ganz vereinzelte Fälle in Frage. Für die Fälle der Vereiterung im Cavum rectale verdient der Schuchardtsche paravaginale Hilfsschnitt Beachtung. Durch die Incissura ischiadica maior vordringende Abszesse, welche sich unter den Glutaeen vordrängen, wurden früher durch Spaltung der dicken Masse dieser Muskel eröffnet. Für diese scheint mir eine entsprechende Vertiefung des Schuchardtschen Schnittes der geeignetere Weg. Ich habe seit langer Zeit keine Gelegenheit gehabt, auf diese Weise vorzugehen.

Das Péan-Verfahren (Castration utérine) habe ich nicht indiziert gefunden. In seiner Abweisung schließe ich mich der Formulierung Rosthorns durchaus an; nur in extremen Fällen, wenn es nicht gelingt, verschiedenfache Eiterherde einer diffus ausgebreiteten Zellgewebs-Phlegmone frei zu legen, erscheint die Entfernung des Uterus gerechtfertigt, namentlich wenn mehrfache Perforationen der Organe des Beckenbodens zur Entwicklung gekommen sind.

Sind die Abszesse bis auf die Darmbeinschaufel ausgebreitet, so genügt die Öffnung durch einen freien Einschnitt über und entlang dem medianen Abschnitt des Ligg. poupartii. (Typische Operation des Dupuytrenschen Abszesses; Bardenheuers extraperitonealer Explorativschnitt; Pozzis Laparatomie sonspéritonéenne.) Bei Kombination mit ausgedehnter Vereiterung im eigentlichen Parametrium eröffne ich mittels einer Kornzange von dieser Inzisionsstelle aus das betreffende Scheidengewölbe und führe die Drainröhre resp. drainierende Gaze hier heraus.

Neben den typischen Abszessen, für welche die hier genannte Operationsmethode genügt, bedarf es nur noch des Hinweises, daß atypische je nach der Lage des Falles aufzusuchen sind, z. B. die Abszesse, welche sich unterhalb des Poupartschen Bandes oder in der Fossa ischio-rectalis ausbreiten.

b) Die akute septisch-traumatische Parametritis.

Ätiologie.

Auf dem gleichen Wege wie bei der Geburt dringt im Anschluß an Verletzungen die Sepsis in das Beckenbindegewebe ein. Die Berechtigung, diese Form der Parametritis von der puerperalen zu trennen, liegt darin, daß hier das Nährsubstrat für die Aufzucht der septischen Keime nicht in analoger Weise durch die starke Auflockerung des Gewebes und die Entwickelungen der Gefäß- und Lymphbahnen vorbereitet ist. Des weiteren erfolgt bei dieser traumatischen Form in der Regel die Einimpfung meist durch eine weit unter die Oberfläche greifende Kontinuitätstrennung.

Es handelt sich hierbei vergleichsweise nur selten um ein eigentliches Trauma wie Stoß mit spitzen oder stumpfen Instrumenten, durch Koitus oder Masturbation. Es treten vielmehr heute in diesem Sinne die Verletzungen in den Vordergrund, welche bei gynäkologischen Untersuchungen und Operationen gesetzt werden. Vereinzelt sind die Teile für die Aufnahme solcher Keime durch Entzündungsprozesse der Schleimhaut oder auch durch Neubildungen vorbereitet. Es handelt sich hierbei in nicht geringer Zahl um Verletzung und Infektion bei Untersuchung und Behandlung mit unreinen Händen (Fingernägeln), Instrumenten, Pessaren, Sonden, mehr noch durch die Dilatationsversuche mit Preßschwämmen, Quellmitteln, aber auch metallene oder andere Apparate.

Trotz aller Aseptik bieten nicht ganz selten die plastischen und sonstigen vaginalen und abdominalen Operationen die Gelegenheitsursache. Wir müssen dabei nicht nur daran denken, daß der in Scheide, Uterus, Tube und Ovarialabszessen oder im Peritoneum liegende Eiter infektiös wirkt. Auch die Tatsache der Lücken unserer Aseptik muß zugestanden werden. In diesem Sinne verdienen unsere Instrumente und besonders das Nahtmaterial unsere ganz besondere Aufmerksamkeit. Seine Vorbereitung ist eine der wichtigsten Aufgaben unter den Vorbereitungen für alle Arten von gynäkologischen Operationen, speziell für die Plastiken, den Stielversorgungen bei den Tuben, Ovarial- und Uterusexstirpationen und Amputationen.

Die Ausbildung der Carcinomoperation hat uns eine neue Gruppe der septischen Parametritiden der schlimmsten Form kennen gelernt. Wir haben seit langen Jahren nicht derartige phlegmonöse Einschmelzungen des zurückgebliebenen Beckenbindegewebes gesehen, wie gerade nach solchen eingreifenden Operationen, auch wenn das Ulcus colli carcinomatosum durch Auskratzung und Verschorfung oder Formalinbehandlung mit aller Sorgfalt ausgeführt wird mit Händen und In-

strumenten, welche bei der daran angeschlossenen Radikaloperation, bei der Laparotomie nicht weiter zur Verwendung kommen.

Zu diesen akuten septisch-traumatischen Parametritiden gehören die Fälle von Haematoma extraperitoneale, welche zu puriformer Einschmelzung kommen. Es ist oben des Näheren ausgeführt, daß diese Einschmelzungen im allgemeinen bei den typischen extraperitonealen Bindegewebshämatomen zu den Seltenheiten gehört. Im Anschluß an die durch ein Trauma in partu und nach Operationen eintretenden intraligamentären Blutergüsse nimmt die Infektion den gleichen Entwicklungsgang wie bei den eben genannten traumatischen Parametritiden. Hämatome nach direkten Verletzungen (Koitus, Pfählungen, Verletzungen mit Instrumenten zum Zwecke der Masturbation, der Abtreibung vermeintlicher Schwangerschaft u. dergl.) werden in der Regel mit dem Akt der Verletzungen selbst infiziert.

Naturgemäß breitet sich das Infiltrat zunächst auf die Umgebung der Operationswunde aus. Eine Abweichung der weiteren Entwicklung entsteht namentlich bei den operativen Fällen durch die Ausbreitung der Exsudation auf dem Wege der bei der Operation unterbundenen oder nicht unterbundenen Blut- und Lymphgefäße und den durch die Operation verzerrten und gequetschten Bindegewebszügen. Kommt es zur Einschmelzung, so tritt in der Operationswunde in der Regel die Gewebsnekrose und der Zerfall verhaltener Blutgerinnsel ein. Die junge Narbe schmilzt ein, der Eiter entleert sich durch dieselbe oder durch die Stichkanäle der Fäden.

Symptome. Verlauf.

Die Infektion des Beckenbindegewebes macht sich auch hier, je nach der Virulenzkraft der Keime und der Qualifikation des Nährbodens, bald schneller, bald langsamer geltend. Neben den Fällen, in welchen schon wenige Stunden nach der Operation der Schüttelfrost sich einstellt und die heftigen Schmerzen, welche für diese Parametritisform charakteristisch sind, verläuft in der Mehrzahl der Fälle der Vorgang sehr viel langsamer, nach mehreren Tagen, in der 2. Woche, nicht selten auch, nachdem die Heilung scheinbar reaktionslos erfolgt ist. Bei den ersten Versuchen der Kranken sich zu bewegen, aufzustehen, setzt meist unter Frostgefühl der Schmerz ein. Die Temperatur geht mit dem Puls in die Höhe, um nach kurzen Tagen jäh abzufallen. In anderen Fällen bleibt die Temperatur mehrere Tage, ja Wochen hindurch in typischen Morgenremissionen und abendlichen Exazerbationen hoch; der Temperaturverlauf entspricht dem Typus der Pyämie. Zuweilen werden zunächst abendliche geringe Steigerungen bemerkt; es kommt nicht zu hoher Temperatur. — Der Puls wird in der Regel frühzeitig frequent und schwach — besonders

bei anämischen Personen. In der Regel stellen sich alsbald mehr oder weniger intensive Schmerzen an der erkrankten Stelle ein. Die Steigung derselben, die Störung der Blase und des Darms, Übelkeit, Erbrechen deuten auf weitere Ausbreitung der Erkrankung, insbesondere aber auf das Peritoneum hin. Dann entwickelt sich Meteorismus, qualvolle Verstopfung, nicht selten das Bild des Pseudo-ileus. Liegt das Exsudat in der Nähe der Blase, so kommt es zu qualvollem Harndrang: die Kranken sind nicht im stande, die Blase vollständig zu entleeren. Das fällt umsomehr auf, als oft genug die Entleerung nach anfänglichen Schwierigkeiten schon zur großen Erleichterung der Kranken in Ordnung gekommen war. Nicht selten hat sich von Anfang an die so unbequeme Katheter-Cystitis entwickelt, ebenso ein beschwerlicher Magen-Darmkatarrh infolge der immer von neuem notwendig gewordenen Abführmittel.

Nicht immer schmelzen die Exsudate ein: sie können nach kürzerem oder längerem Bestehen in Resorption übergehen. Das beobachtet man auch bei ziemlich umfangreichen postoperativen Parametritiden.

Die Eindickung ist vergleichsweise häufig bei den Stumpfexsudaten im Beckenbindegewebe unter den Masseuligaturen der entzündlichen Geschwülste (Sactosalpinx, Oophoritis), der Graviditas extrauterina und der Neubildungen (Ovarialtumoren, Uterusmyomen). Hier handelt es sich zunächst um Stauungshämatome, welche puriform einschmelzen.

Die daraus entwickelten Narben sind die typischen Befunde, welche wir nach plastischen Operationen antreffen. Sie fixieren das Collum und lassen das Corpus oft nach hinten, zuweilen nach vorn oder seitlich abgebogen, teils beweglich, teils durch gleichzeitige perimetritische Prozesse fixiert erscheinen.

Der Befund der postoperativen septischen Parametritiden ist zunächst der einer sehr empfindlichen Anschwellung in der Umgebung der Wunde, resp. der Operationsnarbe. Diese selbst ist angeschwollen, weich; ein Ödem breitet sich nach allen Seiten bis an den Beckenrand aus und dringt auf die Darmbeinschaufel vor. Die Beckenorgane, soweit sie nicht exstirpiert sind, werden von der Masse des Ödems eingehüllt und verlagert, bald nach hinten, bald nach der Seite. Die Masse läßt sich bei bimanueller Tastung auch von oben wahrnehmen, ebenso ihre Ausbreitung auf die Darmbeinschaufel bis zum Lig. poupartii. Große Empfindlichkeit erschwert oft die genaue Differenzierung gegen den Uterus und die Adnexorgane. Der Mastdarm ist komprimiert, die Blase steigt rasch bei zunehmender Füllung über die Symphyse empor. Nach wenigen Tagen tritt entweder Eindickung als Vorläufer der Resorption, oder puriforme Einschmelzung ein.

Nachlaß der Empfindlichkeit und des Fiebers sind in der Regel die Begleiterscheinungen der beginnenden Eindickung, puriforme Einschmelzung macht sich in Zunahme des Fiebers und der Schmerzen, insbesondere aber auch durch die hochgradige Empfindlichkeit der rasch wachsenden Masse geltend. Nicht selten kommt es im Verlauf dieser Eindickung doch noch zu einer zirkumskripten, nachträglich die ganze Exsudatmasse auflösenden Einschmelzung: erneute Fröste, heftige Schmerzen, erneute Empfindlichkeit, auch von neuem auftretende Behinderung in den Nachbarorganen deuten dann ebenso wie die erneute Zunahme der Leukocyten diese Art der Störung in der Resorption an.

Stumpfexsudate nach der Totalexstirpation des Uterus pflegen ebenso wie die nach der Auslösung intraligamentären Neubildungen einzuschmelzen. Nach vaginalen Plastiken sind kleine Blutextravasate sicher sehr häufig; sie werden ohne Reaktion resorbiert. Daraus entstehende Phlegmonen kommen — soweit ich es beobachten kann, in der Mehrzahl schnell zur Einschmelzung.

Das gilt sicher für die Phlegmonen nach typischen Verletzungen, bei welchen das Trauma bis in das Beckenbindegewebe selbst gedrungen ist.

Die Diagnose unterliegt keinen Schwierigkeiten, sobald die Anamnese gegeben ist. Bei dem Mangel einer solchen muß die lokale Untersuchung zur Wahrnehmung der Verletzung führen. Es kann deswegen hier von einer eingehenden Erörterung der differenziellen Diagnose Abstand genommen werden.

Traumatische postoperative Parametritiden können völlig schmerzlose Narben liefern, bei deren Organisation keinerlei Störung in der Funktion des Beckenbindegewebes übrig bleibt: sie verschwinden vollständig und werden weder durch Tastung noch durch Betrachtung wahrnehmbar. Gegenüber dieser Möglichkeit steht die Beobachtung, daß diese Narben nur sehr langsam oder erst nach Jahren sich organisieren. Sie können andauernde Schmerzempfindung auch ohne Berührung verursachen, welche schon bei leichter Erschütterung des Körpers (lautes Sprechen und Niesen) exazerbieren. Sie bleiben druckempfindlich bei der Untersuchung, bei der Tätigkeit der Bauchpresse, bei Stuhl- und Harnentleerung, bei der Kohabitation.

Die höher im Becken liegenden Narben sind in der Regel durch analoge Veränderungen im Peritoneum kompliziert: hier sind dann Verwachsungen mit Darmschlingen eingetreten, mit dem Netz, dem Uterus usw., wodurch das Symptomenbild nachhaltig kompliziert wird.

In dem späteren Verlauf der postoperativen septischen Parametritis macht sich häufig eine Rückwirkung auf das Befinden während der Menstruation in besonders intensiver Weise bemerkbar. Unter

langen Präliminarien (Wallungen, Herzklopfen u. dergl. m.) stellen sich tage-, wochenlang vorher Schmerzen tief im Schoß ein. Auch wenn der Uterus selbst und die Ovarien im übrigen nicht als Sitz besonderer Empfindungen wahrgenommen werden können, bestehen Schmerzen in der Seite, meist über die Menstruation selbst hinaus. Die Narbe wird empfindlich; zuweilen konnte ich eine rezidivierende Schwellung derselben fühlen. Vereinzelt sieht man dabei abendliche Temperatursteigerungen, ohne daß im übrigen eine Ursache dafür nachzuweisen ist. Erst nach vielen Monaten, ja in einzelnen Fällen nach Jahren verlieren sich allmählich diese Menstruationsstörungen.

Wenn in dieser Weise die Narben selbst der Sitz langandauernder Beschwerden werden, so verursachen sie weiter ernste Störungen durch die Wirkung besonders auf den Uterus. Schon Roser, Huguier, E. Martin, Emmet und Breisky haben auf die schweren Folgezustände nach Kollumverletzungen hingewiesen. Insbesondere hat E. Martin die Wirkung derselben auf die Lage des Uterus eingehend gewürdigt. B. S. Schultze und Ziegenspeck haben durch ihre, der heutigen Untersuchungstechnik und unseren heutigen Auffassungen näher stehenden Darstellungen diese Schwierigkeit würdigen gelehrt.

Die Verletzung des Uterus ist dabei oft gewiß von verhängnisvoller Bedeutung. Sie wird durch die unverändert fortbestehenden Schleimhaut-Entzündungsprozesse, durch die Erkrankung der Adnexorgane und des Peritoneum erschwert. Gewiß kommt in der Mehrzahl der Fälle auch hierbei Ausheilung zu stande. Es hinterbleiben aber Veränderungen der Funktions- und Ernährungsstörungen, welche das Operationsresultat andauernd komprimittieren. Diese bedenkliche Folge tritt in bemerkenswerter Häufigkeit bei chlorotischen, neurasthenischen Personen hervor, so daß die Frage nahe liegt, ob nicht die ohnehin vorhandene Funktionsstörung des gesamten Nervensystems die Grundlage für die andauernden Beschwerden wird, welche sich teils im Becken, teils über weite Nervengebiete hin ausbreiten. Hegar, W. A. Freund und ihre Schüler haben auf diesen Zusammenhang ein besonderes Gewicht gelegt. Wir werden bei Erörterung der chronischen atrophizierenden Parametritis darauf noch näher einzugehen haben.

Prognose.

Die Prognose der akuten septischen traumatischen Parametritis muß danach immerhin als eine ernste gestellt werden. Unter einigermaßen günstigen Verhältnissen tritt Heilung, sei es durch unmittelbare Resorption, sei es durch Narbenbildung nach Einschmelzung, ein. Es läßt sich aber nicht verkennen, daß die Ausheilung eine lange Zeit in Anspruch nimmt, und daß unter ungünstigen Allgemeinverhältnissen die Kranken allerdings dadurch dauernd geschädigt werden.

Die Schwierigkeit in der Beurteilung der Prognose dieser Parametritisform liegt in der so häufigen Komplikation mit Erkrankungen des Beckenperitoneum und der gesamten Adnexorgane. Oft heilt die Narbe im Parametrium, das Beckenbindegewebe, nicht ebenso die Adnexorgane, erscheinen für den Tastsinn zu annähernd normaler Beschaffenheit hergestellt, die neurasthenischen Erscheinungen dauern fort.

Parametritische Narben verändern sich zum Guten zuweilen mit der senilen Schrumpfung. In anderen Fällen hinterbleibt ihre Empfindlichkeit und die Störungen der Beckenorgane, auch nachdem Menstruation und Ovulation erloschen sind. Oft tritt frühzeitig das Klimakterium hervor und macht die Frauen zu Greisinnen, lange bevor ihr Lebensalter hierzu die physiologische Erklärung gibt.

Therapie.

Die Prophylaxe der akuten septischen traumatischen Parametritis besteht naturgemäß, soweit es sich um operative Eingriffe handelt, zunächst in dem konsequenten Erstreben einer aseptischen Gestaltung aller Eingriffe in die weiblichen Genitalien. Bei jeder Art von Untersuchung, dem Einführen der Sonde, dem Verlagern des Uterus mit Kugelzangen, den eingehenden Untersuchungen in der Narkose, gebietet die Prophylaxe nicht nur die Aseptik des Untersuchenden und seiner Instrumente; auch die Schleimhaut selbst und ihr Verhalten sind zu beobachten. Das gilt ganz besonders bei der Dilatation des Collum. Am sichersten können wir mit dem Messer reine Wunden anlegen, die wir auch sofort wieder zu schließen imstande sind. Ganz besonders ist die Forderung der Asepsis bei der sogen. Lokalbehandlung zu betonen, welche mit Sondieren, Anhacken der Portio verbunden ist u. dergl., mit Einführung von Pessaren und immer wiederkehrenden Revisionen und dem Einsetzen neuer Instrumente, den Ausschabungen, bei der mit Recht so abfällig kritisierten Vielgeschäftigkeit der im Nebenamt Gynäkologie treibenden Ärzte.

Ist es zur Einimpfung septischer Keime gekommen, so erübrigt zunächst die gleiche antiphlogistische Behandlung, welche wir oben für die puerperale Parametritis angeführt haben. Der Gedanke liegt nahe, plastische Operationswunden zu öffnen, um der Sekretverhaltung einen Ausweg zu schaffen. Die Notwendigkeit zu solchem Vorgehen wird uns in der Regel dadurch erspart, daß, namentlich bei den akut verlaufenden Fällen, sehr schnell Einschmelzung eintritt, die sich bis an die Operationswunde hinzieht und, sei es durch die Stichkanäle, sei es durch das Platzen der Wunde selbst, dem Sekret einen Ausweg gibt. Verzögert sich der Durchbruch, so ist in der Tat zu raten, der puriformen Einschmelzung durch die frühzeitige Entleerung Einhalt zu gebieten. In der Regel ergibt die Lage der Wunde selbst ohne weiteres, wo einzuschneiden ist.

Freilich ist der Erfolg der Plastik in der Regel verloren. Bei der Verheilung per secundam intentionem tritt an Stelle der gradlinigen Narbe meist eine sehr flache, breite. Ähnlich wie bei Eiterung in der Bauchwunde kommt es auch in der Scheide danach sehr häufig zur Narbendehnung. Ein nicht kleiner Teil der Mißerfolge der Prolapsoperationen ist auf diese Weise zu erklären.

Die Reste der eingeschmolzenen Teile, welche nicht vereitern, werden durch oben genannte Therapie (allgemeine Pflege, lokale Anwendung von Jod, Ichthyol, Moor, Soole, heißen Spülungen, Stauungstherapie nach Bier, schließlich auch durch Massage) zur Aufsaugung gebracht.

Eine ganz besondere Aufgabe erwächst aus den ausgedehnten Narbenverziehungen, durch welche auch der Uterus verlagert wird. Über die operative Behandlung der Cervico-laquearrisse ist oben des Näheren berichtet worden.

Nicht nur Traumata liefern das septische Material für Beckenbindegewebseiterung, auch Neoplasmata uteri et vaginae. Ein Beispiel dieser Art berichtet A. v. Rosthorn, in dem es sich um ein mannskopfgroßes diffuses Korpusmyom handelte, welches vereitert war. Die Eitererreger waren entlang der Gewebsspalten vorgedrungen, wie bei einer Metrolymphangitis. Ich habe ein ähnliches Beispiel bei einem vereiterten Korpusmyom gesehen. Hier handelte es sich ebensowenig wie in dem Rosthornschen Falle um puerperale Verhältnisse oder um traumatische Infektion. Insbesondere treten solche Phlegmonen bei Collumcarcinomen im Beckenbindegewebe auf. Sie neigen nicht zur Bildung massiger Infiltrate, ebensowenig zur puriformen Einschmelzung. Vereinzelt habe ich sie in einem vergleichsweise frühen Stadium des Carcinom beobachtet. In der Regel bekommen wir sie bei dem Übergreifen des Carcinom auf das Beckenbindegewebe zu sehen. Es ist schwer zu unterscheiden, wie weit die derben hochgradig empfindlichen Massen, welche annähernd das ganze Becken ausfüllen, der Neubildung oder einem Exsudat angehören.

Es liegt nahe anzunehmen, daß der Zerfall der carcinomatösen Granulationen die Entwicklung des septischen Materiales begünstigt. Oft schien es mir, daß das Resorptionsfieber der kachektischen, entbluteten Personen einer komplizierenden Parametritis entspricht. Mehrfach habe ich in der Tat bei der Excochleation und Kauterisation des Carcinom parametritische Eiterherde eröffnet. Für einen solchen Zusammenhang sprechen besonders klinische Beobachtungen.

Nach eingehender Untersuchung auf die Operabilität fiebern Kranke, bei denen man Infiltrationen des Beckenbindegewebes beobachtet. Die Infiltration scheint akut zu wachsen, ebenso die Empfind-

lichkeit. Die bei Parametritis acuta übliche Antiphlogose bringt die akuten Erscheinungen zum Stillstand. Die resorbierende Behandlung, besonders die energische künstliche Hyperämie im Bierschen Schwitzkasten läßt in 2—3 Wochen das neue entzündliche Infiltrat mit dem alten verschwinden. Zuweilen ergibt sich dann noch die Möglichkeit einer Radikaloperation von der Bauchwunde aus. Häufiger muß man sich allerdings mit der Excochleation und Kauterisation als Palliativoperation begnügen.

Für die Fälle von Parametritis bei Geschwulstvereiterung ist der Versuch, durch die Entfernung der Geschwulst dem Eiter einen Ausweg zu bilden, jedenfalls die gegebene Therapie, so zweifelhaft auch die Prognose ist.

Parametritis gonorrhoica.

Es unterliegt keinem Streite mehr, daß der Gonokokkus auch in das subepitheliale Gewebe ohne Oberflächenverletzung eindringen kann. Speziell hat Wertheim diesen Vorgang für Uterus, Tube und Harnblase nachgewiesen, Mandl für die Scheidenschleimhaut, Bumm für die Konjunktiva der Neugebornen.

Gegenüber der früheren Auffassung von Bumm, daß der Gonokokkus nur bei besonderer Zartheit (Erosionen) und vorausgegangener Schädigung (Cervixschleimhaut-Verletzungen) oder in Begleitung anderer Parasiten in das Bindegewebe eindringt und hier entzündliche Prozesse hervorruft, hat Wertheim nachgewiesen, daß der Gonokokkus auch durch gesundes Epithel in das Beckenbindegewebe eindringen kann. Die Ausbreitung des Gonokokkus in dem Verlauf der Bindegewebs- und Lymphspalten verursacht nach Wertheim bei der Ausbreitung von der Gebärmutter aus, auch ohne die Mitwirkung anderer Eitererreger, eine gonorrhoische Parametritis. Ebenso entwickelt sich von der gonorrhoischen Salpingitis aus ein Exsudat in die Mesosalpinx (ala vespertilionis). Danach muß angenommen werden, daß gonorrhoische Infektion nicht bloß auf dem Wege der Schleimhautausbreitung, sondern auch unmittelbar durch das Schleimhautepithel in die Bindegewebslager erfolgt.

Eine Ergänzung für diese Auffassung darf man in der Beobachtung Krönigs sehen, der bei einer Wöchnerin am 20. Tage ein parametritisches Exsudat nachweisen konnte: das Lochialsekret hatte nur Gonokokken. Zu keiner Zeit konnten durch die zur Verwendung gebrachten Untersuchungsmethoden andere Eitererreger nachgewiesen werden. Die Wöchnerin klagte zugleich über Schmerzhaftigkeit des Ellbogens und hatte eine eitrige Tendo-Vaginitis. Menge konstatierte einen gonorrhoischen Uterusabszeß.

Diese Beobachtungen sprechen in der Tat zu Gunsten der Wertheimschen Auffassung.

Unzweifelhaft gibt auffallend häufig Gonorrhoe zu fieberhafter Erkrankung im Wochenbett Veranlassung. Das hatten wir auch in unserem Greifswalder Material[1]) nachzuweisen. Gerade dadurch aber werden wir darauf hingewiesen, daß diese Endometritis puerperalis gonorrhoica nur ausnahmsweise der Ausgangspunkt einer Parametritis wird, jedenfalls nicht in unseren 30 mit Sicherheit nachgewiesenen und lange Zeit hindurch weiter beobachteten Fällen. Das muß hervorgehoben werden, denn seitdem Kaltenbach 1886 darauf hingewiesen, daß mit Vorliebe solche Mütter an Parametritis erkranken, deren Kinder an Augen-Blennorrhoe leiden, und Sänger in gleichem Sinn sich ausgesprochen, ist die Auffassung in unserer Literatur fast unbestritten weiter getragen worden, daß die Parametritis gonorrhoica häufig sei.

Auch in Bezug auf die Bedeutung der Gonorrhoe für die schweren Leiden im Spätwochenbett, auf welche Krönig hingewiesen hat, kann ich mich nicht der Auffassung anschließen, daß hier der Gonokokkus der alleinige Entzündungserreger ist. Ohne hier auf die Kontroverse einzugehen, ob es sich um Mischinfektion handelt (Döderlein Schmorrl), oder ob diese Prozesse, wie Wertheim, Krönig und Menge betonen wollen, rein gonorrhoischen Ursprungs sind, veranlaßt mich die oben angeführte Tatsache, daß jedenfalls in keinem unserer Fälle von Endometritis gonorrhoica im Wochenbett, eine Parametritis aufgetreten ist und ferner, daß in keinem unserer Fälle schwere Erkrankungen im Spätwochenbett, nach mehrjähriger Kontrolle zu konstatieren waren, diese Wirkung des Gonokokkus jedenfalls als eine nur in seltenen Fällen auftretende zu bezeichnen. Nur eine unserer gonorrhoischen Wöchnerinnen erkrankte an multiplen Gelenkentzündungen.

Dagegen haben wir einen Fall[2]) von puerperalem gonorrhoischem Exsudat des Cavum Retzii beobachtet mit Durchbruch durch den Nabel.

Wenn hier mit großer Wahrscheinlichkeit eine im Wochenbett entstandene gonorrhoische Parametritis vorlag, so spricht die Lokalisation vor der vorderen Fläche des Collum keineswegs gegen die Annahme eines solchen Zusammenhanges. Es kann ungezwungen angenommen werden, daß die Infektion von einer Wunde an der vorderen Wand des Cervikalkanales ausgegangen ist und sich neben der Blase oder hinter dem Blasenperitoneum ausgebreitet hat. Auch die Durchbruchsstelle ist keine ungewöhnliche, bietet doch bei den Eiterungen im Cavum Retzii der Nabel augenscheinlich als schwacher Punkt der

[1]) Berliner klin. Wochenschr. 1904, Nr. 13.

[2]) Vgl. Jung. Sitzung der Neuvorpommerschen Ärzte im Reg.-Bez. Stralsund. (Correspondenzbl. Nr. 53, 1901).

der Bauchwand eine Prädilektionsstelle. Es sei nicht übersehen, daß auch hier der gutartige klinische Verlauf im allgemeinen zu Gunsten einer Mischinfektion spricht gegenüber dem viel schwereren Verlauf der reinen septischen. Ob freilich die Mischinfektion von Anfang an bestanden hat, oder erst nach dem Durchbruch zu stande gekommen ist, soll unerörtert bleiben.

In einem anderen Falle (vgl. Scott Carmichael) fand sich ein Exsudat unter beiderseitigen Tubo-Ovarialtumoren bei einer Gonorrhoica — welche seit ihrer letzten Niederkunft vor 6 Monaten an zunehmenden Beschwerden mit Fieber erkrankt war. Im Cervikalsekret Gonokokken; im Exsudat keinerlei Bakterien nachweisbar. Es erscheint fraglich, ob jenes alte Exsudat im Parametrium selbst lag — oder ob es mit jener Gonorrhoe in Zusammenhang steht.

Gonorrhoe breitet sich — soviel darf man wohl nach dem vorliegenden Material behaupten — ganz überwiegend häufig in der bekannten aszendierenden Form über Uterus, Tuben, Ovarien und Peritoneum aus. Die als Parametritis gonorrhoica berichteten Fälle erscheinen nur dann einwandfrei, wenn sie durch Autopsie event. auf dem Operationstisch festgestellt sind. A. v. Rosthorn kommt zu dem Schluß, daß ähnlich ausgebreitete Infiltrate und Abszesse des Beckenbindegewebes, wie sie durch das Puerperium gesetzt werden, bei der aszendierenden Gonorrhoe nicht zu beobachten sind. Mein eigner zuerst zitierter Fall bietet in der Tat noch so viele Möglichkeiten zu Fehlschüssen, besonders durch die Symbiose der Gonokokken und Staphylo-

---

Die 31 jährige Patientin gebar 1901 spontan, ohne ärztliche Hilfe. Am 3. Wochenbettstage erkrankte das Kind an Blennorrhoea conjunctivae palpebrarum. Die Mutter bekam Fieber am 4. und 5. Tage, konnte aber am 10. Tage das Bett verlassen und ihren häuslichen Geschäften nachgehen. Vierzehn Tage später fiel ihr auf, daß ihr Leib sehr stark blieb und sich hart und gespannt anfühlte; bei derberer Berührung empfand sie dumpfe Schmerzen. Zugleich schwoll die Nabelgegend an. Die Haut rötete sich und wurde empfindlich. Am 10. April erfolgte spontaner Durchbruch großer Eitermengen durch den Nabel, jetzt Aufnahme in die Klinik. Es wurde ein bis zwei Querfinger oberhalb des Nabels reichender, seitwärts beiderseits bis zu der spina ant. sup. sich erstreckender Abszeß konstatiert. In dem massigen Eiter waren Gonokokken und Staphylokokken nachweisbar. Ferner bestand Colpitis granulosa, zahlreiche Gonokokken im Cervikalsekret. Uterus sehr klein, nach hinten gedrängt, Adnexe nicht zu tasten infolge der starken Infiltration der Bauchwand, welche sich in continuo über das vordere Scheidengewölbe ausdehnte. Es wurden von der Nabelfistel aus nach abwärts die Bauchdecken gespalten und etwa 3 Liter Inhalt entleert. In der Tiefe der Abszeßhöhle war das verdickte Peritoneum und die Blase sichtbar. Die Ausheilung erfolgte ziemlich rasch, das Allgemeinbefinden war stets sehr gut, nie bestand Fieber, der Puls war stets unter 90.

Es handelte sich also um die seltenere Lokalisation des Exsudates in der vorderen Hälfte des Beckenbindegewebes und Ausbreitung im Cavum Retzii.

kokken, daß ich ihn nicht als Beweis gegen die Rosthorn'sche Schlußfolgerung anführen möchte. Ich neige zu der Auffassung von Bumm, daß eine Mischinfektion der abszedierenden Parametritis bei Cervixgonorrhoe zu Grunde liegt. (Vgl. auch Ely van de Waker, New-York. med. Journal 5. Februar 1905, 5. 225.)

Zuversichtlich handelt es sich in den Gonorrhoefällen meist um Saktosalpingen. Ovarialabszesse und Perimetritis. Diese letztere zieht auch die unter der Serosa liegenden nächsten Schichten des Beckenbindegewebes in Mitleidenschaft, ohne aber hier — für gewöhnlich — eine Abszedierung zu veranlassen. Beachtung verdient, daß sowohl in dem Fall von Krönig und dem meinen, sowie in dem von Schumacher aus der Klinik von Fehling berichteten, die Parametritis im Puerperium einsetzte. Für diese Kranke betrachte ich eine (vielleicht gleichzeitige) septische Puerperalinfektion keineswegs als ausgeschlossen.

Symptome.

Die gonorrhoische Parametritis ist, soweit die Beobachtungen von Krönig, sowie meiner eigner zu schließen gestatten, durch die schleichende Entwicklung der Krankheit ausgezeichnet. Auf den anscheinend etwas stürmischen Anfang (hohes Fieber, heftige Schmerzen) folgen geringe sporadische Temperatursteigerungen und andauernde, wenn auch nicht heftige Schmerzen, dabei Unbehagen und andauerndes Krankheitsgefühl. Puriforme Einschmelzung läßt die Schmerzen und das Fieber exarzerbieren; beide lassen im Augenblick der Perforation resp. der Entleerung nach. Im übrigen treten, wie auch in unseren Fällen, die Symptome der gonorrhoischen Erkrankung der Harnwege und der Genitalschleimhaut in den Vordergrund.

Diagnose.

Die Exsudation in dem Beckenbindegewebe präsentiert sich durch Tastung nach Analogie der puerperal-septischen Erkrankung. Der Nachweis der Gonokokken in der Schleimhaut des Genitalkanales oder der Harnröhre legt die Möglichkeit nahe, daß bei der Entwicklung des Prozesses im Parametrium Gonorrhoe mitgewirkt hat. Eine Diagnose kann natürlich nur durch den Nachweis der Gonokokken im Inhalt des Abszesses erbracht werden. Gerade der schleichende Verlauf aber und die geringe Allgemeinreaktion im Gegensatz zu den ausgedehnten Erkrankungen weisen mit einer gewissen Wahrscheinlichkeit auf die Beteiligung der Gonokokken an der Entwicklung der Parametritiden hin. Gleichzeitige Gelenkerkrankung, ev. die Erkrankung eines vor kurzem von der Pat. geborenen Kindes an Conjunctivitis gon. sind nicht zu unterschätzende Momente für die

Diagnose. — Angesichts der Häufigkeit der Genitalgonorrhoe bleibt die außerordentliche Seltenheit gonorrhoischer Abszesse im Parametrium jedenfalls sehr bemerkenswert.

Prognose.

Die geringe Zahl einwandfrei konstatierter einschlägiger Fälle läßt erkennen, daß es wohl häufig zur puriformen Einschmelzung kommt. Damit ist dann auch die Prognose in dem Sinne gegeben, daß nach vollständiger Entleerung die Resorption der Schwielen und Schwarten zu erwarten ist.

Therapie.

Wenn es zur puriformen Einschmelzung kommt, kann nur durch die Entleerung des Abszesses Heilung erzielt werden. Im übrigen ist der ganze oben erwähnte Apparat zur Anwendung der Resorption in Anwendung zu ziehen. Die guten Aussichten, welche durch das Absterben der Gonokokken für die Genesung gegeben werden, legen jedenfalls eine sehr sorgfältige Abwägung der Bedeutung einer augenblicklichen Eiterbildung nahe, um von vorzeitiger Radikaloperation abzumahnen.

II. Parametritis acuta infolge von Infektion aus Krankheitsherden außerhalb der Genitalschleimhaut.

(Deszendierende Form der Parametritis.)

Die innige Beziehung des Beckenbindegewebes zu den das Becken durchziehenden und umgrenzenden Organen und Geweben, der Blase, dem Darme in seinen verschiedenen Abschnitten, den Adnexorganen, den Knochen läßt ein Übergreifen der Entzündungsorgane von diesen in jenes als gelegentlich unvermeidlich betrachten. Die Bindegewebszüge, welche jene Organe umspannen, das überreiche Lymph- und Blutgefäßnetz, welches das Beckenbindegewebe durchzieht, sind gegebene Wege für Infektionskeime und ihre Toxine.

In der Tat nimmt das Beckenbindegewebe nicht nur in den Randzonen an den Entzündungsvorgängen, speziell der Blase und des Rektum teil. Bei den Erkrankungen des Beckenperitoneum, der Adnexorgane, Entzündung und puriformen Einschmelzung von Neoplasmen des Beckenbindegewebes, auch der tubaren Schwangerschaft greifen frühzeitig auch auf das Beckenbindegewebe über. Hier bildet die Parametritis einen gegebenen Teil der primären Erkrankung, welche in entsprechender Ausdehnung von der Kontaktzone aus, je nach der Virulenzkraft und Menge der Keime in weiterer oder vollständiger Ausdehnung ergriffen wird. Die Parametritis kann davon kaum in irgend einer Beziehung losgetrennt werden.

Nicht in gleichem Umfang tritt die Parametritis da zurück, wo ferner abseits liegende Erkrankungsherde sich bis in das Beckenbindegewebe ausbreiten.

Unter diesen scheint die Typhlitis und die Appendicitis in besonderem Grade beteiligt. In der umfangreichen Literatur über diese Krankheiten wird die Ausbreitung der Eiterung bis in das Becken (Rotter, Sonnenburg) als eine keineswegs seltene Komplikation berichtet. In Wirklichkeit handelt es sich aber anscheinend nur recht vereinzelt um das Beckenbindegewebe selbst. Entsprechend der anatomischen Anordnung des Appendix und nach den Autopsien auf dem Operations- und Leichentisch breitet sich der Entzündungsvorgang im Peritoneum aus und verursacht perimetritische Abszesse. Retroperitoneale Erkrankung um das Typhlon entwickelt sich mit großer Konstanz auf dem Musc. ileopsoas teils aszendierend nach dem Nierenbett, teils deszendierend nach dem Poupartschen Bande hin. Eine Versenkung über den Beckenrand, in das Lig. latum hinein, gehört hierbei augenscheinlich zu den großen Seltenheiten. Auch in den Fällen meiner Beobachtung wurde es nach den Autopsiebefunden in hohem Grade wahrscheinlich, daß die parametritische Eiterung nicht von dem Blinddarm unmittelbar veranlaßt, sondern erst durch die Einschmelzung des perimetritischen Exsudates entstanden war.

Den gleichen Weg nehmen die Eiterungen der Nieren und ihrer Umgebung, ebenso die subphrenischen Abszesse und die der Gallenwege.

Vergleichsweise selten scheinen die Erkrankungen der Knochen des Beckens (Osteomyelitis, Periostitis, Coxitis) und der Lendenwirbelsäule das Beckenbindegewebe zu infizieren, etwas häufiger die der Beckengelenke (z. B. nach Symphyseotomie). Bei allen diesen Erkrankungsformen treten die Primärerkrankungen ganz in den Vordergrund. Die Parametritis bildet nur eine Etappe in dem Decursus morbi.

Ein besonderes Interesse beanspruchen die Aktinomykose und die Tuberkulose, welche von ihrer primären Lokalisation aus sich auch im Parametrium in scheinbar isolierten Herden entwickeln können, sodaß ihr Zusammenhang mit jenen unserer Wahrnehmung nur zu leicht entgeht.

Die Beobachtungen von Aktinomykose der weiblichen Genitalien haben sich in den letzten Jahren gemehrt. Henriot hat 10 Fälle von Erkrankung der inneren Organe zusammengestellt. Dazu ist auch der Fall von Whipple und Webber gekommen.

Amann beobachtete einen Fall von Aktinomykose, in dem eine derbe höckerige Infiltration der Unterbauchgegend sich bis ins kleine Becken hinein erstreckte; am Nabel bestand eine kleine Fistel, aus der sich krümlicher Eiter entleerte, in dem sich der Strahlenpilz deutlich

nachweisen ließ. A. spaltete mehrfach die multiplen Abszesse der Bauchwand und excochleierte dieselben; unter ausgiebiger Jodanwendung trat im Verlauf von 3 Jahren allmählich Heilung ein. (Deutler, Diss. inaug., München 1903.)

Eine Durchsicht der Krankengeschichten ergibt, daß zwar Tuben (Zeemann) und Ovarium (Zeemann, Middeldorpf, Boström) in gewissem Sinne isoliert erkranken, meist vom Darmtrakt her. (Proc. vermiformis — vielleicht Ampulla Recti Fehmers.) Henriot bezeichnet diese als sekundäre Formen. In der Mehrzahl der Fälle wurde, wenn es überhaupt zur Autopsie kam, der bekannte Zustand allgemeiner Beteiligung der Beckenorgane gefunden, welche eine Spezialisierung nicht zuläßt. Das Infiltrat breitet sich über die Darmbeinschaufel aus.

Unzweifelhaft wird das Beckenbindegewebe dabei ergriffen: es kommt zur Eiterbildung in demselben, mit Fistelbildung. In der Tat erscheint es aber ausgeschlossen, daß hier der Strahlenpilz sich primär entwickelt.

Vielleicht ist es nicht bedeutungslos darauf hinzuweisen, daß ebenso wie in dem von mir beobachteten Fall von Aktinomyces der Bauchdecken, in je einem Fall von Santer und Fehmers einige Zeit vor der Entleerung von aktinomykeshaltigem Eiter ein Abszeß im Beckenbindegewebe gefunden worden ist, der nur Streptokokken enthielt. Wenige Monate darauf wurde ein neuer, abseits liegender Abszeß wieder ohne Aktinomyces entleert. Erst 2 Monate später gelang in einem 3. Abszeß in der Bauchwand der entscheidende Nachweis.

Frau H. aus Barth, Wirthschafterin, 1897 Amput. uteri myomatosi supravagin. per cocliotomiam (Pernice). 21. Juli 1900 excisio colli vaginalis zur Entleerung eines prävesikalen postoperativen Eiterherdes (Streptokokken). Fistula vesicovaginalis: wird 22. Oktober 1900 von mir geschlossen. Dabei wird ein oberflächlicher Bauchdeckenabszeß, welcher links neben dem alten Bauchschnitt liegt, inzidiert, durch Drainage zur Verheilung gebracht. Eiter durch Blut verunreinigt, enthielt kein Actinomykes. 18. Dezember 1900 erneute multiple Abszeßbildung in den Bauchdecken links: Actinomykes. Ausgedehnte Spaltung, Tamponade, Jodbehandlung. — Die Abszeßbildung wiederholt sich innerhalb des folgenden Jahres noch zweimal: jedesmal Spaltung — Drainage, Behandlung mit Jodtinkturätzungen. Seit Herbst 1902 völlige Genesung.

Das klinische Bild wird zunächst von der Störung im Darm beherrscht, mit zeitweiligem Fieber, mit Schmerzen, langsam zunehmender Kachexie.

Die Diagnose kann natürlich nur durch den Nachweis des Pilzes gesichert werden. Fehmers will bei brettharter Infiltration des Beckenbindegewebes, wenn Puerperium und Gonorrhoe ausgeschlossen, besonders bei harter Infiltration um die Ampulla recti und in der rechten Beckenseite an Aktinomykes denken. Auch operative Eingriffe und die Gelegenheitsursachen zu subseptischer Infektion müssen wohl noch in Betracht gezogen werden.

Die Untersuchung der Abszesse bringt den Ausschlag, die Erfolge einer lange fortgesetzten Jodkaliumbehandlung die Bestätigung.

Isolierte tuberkulöse Herde im Beckenbindegewebe scheinen zu den größten Seltenheiten zu gehören. In dem großen Material, welches zur Verhandlung über Genitaltuberkulose auf dem Kongresse in Rom herangezogen worden ist, wurde nicht ein einziges solches beweiskräftiges Beispiel beigebracht. Die Beobachtung von Franqué steht bisher vereinzelt da.

Daß die verheerende Wirkung der Tuberkulose des Uterus, der Tuben und der Ovarien, ebenso die der Peritonealtuberkulose, sich auch auf das Beckenbindegewebe ausbreitet, zeigen nicht so seltene Beobachtungen. Auch hierbei bietet die Bindegewebserkrankung kein charakteristisches Zeichen. Eiterherde durchziehen die Spalträume und breiten sich an den Gefäßen aus. Sie perforieren meist nach der Scheide, in den Darm, die Blase und zeigen die verhängnisvolle Neigung zu Fistelbildung. Sie bilden eine Etappe auf dem verhängnisvollen Weg der Krankheit und tragen zum weiteren Verfall der Kranken bei, ohne an sich charakteristische Symptome zu machen.

Die Diagnose sichert den Nachweis von Bazillen in den Granulationen oder im Eiter. In der Regel ist schon vorher die Natur der Erkrankung in den primären Herden festgestellt.

Die Therapie kann in diesem Entwicklungsstadium wohl nur eine symptomatische sein. Von einer radikalen Operation kann ohnehin nicht gesprochen werden, da der primäre Heerd in den Luftwegen oder dem Darm, resp. in den sie umgebenden Drüsen außerhalb des Bereiches einer solchen liege.

Hier ist der Ort einer eignen Form von Abszeßbildung im Beckenbindegewebe und damit einer Art von Parametritis apostematosa zu gedenken, welche, wenn auch nicht häufig, darum doch zu großen diagnostischen Schwierigkeiten Veranlassung gibt; das sind die Fälle von vereiterten Embryomen und Echinokokken. Die Trägerinnen haben oft genug selbst keine Ahnung von ihrem Leiden, wenn nicht bei Echinokokken die hierfür charakteristischen anamnestischen Anhaltspunkte, bei den Embryomen, die nach langsamem Wachstum allmählich hervortretenden Druckerscheinungen die Aufmerksamkeit auf sie hinführen. Gelegentlich tritt dieser Augenblick während einer Schwangerschaft oder im Anschluß an eine solche hervor.

Embryome liegen meist in dem Bereich der vorderen Peripherie des Beckenbindegewebes. Sie sind unbeweglich inseriert; ihre Oberfläche ist rundlich, scharf kontouriert, zuweilen gelingt es, charakteristische Bestandteile der an sich nicht empfindlichen Geschwulst zu erkennen. Echinokokken machen sich durch ihr gelegentlich rasches Wachstum, ihre rundliche Form, ihre pralle Konsistenz, event. durch das Hydatiden-

schwirren erkenntlich. Im Augenblick der Vereiterung werden beide der Ausgangspunkt von schweren Infektionserscheinungen. Die Masse scheint rapid zu wachsen; sie wird empfindlich, peritonitische Reizerscheinungen treten hervor. Bei hohem Fieber und frequentem Puls steigt die Zahl der Leukocyten. Ist ein Zusammenhang mit einem Puerperium ausgeschlossen, oder ein Trauma, so wird man an die Möglichkeit eines Embryom, — sind sonstige Hinweise auf Echinokokken gegeben, an solche denken. Ist die Person z. Zt. schwanger oder hat sie vor kurzem geboren, so kann allerdings die Unterscheidung außerordentlich schwierig werden. Der Durchbruch macht sich nach Bildung eines Erweichungsherdes an der Durchbruchsstelle bemerkbar. Die Diagnose ergibt sich, sobald die Entleerung erfolgt.

Sactosalpinx purulenta und Ovarialabszesse liegen zunächst außerhalb des Beckenbindegewebes, oberhalb des Diaphragma pelvis. Dasselbe nimmt aber in großer Ausdehnung an den Entzündungsvorgängen teil. Sind die gesamten Adnexorgane miteinander verbacken, so hilft oft der Nachweis des Zusammenhanges der Saktosalpinx mit dem Uterushorn durch den stielähnlichen Isthmus tubae, der Nachweis der kolbigen Anschwellung des abdominalen Endes der Tube zur Klarstellung der Diagnose. Anderseits führt die Tastung des Ligamentum ovarii proprium zur Feststellung eines erkrankten Ovarium. Solange die Tube und das Ovarium nicht intraligamentär entwickelt sind, werden die Douglasschen Falten zu wichtigen Anhaltspunkte, welche wie Guitarresaiten angespannt, die in das Cavum Douglasii herabhängenden Massen umgreifen. Intraligamentäre Massen, also besonders auch Exsudate, verschieben diese Ligamente; dieselben werden bei akuten Beckenbindegewebs-Phlegmonen nicht bestimmt wahrgenommen. Immer lassen sich die Ligg. sacro-uterina vom Darm aus kontrollieren.

Kommt es zur Vereiterung, so wird eine ödematöse Anschwellung um die Geschwulst wahrnehmbar. Die charakteristische Erweichung wird fühlbar. Es läßt sich durch die dicke Masse des Beckenbindegewebes hindurch der Finger bis an dieselbe verschieben. Im weiteren Verlauf breitet sich der Eiter auch in das Beckenbindegewebe selbst aus, das infiltrierte Gewebe schmilzt ein. Das Scheidengewölbe wird herabgedrängt, die Portio, der ganze Uterus wird von der Masse verlagert nach vorn oder nach der Seite. Dicht an oder in der näheren Umgebung der Portio wölbt das Exsudat das Scheidengewölbe vor.

Vereiterte Neubildungen im Beckenbindegewebe reichen nur sehr selten bis über den Beckeneingang hinauf. Der Durchbruch und die Entleerung des Eiters erfolgt durch Uterus, Blase, Scheide und Darm. Sie kann aber auch mehr nach dem Damm hin oder pararektal zu stande kommen.

Das sind die typischen Fälle der sogenannten Beckeneiterungen, zu deren Heilung die Exstirpation des Uterus vorgeschlagen war.

Es ist jedenfalls erfreulich, daß diese Bezeichnung, welche ausschließlich einer Unklarheit der Diagnose entspricht, ebenso verschwindet, wie die von Péan und seinen Schülern hierfür vorgeschlagene Therapie der Excision des an sich gesunden Uterus.

B. Chronische Parametritis.

Wir haben oben auszuführen gehabt, daß auch nach den akuten Erkrankungen das Beckenbindegewebe die Ausheilung in einer überaus schleppenden Weise verlaufen kann. Sie endet dabei zuweilen in Narbenbildung, welche zwar einen reizlosen Zustand erreichen kann, in anderen Fällen durch interkurrente entzündliche Vorgänge, aber auch ohne solche die Gesundheit der Kranken, insbesondere die Funktionen der Genitalorgane dauernd schädigt.

Unzweifelhaft beobachten wir solche Fälle chronischer Parametritis mit den verhängnisvollen Folgen der Narbenschrumpfung in einer Anzahl subakut verlaufender Puerperalfieber-Fälle. Nur vereinzelt gelingt der schulgerechte Nachweis dieses Zusammenhanges. Der Verlauf und der Befund der lokalen Veränderungen ist oben so scharf gekennzeichnet, daß wir auch für die Fälle, in denen uns dieses vermittelnde Glied in der Verkettung der Veränderungen fehlt, den Zusammenhang mit einer sehr schleichenden, subakuten puerperalseptischen Erkrankung festhalten müssen.

Eine zweite Art chronischer Parametritis ist zuweilen die Begleiterin seniler Schrumpfungsvorgänge. Ohne Zusammenhang mit einem Puerperium oder einem nachweisbaren Trauma tritt zuweilen in der physiologischen Lebensperiode, aber auch vor dem physiologischen Termin unter gleichzeitiger seniler Umbildung des ganzen Körpers in dem Beckenbindegewebe ein Schrumpfungszustand hervor, welchen man von dem Befund der Narbenbildung nach der in einen chronischen Entzündungszustand ausklingenden puerperal septischen Parametritis nur schwer zu trennen vermag.

Ob überhaupt und welche Art von Entzündungserregern sich in dieser Form geltend machen, steht dahin. Die Born-L. Fränkelsche Hypothese von der inneren Sekretion des Ovarium würde auch für diese Fälle an eine toxische Wirkung denken lassen. Jedenfalls geht mit dem vorzeitigen Klimakterium das Erlöschen der Konzeptionsfähigkeit einher. Es handelt sich hierbei wahrscheinlich um eine über das Maß seniler physiologischer Schrumpfung hinausgehende Veränderung, die in ihrem Verlauf unter andauernden Beschwerden aller Art und wechselnden Schmerzen lange Jahre den Frauen das Leben erschwert.

Neben diesen kennen wir klinisch, sowohl nach den subjektiven Erscheinungen, als nach dem Befunde der lokalen Veränderung eine

Reihe von Fällen, in denen die Parametritis wohl charakterisiert ohne akute Vorstadien schleichend einsetzte, den chronischen Charakter andauernd bewahrte und das Individuum durch Schmerz verschiedener Intensität und Beschwerden allerlei Art unter geringer oder größerer Störung und unter Wechseln des Allgemeinbefindens leiden ließ nach der prägnanten Definition von A. v. Rosthorn.

W. A. Freund hat uns gelehrt, diese eigentümliche Form als diffuse atrophizierende Parametritis zu bezeichnen. Allgemeine Ernährungsstörungen (Chlorose, Tuberkulose, infantile Körperentwicklung), Erschöpfung des Körpers durch rasch aufeinanderfolgende Schwangerschaften und schwierige Geburten, welche mit starkem Blutverlust einhergehen, nach andauernden übermäßigen Anstrengungen des Körpers bei meistens ungeeigneter Ernährung, endlich aber auch langandauernde sexuelle Überreizungen sind die Ursachen dieser eigentümlichen und wohlcharakterisierten Form der Parametritis.

Dank den unermüdlichen Forschungen W. A. Freund's und seiner Schüler, bes. H. W. Freund, wissen wir, daß hierfür eine tiefgehende Störung der Ganglien und Nerven im Beckenbindegewebe die anatomische Unterlage bildet. Oben (Seite 82) ist auf die Wirkung der sklerosierten Narbenbalken, welche das Bindegewebe ungleichmäßig verdicken, die Rarefikation des Gewebes, die Verarmung der Ganglienzellen mit ihrem dunklen Pigment, den unregelmäßigen, teils kernlosen Zellen hingewiesen worden. (W. A. Freund).

Der Tastbefund dieser atrophizierenden Erkrankung wird durch die Schrumpfung, durch den Mangel an Elastizität, den Fettschwund der Scheidenwandung auffällig. Die Scheide selbst ist trocken, das Scheidengewölbe wie retrahiert. Die Portio vaginalis uteri ist zu einem warzenartigen Gebilde umgewandelt, über welchem das kleine Korpus nur mit Mühe durchgefühlt wird. Die Schrumpfung am Uterus tritt zuweilen für den Tastbefund auf der einen Seite bestimmter hervor als auf der anderen. Im vorgeschrittenen Stadium, in welchem das Beckenbindegewebe sein sonst so reiches Fettpolster vollständig verloren hat, kommt es zu dem so zutreffend von W. A. Freund bezeichneten Zustand von Ausmagerung des ganzen Beckens. Mit diesem Zustand bildet sich das Gesamtbild der vorzeitigen senilen Involution und die Climax praecox aus; Ausfall und Ergrauen der Haare, Ausfall der Zähne, Eintrocknung der Haut des ganzen Körpers, Muskelschwund usw.

Diese Störung macht sich in verhängnisvoller Weise in anderen Abschnitten des Nervensystems bemerkbar. Waren die Gynäkologen früher nur zu geneigt, solche Nervenstörungen mit den chronischen Genitalleiden in Verbindung zu bringen, so wurde durch die nicht seltene Beobachtung, daß ähnliche Neurosen auch bei normalen Verhältnissen der Geschlechtsorgane sich entwickeln, eine andere Auf-

fassung verallgemeinert. Man setzte die Bedeutung der Genitalerkrankung wesentlich herab und verlegte den Schwerpunkt in die lokale Veränderung des Nervensystems. W. A. Freunds Forschungen haben die Beziehungen der genannten scharf heraus zu schälenden Veränderungen im Beckenbindegewebe mit den schwerwiegenden Störungen des Nervenapparates der Genitalien zur Erkenntnis gebracht. Wir verkennen heute nicht mehr die begünstigende Wirkung dieser anatomischen Störung auf einen dafür disponierten, hereditär belasteten Körper. Bei neuropathischer Konstitution, Neurasthenie und Infantilismus sehen wir in ihnen die Grundlage wenigstens für einen Teil des Krankheitsbegriffes der Hysterie.

Freund unterscheidet eine sympathische, spinale und cerebrale Hysterie. In der ersten Gruppe überwiegt der Sammelbegriff der Neuralgia cöliaca. In der zweiten Gruppe treten die Erscheinungen der spinalen Irritationen, die Störungen im Gebiet des Ischiadikus, Brachialis und die Arthropathien hervor, die Störungen in der Brustdrüse, der Sensibilität und Motilität. In die dritte Gruppe gehören die Trigeminus-Neuralgien, der Kopfschmerz, die Sehstörung und die vasomotorischen Störungen, abnorme Reizung der Haut, die hysterischen Blutungen.

Mit der allgemeinen Ernährungsstörung stellt sich in großer Häufigkeit die Enteroptose und ihre verhängnisvollen Folgezustände ein. Sie bildet eine fast konstante Begleiterin der nervösen Störungen und tritt vielfach gerade auch bei der chronischen atrophizierenden Parametritis in den Vordergrund.

Unter diesen bildet die Copiopia hysterica einen zwar seltenen, aber eigenartigen Befund, auf welchen Förster, Mooren u. A. in dem Zusammenhang mit neurotrophischen Störungen im Becken hingewiesen haben. Ich habe mit Mooren zusammen eine größere Zahl von gynäkologischen Fällen untersucht, und dabei in der Tat an einer nicht kleinen Reihe derselben die Einengung des Gesichtsfeldes und die zunehmende Sehschwäche bei solchen chronischen Parametritiden festzustellen Gelegenheit gehabt.

Es liegt nicht im Rahmen dieser Darstellung, die buntschillernden Bilder der Hysterie eingehender zu beschreiben. In der Tat sehen wir derartige Erscheinungen relativ nicht ganz selten, wenn auch oft nur andeutungsweise bei Frauen mit beginnender, namentlich vorzeitig eintretender klimakterischer Umbildung der Genitalien sich entwickeln. Nur selten sind dabei akute und anderweitige Störungen zu beobachten, welche als ätiologisch bedeutungsvoll, besonders in den Augen der Laien in den Vordergrund treten. Das Schwanken der aufeinanderfolgenden wechselnden Akzentuierung der Erscheinungen der einen oder

anderen Gruppe, das Abklingen der Erscheinung bei dem Abschluß der menstrualen Kongestion und der damit eintretenden normalen Schrumpfung der Genitalien verdient auch hier noch besonders hervorgehoben zu werden.

Prognose.

Die Aussicht, daß ein so chronischer Prozeß schließlich doch zum Stillstand kommt und dann bei geeignetem Verhalten der Kranken ein subjektiv und objektiv befriedigender Abschluß erreicht wird, muß namentlich für die puerperal-septischen und für die postoperativ-septischen Fälle festgehalten werden. Für die senilen Formen hängt die Prognose davon ab, wie weit ein Gleichgewicht in den allgemeinen Funktionen des Körpers und in der Ernährung zu erreichen ist. Die Gruppe der von den Adnexorganen ausgehenden chronischen Parametritiden ist vergleichsweise am energischsten zu beeinflussen, weil schließlich durch die Entfernung dieser Organe auch hier die immer nachwirkende Reizquelle entfernt werden kann. Schwer zu beurteilen ist die Prognose für die atrophizierenden Formen der chronischen Parametritis. Hier erscheint, namentlich bei ausgesprochen entwickelter Hysterie, die Prognose nur für die umschriebenen Formen einigermaßen günstig; für die diffusen muß sie namentlich bei ungeeigneter allgemeiner Pflege und bei durch andauernde allgemeine Ernährungsstörungen geschwächten Personen als ungünstig bezeichnet werden.

Therapie.

Die Prophylaxe deckt sich für diese Fälle mit derjenigen der Parametritis acuta, ja, sie ist angesichts des folgenschweren Charakters gerade bei der chronischen Form, mit besonderem Nachdruck zu betonen.

Im speziellen gewinnt für die Behandlung die allgemeine und lokale Pflege des Körpers und des Geistes eine eigenartige Bedeutung.

Die Regelung der Lebensweise und der Diät erfordert die besondere Aufmerksamkeit des Arztes. Die Abwechslung zwischen Ruhe und körperlicher Übung (Turnen, Rudern, Tennisspielen u. dergl. m.), die Fürsorge für die geeignete Ernährung erfordert ein verständnisvolles Eingehen auf die Individualität der Kranken und ihre äußeren Verhältnisse. Mastkuren haben bei dem Darniederliegen der Ernährung eine große Bedeutung. Die Regelung der Verdauung ist durch Diät (Obstgenuß, geeignete Flüssigkeitsaufnahme u. dgl.) zu erstreben. Eine große Bedeutung hat die allgemeine Massage, im speziellen die Massage des Leibes zur Bekämpfung der Darmträgheit und der Enteroptose.

Die lokalen Störungen sind mit großer Vorsicht in Behandlung zu nehmen. Man vermeide solche therapeutische Methoden, welche ein häufiges Eingreifen in die Genitalien von seiten des Arztes oder

einer Pflegerin unvermeidlich machen. Scheidenausspülungen, das Einführen von Badespekulis sind von den Kranken selbst vorzunehmen. An Stelle des Tampons treten die medikamentösen Suppositorien und Globuli von Glycerin oder Ol. Cacao als Vehikel der Medikamente (Jod. Ichthyol u. dgl.).

Lokale Blutentziehungen sind nur mit Vorsicht zu verwenden: jedenfalls muß die Quantität des zu entnehmenden Blutes stets streng kontrolliert werden.

Störungen, welche durch ihren schwächenden Einfluß unverkennbar nachhaltig der allgemeinen Erstarkung im Wege stehen, werden besser durch einen einmaligen Eingriff (Abrasio, Excisio) bekämpft, als durch lange fortgesetzte lokale Behandlung. Wenn im allgemeinen größere operative Eingriffe möglichst zu vermeiden sind, so verdienen kleinere unter solcher Voraussetzung sicher den Vorzug, z. B. zur Beseitigung eines Vorfalles, bei Myomblutungen u. dgl.

Die Behandlung der schrumpfenden Narben mittelst Massage (Ziegenspeck, Kumpf) verspricht nur in erprobter Hand unter Berücksichtigung aller Nebenumstände Erfolg. Die Anwendung schwacher faradischer Ströme bringt oft Linderung der Beschwerden.

Eine hydrotherapeutische Behandlung in geeigneten Anstalten, die Kuren im Gebirge, am Seegestade wirken oft auch ohne lokale Behandlung lindernd-heilend.

Eine operative Behandlung der Narbenstränge — Spaltung derselben oder Exzision — verspricht keinen Erfolg. Die Kastration hat so zweifelhafte Resultate gebracht, daß die Gynäkologen davon vollständig zurückkommen.

D. Hämatocele.

(Vergl. Winternitz, Handbuch der Gynäkologie von J. Veit. 1899. Bd. III. Litteraturberichte der Monatsschrift f. Geb. u. Gynäkologie. Centralblatt für Gynäkologie, Frommels Jahresberichte, Virchow-Hirschs Jahresberichte.)

Alberts. Arch. f. Gyn. 1884. Bd. XXII, p. 399. — Alterthum, E. Ueber solitäre Haematocelen. Zeitschr. f. Geb. u. Gyn. Bd. LI, p. 100. — Asch, R. Centralbl. f. Gyn. 1887, p. 427. — Bandl, L. Blutungen in das Cavum peritoneale und das Beckenbindegewebe, im Handb. der Frauenkrankh. II. Bd. Stuttgart 1886, p. 943. Kap. VI. — Barker. Subserous uterine haematocele in a girl of eleven years, simulating acute inflammation of the vermiform appendix, laparotomy, recovery. Transactions clin. soc. London 1892/93. Vol. XXVI, p. 97—100. — Bell. Paratubal haematocele. Trans. Obst. Soc. London. Part. IV. 1902. — Bertraud. De l'hématocèle autéutérine. Thèse de Nancy. — v. Braun, R. Centralbl. f. Gyn. 1895. No. 21, p. 580. — Beigel, H. Ueber einen Fall v. Haematocele alae vespertilionis sinistrae. Arch. f. Gyn. Bd. XI. S. 377. — Bliss. A case of pelvic haematocele. The Lancet. Decemb. 7. Vol. II, p. 1426. — Blondel, R. L'hématocèle et la grossesse extrautérine à la Société de Chirurgie. „La Gynécologie" 96. No. 1. — Bode. Centralbl. f. Gyn. 1889, p. 284. — Braun, G. Wien. med. Wochenschr. 1872. No. 22/23. — Derselbe. Centralbl. f. Gyn. 1892. No. 10. — Bröse. Fall von Haematocele retrouterina. Zeitschr. f. Geb. u. Gyn. Bd. XIV, p. 270. — Bürkle. Venöse Stauung als Ursache von Haematocele retro-uterina. Diss. inaug. Straßburg. 1903. — Busse, O. Ueber die Bildung der Haematocelen. Monatsschr. f. Geb. u. Gyn. XVI. 1902. — Cestan. Des hémorrhagies intrapéritonéales et de l'hématocéle pelvienne considérées particulièrement dans leurs rapports avec la grossesse tubaire, pathogénie, traitement. Paris, G. Steinheil. 188 p. u. Ref. Centr. f. Gyn. 1895. No. 3, p. 94. — Derselbe. Les hémorrhagies et l'hématocéle pelviennes intraperitoneales. Arch. Gyn. et Toc. Paris. Tom. XXIII, p. 519—629. — Chotzen. Ueber die Prognose der Extrauterin-Schwangerschaft und die Bedeutung des Sektionsmaterials für dieselbe. Inaug.-Diss. München 1896. — Condamin. Du traitement par la voie vaginale des hématocéles et des grossesses extrautérines avec rupture du kyste foetal. Arch. de Toc. et Gyn. Paris 1895. Tom. XXI, p. 144. Ref. Centralbl. f. Gyn. 1895, p. 856. N. 15. — Corson. A large pelvic extraperitoneal haematocele following dilatation of the cervix and eurettage. The American Journ. of Obst. Oct. 1900, u. Progrès med. belge 1901. No. 1. — Cragin. Cases of haematosalpinx and haematoma resembling ectopic gestation. N. Y. Journ. of Gyn. and Obst. Vol. III, p. 112—117. — Cullingworth. Reptured tube and three weeks embryo from the sac of an old pelvic haematocele. Tr. of Obst. Loc. London. Vol. XXXVIII. — Derselbe. Our present view of hematocele. Lancet 1897. Jun. 19. — Delore (Lyon). Kritische Bemerkungen zur Haematocele. Lyon méd. 1896. März 15. u. 22. Centralbl. f. Gyn. 1897. No. 52, p. 1536. — Diek. Arch. f. Gyn. Bd. XXIII. H. 1, p. 126. (Urobilinurie.) — Dock. Haematocele retrouterina in Zusammenhang mit Ovarialerkrankungen. Diss. inaug. Zürich 1876. — Doran, Alban. Haemorrhage from the fallopian tube without evidence of tubal gestation. Trans. Obst. Soc. London. Vol. XL. S. 180. 1898. — Döderlein. Demonstration von Präparaten über „tubaren Abortus". Verh. d. deutsch. Ges. f. Gyn. VI. Congr. in Wien. p. 599. — Düvelius. Beitrag zur Lehre von der operativen Behandlung des Haematoma periuterium extraperitoneale. Arch. f. Gyn. XXIII, p. 107. — Dunn. Eiternde Beckenhaematocele. Northwestern Lancet 1891. 15. Oktober, p. 345. — Dührssen. Ueber die operative Behandl., insb. die vaginale Cöliotomie bei Tubenschwangersch., nebst Bemerk. zur Aetiologie der Tuben-

schwangerschaft und Beschreibung eines Tubenpolypen. Arch. f. Gyn. Bd. 54. 1897, p. 207. — Edebohls, G. M. Two cases of peritoneal haematocele of unusual dimensions treated by abdominal section. New York med. Record. 4. Oktober 1890, p. 373. Ref. Centralbl. f. Gyn. 1891. No. 14, p. 278. — Eden. Specimen of paratabal hematocele. Lancet No. 15. 1902. — Etheridge. A enormous abdominal hematoma operation removal, cure. Transact. of the gyn. soc. of Chicago. Am. J. of Obst. N. Y. Vol. XXVII, p. 142. Ref. Centralbl. f. Gyn. 1894. No. 30, p. 728. — Fehling, H. Die Bedeutung der Tubenruptur und des Tubenaborts für Vorlauf, Prognose und Therapie der Tubarschwangerschaft. Zeit. f. Geb. u. Gyn. Bd. XXXVIII. H. 1. — Fischel, W. Ueber einen Fall von solitärer Haematocele peritubaria pseudocystica. (Saenger). Mon. f. Geb. u. Gyn. 1897. Bd. IV. H. 2, p. 178. — Derselbe. Die retrouterine Hämatocele. Samml. klin. Vorträge. 1873. No. 56. — Derselbe. Bericht über die gynäkol. Operationen des Jahrg. 1891/92. — Fritsch, H., Die Krankheiten der Frauen. 10. Aufl. Berlin 1903. Tubargravidität. Haematocele. p. 494. — Gabriel. Ueber die Entstehung der Haematocele aus Ovarialblutungen. Arch. f. Gyn. 64. — Gigli. 12 casi di ematocele pelvico intraperitoneale da aborto tubarico e tubo-ovarico. Ann. d. Obst. Gin. N. 5, 6. 1898. — Glenn. Centralbl. f. Gyn. 1897. No. 52, p. 1523. — Goclet. The treatment of pelvic haematoma u. haematocele by Galvanism. The Times and Register. 22. März 1890. Ref. im Centralbl. f. Gyn. 1890. No. 52, p. 937. — Gordon, C. Ueber das Haematoma periuterinum. Diss. Zürich. 1897. Ref. Centralbl. f. Gyn. 1897. No. 24, No. 19. — Gottschalk. Centralbl. f. Gyn. 1898. No. 15, p. 393. — Graefe. Ueber die Indikation zur Laparotomie nach Ruptur eines extrauterinen Fruchtsackes trotz Bildung einer Haematocele intraperitonealis. Münch. med. Woch. 1892. No. 40. — Grein, E. Zwei Fälle von Haematocele retrouterina. Diss. Tübingen. 1883. — Gusserow, Ueber Haematocele periuterina. Arch. f. Gyn. Bd. 29, p. 388. H. 3. — Derselbe. Erfahrung über die operative Behandlung geplatzter Tubenschwangerschaften. Berl. klin. Woch. 1892. No. 22. — Handey. Paratubal haematocele British med. Journ. Nov. 15. 1902. — Hannecourt. La Belge med. 1901. — Hansing, E. Ein Fall von Haematocele retrouterina. Inaug.-Diss. Tübingen. 1893. — Hârsu, M. Beitrag zur Aetiologie der Haematocele retrouterina. Tierversuche. Inaug.-Diss. Berlin 1890. — Hegar-Kaltenbach. Operative Gynäkologie. Ed. IV. Stuttgart 1903. — Hennig. Centralbl. f. Gyn. 1888. No. 26, p. 428. — Hofmeier, M. Ausgänge der Tubarschwangerschaft. Physik. med. Ges. zu Würzburg. Münch. med. Woch. 1896. No. 5, p. 112. — Derselbe. Grundriss der gyn. Operation. 4. Aufl. 1905. — Hofmokl, J. Hämatocele anteuterina; Punktion mit Dieulafoy's Apparat über der Symphyse; Heilung. Bericht der k. k. Krankenanstalt Rudolf-Stiftung in Wien 1888/89. 408. — Derselbe. Klinische Mitteilungen aus der gyn. Abteil. d. k. k. Krankenanstalt Rudolf-Stiftung in Wien. Wien. med. Woch. 1894. No. 13—29. — Derselbe. Ueber entzündliche und einige Formen nicht entzündlicher, sowie durch Blutansammlung entstandene Geschwülste im weiblichen Becken und deren chirurgische Therapie. Wien. klin. Woch. 1895. No. 19 und 21. — Hyde. On pelvic hematocele. Brit. med. Journ. 1903. N. 45. — Jessett, B. Lancet 1897. Februar 20. — Kaltenbach. Zeitschr. f. Geb. und Gyn. Bd. XVI, p. 368. — Kehrer. Beiträge zur klin. und experimentellen Geburtskunde und Gynäkologie. 2. Bd., 3. H. — Klob. Pathol. Anatomie. — Kober. Zur Haematocele traumatica. Centralbl. f. Gyn. N. 39. 1901. N. 40. — Konrad. Centralbl. f. Gyn. 1881. p. 574. — Kuhn. Ueber Blutergüsse in die breiten Mutterbänder und in das den Uterus umgebende Gewebe. Diss. Zürich 1874. — Küstner, O. Eine Jahresarbeit auf dem Gebiete

der Extrauterin-Schwangerschaft. Deutsch. med. Woch. XX, 51. 1894. — Derselbe. Kurzes Lehrbuch der Gynäkologie. Ed. II. 1904. — Landau, L. Ueber Haematocele. X. intern. Kongr. Berlin 1891. — Lejars. Un fait d'hématocèle souspéritonéo-pelvienne traitée par l'incision ischio-rectale et la décoratication de la poche. Ann. Gyn. et d'Obst. Paris. Tom. XLIV, p. 448—454. — Lewisohn. Zur Aetiologie der Haematocele retrouterina. Diss. inaug. München. 1901. — Mc. Ewett. Kapillare Haemorrhagie infolge von Ruptur von Beckenadhäsionen. Brooklin med. Journ. Sept. 1903. — Mandl, L. und H. Schmit, Beiträge zur Aetiologie und pathol. Anatomie der Eileiterschwangerschaften. Arch. f. Gyn. 56. Bd., 2. H., p. 401. — Mandry. Ueber den diagnostischen Wert der Urobilinurie für die Gynäkol. Arch. f. Gyn. Bd. XLV, p. 446. — Martin, A. Die Krankheiten der Eileiter. Bd. 1 d. Handbuches. Leipzig 1895. — Martin, Ch. Haematocele nach Ovariotomie. Prov. méd. 1892. 1, X. Ref. Centralbl. f. Gyn. 1893. No. 5, p. 103. — Mangin. Traitement de l'hématocele pelvienne. Soc. des scienc. méd. des bouches du Rhône, Marseille méd. 1892. No. 4, p. 140. — Mauclaire. Hématocéle récidivante pendant la grossesse. Arch. de Tocologie. 1902. Nr. III. — Mendes de Leon. Drei Fälle von Haematocele retrouterine. Centralbl. f. Gyn. 1891. p. 159. — Derselbe. Uit d. gynaekol. Klinik (Haematocele retrouterina). Niederl. Tydschr. v. Geneesk. Vol. 1, No. 21. 1892. — Neumann, A. Haematocele nach Ovariotomie. Berl. kl. Woch. 1904. Nr. 45. — Olshausen, R. Ueber Haematocele und Haematometra, ein Beitrag zur Symptomatologie und Diagnose dieser Affectionen. Arch. f. Gyn. Bd. I, p. 24. 1870. — Orth, J. Virchows Archiv Bd. 132. — Ott. Die periuterinen und retrovaginalen Blutergüsse. Diss. Tübingen 1864. — Oui. Du traitement des hématocèles retro-utérines par la voie vaginale. Thèse do Lyon. 94—95. — Penny. Lancet 1903. Nr. 12. — Pestalozza. Haematocele periuterina. Ati della soc. ital. ost. gin. Bd. II. 1896. Ref. Centralbl. f. Gyn. 1896. No. 37, p. 10. — Playfair, W. S. Intraperitoneal haematocele and intrauterine polypus. London Obst. Tr. Vol. 31, p. 130. — Pozzi. Traitement opératoire des abscès pelviens et des hématocéles. Gaz. deshôp. 1886. No. 27. Ref. im Centralbl. f. Gyn. 1887. No. 33, p. 214. — Derselbe. Traité de Gynecologie. Ed. IV, 1905. — Quereil. Arch. de Toc. et Gyn. Paris. Vol. XXII, p. 813—821. — Raquet. La semaire gynéc. 1901. — Reed. Intraperitoneale Haematocele als Folge des geplatzten Eisackes einer Tubenschwangerschaft. Med. record. 1887. Aug. 20. p. 205. Centralbl. f. Gyn. 1888. No. 12, p. 198. — Regnier, E. Beitrag zur Kenntnis der Beckenblutgeschwülste. Centralbl. f. Gyn. 1893. No. 37, p. 849 I. — Derselbe. Behandlung der Haematocele periuterina. Progrès méd. 1895. No. 46. Centralbl. f. Gyn. 1896. No. 3, p. 76, mit Diskussion. — Derselbe. Ueber die zu ergreifende Methode bei periuteriner Haematocele. Rev. obst. et Gyn. 1892 April. Centralb. f. Gyn., 1894. No. 22, p. 544. — Derselbe. Aktives Vergehen bei periuteriner Haematocele. Ann. de gyn. et d'obst. 1895. No. 12. Centralbl. f. Gyn. 1897. No. 4, p. 119. — Remfry. Pulmonary embolism after pelvic haematocele. Brit. med. Journ. 1891. I, p. 1177. — Rendu. Hématocèle retroutérine. grossesse extrauterine. Gaz. des hôp. Paris 1891. p. 410. — Rosenstein. Centralbl. f. Gyn. 1897. No. 18. — Rossier. Behandl. der ektopischen Schwangerschaft. Verh. d. deutsch. Ges. f. Gyn. 7. Vers. Leipzig. p. 485. Centralbl. f. Gyn. 1897. No. 25, p. 817 und No. 35, p. 105. — Routier. Hématocèle retrouterine. Traitement chirurg. Ann. de Gyn. Vol. 33, p. 8. Ref. Centralbl. f. Gyn. 1889. No. 24, p. 423, 1890, No. 46, p. 840. — Derselbe. Ruptur de la trompe, hématocèle antéuterine. Laparotomie. Guérison. Société de Chir. Bd. XX, p. 7, 8. — Saenger. Centralbl. f. Gyn. 1890. No. 31, p. 558. — Derselbe. Ueber solitäre Haematocelen und deren Organisation. Verh. d. deutsch. Ges. f. Gyn. 1893. Bd. 5, p. 281

bis 302. Leipzig 1893. — Derselbe. Ueber Organisation von Haematocelen. Centralbl. f. Gyn. 1893. No. 25, p. 580. — Sauter. Ueber Haematocele pelvis bei Hyperaemia mechanica universalis und ihre Folgezustände. Zeitschr. f. Heilkunde 1905. XXI. Heft 7. — Schauta, F. Lehrbuch d. gesamt. Gynäkologie.. III. Aufl. Leipzig und Wien 1898. I. Teil, p. 261, 266. II. Teil, p. 99 und 600. — Schostak. Haematocele retrouterina. Wratsch 41. 1901. — Schramm. Ueber die Entstehung eines Beckenhaematoms nach Ovariotomie. Centralbl. f. Gyn. 1. No. 34. 1894. — Schröder, C. Kritische Untersuchungen über die Diagnose der Haematocele retrouterina. Berl. klin. Woch. 1868. No. 38, p. 4. — Schuehardt. Virchow's Arch. Bd. 89, p. 133. — Schwarz, F. Ruptur einer zwei Monate schwangeren Tube mit Haematocelebildung und Durchbruch in die Blase. Genesung. Centralbl. f. Gyn. 1895. No. 36, p. 985. — Seymour, W. W. (Troy). Fall von sehr grossem, vereiterndem, extraperitonealem Haematom. Am. journ. of obst. 1888, Sep. p. 927. Ref. Centralbl. f. Gyn. 1889. No. 16, p. 288. — Shober. On pelvic hematocele. Americ. journ. of obstr. 1902. Nr. 5. — Stark. Intraperitoneal hematocele. Transact. of the obst. soc. of Cincinnati. Am. Journ. Obst. N. Y. Bd. XXXVII, p. 721. — Strauch, Max v. Ueber Haematocele. St. Petersburg med. Woch. 1889. No. 52. — Derselbe. Ueber Haematocele. St. Petersburg med. Woch. 1890. No. 52. — Derselbe Centralbl. f. Gyn. 1897. No. 4, p. 120. Ann. de gyn. et d'obst. 1895. No. 12. — Tait, Lawson. On Haematocele. Brit. gyn. Journ. February 1890. p. 451. — Taylor, John. W. Intraperitoneal haematocele forming a definitive Tumour. the relation of this to unruptured tubal pregnancy („Tubal Abortion"). Brit. Gyn. Journ. London. Bd. XXXVIII, p. 175. Ref. Centralbl. f. Gyn. 1895. No. 23, p. 634. — Thévenard. Contribution à l'étude de l'hématocèle retrouterine. Thèse de Paris 1896. — Thorn. Ueber Beckenhaematome. Ref. Centralbl. f. Gyn. No. 41. 1894. — Derselbe, Ueber Beckenhaematome. Samml. klin. Vortr. Neue Folge. No. 119/120. Leipzig 1895. — Veit, J. Ueber intraperitoneale Blutergüsse. Samml. klin. Vorträge 1891. No. 15. — Derselbe. Die Eileiterschwangerschaft. Stuttgart 1884. — Derselbe. Centr. f. Gyn. 1886. No. 24. — Derselbe. Berliner Klinik. 1889, No. 15. — Derselbe. Gynäkologische Diagnostik. Stuttgart 1890, p. 182. — Derselbe. Centralbl. f. Gyn. 1891. No. 13, p. 258. — Virchow. Die krankhaften Geschwülste. I. 1863, p. 151. — Voiturier. Volumineuse hématocélo rétro-uterine, mècanisme de l'enkystement des épauchements sanguins péritoneaux. La semaine gyn. Paris. 14. avril 1904. — Walzborg. Zur Behandlung der Haematocele intraperitonealis. v. Langenbecks Archiv. Bd. 47. p. 40—48. — Weiss, B. 50 Fälle von Haematoc. retrouterina a. d. Königsberger gynäkol. Klinik. Inaug.-Diss. Königsberg 1889. — Werth. Beiträge z. Anatomie und zur operativen Behandlung der extrauterinen Schwangerschaft. Stuttgart 1887. — Derselbe. Handbuch d. Geburtshilfe v. F. v. Winkel. Bd. III. 1905. — Westphalen. Inaug.-Diss. 1892. (Saenger Fall 1.) — Winkel, F. Lehrbuch der Frauenkrankheiten. Leipzig 1890. — Winter, G. Lehrbuch d. Gynäk. Diagnostik. Ed. II. — Wyder. Beiträge z. Extrauterin-Schwangerschaft. Arch. f. Gyn. XLI. 1. p. 153. 1891. — Zahn. Arch. f. patholog. Anatomie. Berlin 1884. XCVI. 15—28. — Zedell. Deutsch. med. Wochenschr. 1895. No. 31 u. 32. — Zweifel, P. Vorlesungen über klinische Gynäkologie. 1892. XI. Vorlesung. p. 239. — Derselbe. Ueber Extrauteringravidität und retrouterine Haematome. Arch. f. Gyn. 41. Bd. p. I. 1891. — Derselbe. Zur Behandlung der Blutergüsse der Gebärmutter. (Haematocele retrouterina und Haematoma subperitoneale.) Arch. f. Gyn. Bd. XXII. 1884, p. 185. — Derselbe. Zur Behandlung der Blutergüsse hinter der Gebärmutter. Arch. f. Gyn. Bd. XXIII, p. 414. — Derselbe. Zur Behandlung der Haematocele. Münch. med. Wochenschr. No. 34. 1903.

1. Kapitel.

Ätiologie.

Blutergüsse in den Douglasschen Raum sind unbestritten von Beobachtern ältester Zeit festgestellt worden. Speziell die französische Literatur der ersten Hälfte des 19. Jahrhunderts enthält gute einschlägige Mitteilungen von Pelletan, Récamier, Bourdon, Ollivier-Bernutz. Aber erst Nélaton (1851) verstand diese intraperitonealen Blutergüsse näher zu charakterisieren: er nannte den anatomisch und klinisch zutreffend beschriebenen Bluterguß, welchen er abgekapselt zwischen Uterus und Rektum fand, Haematocele retrouterina.

Seine Schüler, Vignès, Gaillet, Bouchet, Fénesly, haben dem von ihrem Meister skizzierten Bilde wenig hinzugefügt. Das gleiche gilt von der Reihe kasuistischer Mitteilungen der englischen und deutschen Literatur, in welchen die Denomination festgehalten wurde. Der Versuch, das Blut dabei als teils intra-, teils extraperitoneal gelagert zu bezeichnen (Huguier, Nonat, Beequerel) ist durch Virchow zu Gunsten der Nélatonschen Auffassungen entschieden worden.

C. Schröder hat durch seine kritischen Untersuchungen (1866) festgestellt, daß die Entstehung der Hämatocele ganz überwiegend häufig an Schwangerschaft gebunden ist. Unsere in den letzten zwei Dezennien überraschend geklärte Einsicht (J. Veit, Fritsch, Fehling, Werth, A. Martin) in die ektopische Einsertion hat dahin geführt, die Hämatocele heute nur als eine Begleiterscheinung, als einen nebensächlichen Befund derselben (Winternitz) zu bezeichnen. In der Tat müssen wir alle Fälle mit fehlenden Autopsiebefunden als zweifelhaft betrachten.

Immerhin liegen exakte pathologisch-anatomische Untersuchungen in hinreichend beglaubigter Sicherheit vor, in welchen es jedenfalls ohne nachweisbare Extrauterin-Schwangerschaft zur Entwicklung eines Blutergusses in den Douglasschen Raum gekommen ist. In dieser Beziehung erscheinen die Mitteilungen von Sauter besonders bedeutungsvoll; er hat in kurzer Zeit in dem Material des pathologischen Instituts von Prag 14 Fälle von Hyperaemia mechanica gesehen. Darunter waren 9, welche Blutergüsse resp. deren Folgezustände im Cavum Douglasii erkennen ließen. Er unterscheidet darunter eine Gruppe von Blutmassen mit Bindegewebsneubildung und Pigmentation des Peritoneum bei Herzfehlern, eine zweite Gruppe von Pigmentation und Bindegewebsneubildung des Becken-Peritoneum ohne Thrombus bei Herzfehlern und Lungenemphysem, Tuberkulose, endlich drittens Fälle, in welchen sich nur noch Pigmentation, Bindegewebsneubildung und Verdickung des Peritoneum mit Pseudomembranen fanden. Der Genitalbefund ließ in allen diesen Fällen eine Extrauterin-Schwangerschaft ausgeschlossen

erscheinen. Hierhin gehört der von Bürckle mitgeteilte Fall einer Hyperaemia universalis mechanica bei Pleuropneumonie. Die Hämatocele wurde als kompensatorische Blutung und natürlicher Aderlaß aufgefaßt; es fehlten die Spuren von Schwangerschaft, doch bestanden perimetritische Pseudomembranen.

Es läßt sich nicht bestreiten, daß sich bei den schweren Ernährungsstörungen, z. B. im Verlauf von Typhus, Cholera, Vergiftungen (Phosphor), Verbrennungen, Morbus maculosus, Purpura und Morbus Brightii eine hämorrhagische Diathese entwickelt, ebenso bei langem Krankenlager (Doran). Diese Fälle, welche schon Trousseau, Bernutz und Goupil bekannt waren, sind mit einer starken Hyperämie auch in der Tubenschleimhaut verbunden; es kommt zu Blutungen in die Schleimhaut und in die Muskulatur aller Abschnitte der Genitalien — unter gewissen Voraussetzungen auch wohl in das Peritoneum.

Die Rolle, welche die Beckenperitonitis dabei spielt, wird in dem folgenden Abschnitt über die pathologische Anatomie mit Hinweis auf die Arbeiten von Bernutz und Goupil (Pachypelveoperitonitis), Virchow und Veit erörtert werden.

In diesen Fällen bildet die Hämatocele eine der Folgeerscheinungen der tiefen Erkrankung, welche eine mehr oder weniger allgemeine venöse Stauung verursacht. Augenscheinlich tritt nur ganz ausnahmsweise die Hämatocele dabei als Gegenstand der Behandlung in den Vordergrund (Fall von Bürckle). Genesung und Tod hängen wesentlich von dem Grundleiden ab.

Die typische Haematocele retrouterina ist eine Erkrankung der Blütejahre der Frau. Es hat deshalb nahe gelegen, sie mit der Menstruation in Verbindung zu bringen. Schon Nélaton wies darauf hin, in der Zusammenstellung von Weiss zeigten 44 von den 50 berichteten Kranken einen Zusammenhang mit der Menstruation. Heute ist es nicht mehr erlaubt einen solchen anzunehmen, so lange nicht eine Autopsie auf dem Operations- oder dem Leichentisch den Genitalbefund in allen seinen Teilen festgelegt hat. Ist es doch grade eines der ersten Zeichen der Extrauterin-Schwangerschaft, daß Unregelmäßigkeiten in der Menstruation auftreten: Verfrühung, Verspätung um wenige Tage, protrahierte Blutausscheidung unter mehr oder weniger heftigen Schmerzen sind die konstanten Begleiter derselben in den frühesten Entwicklungsstadien.

Wiederholentlich habe ich Blutklümpchen von der Größe des Knopfes einer sog. Karlsbader Nadel in der Tube gesehen, in welcher Residuen der in frühestem Anfang gestörten Extrauterin-Schwangerschaft festgestellt werden. Es fanden sich auch Spuren von Blut in der Bauchhöhle. Ohne Untersuchung dieser kleinen Blutgerinnsel in der Tube hätten diese Fälle als Hämatocelen sog. katamenialen Ursprunges gelten können.

Eine kataméniale Hämatocele, welche lediglich dem physiologischen Vorgang der Ovulation ihre Entstehung verdankt, könnte ihre Quelle in dem Ovarium oder in der Tube haben.

Schwere und tödliche Blutung aus geplatzten Follikeln haben Orth, C. Schröder, Dock (Fälle von Frankenhäuser), Raquet und Penny beschrieben. Fritsch beschreibt frische bis apfelgroße Follikelhämatome. Auch ich habe solche gesehen, ebenso Edgar. Hannecart bei Uterusfibrom, Gabriel bei Tubo-Ovarialcysten, ebenso Leopold, Höring, Alberts, Kossmann, Gabriel auch bei Salpingitis purulenta (gonorrhoica?) der anderen Seite. In allen diesen Fällen waren die Ovarien und die Umgebung, besonders das Peritoneum nicht als vorher gesund sicher festzustellen. Unzweifelhaft kommen solche Follikelhämatome, deren Berstung Hämatocelen schaffen kann, bei Traumata zur Beobachtung (Kober): eine normale Ovulation in gesunden Ovarien ist als Quelle des Blutergusses, also eine echte Apoplexie im gesunden Ovarium, noch nicht festgestellt.

Eine Tubenmenstruation ist bis jetzt nicht konstatiert. Daß die Tubenschleimhaut bei allen Arten entzündlicher Genitalerkrankung, Lageveränderungen, mechanischer Behinderung durch Neubildungen des Uterus (Hannecart), ebenso wie das Ovarium stark hyperämisch wird, lehren nicht seltene Beobachtungen. Wie Busse unten ausgeführt hat, gehört auch nach unserer Auffassung, welche sich mit der von Fritsch, Veit u. a. deckt, eine Störung der Resorptionsfähigkeit des Peritoneum zu den Voraussetzungen der Hämatocelen-Entstehung.

Die Möglichkeit einer Rückstauung des Blutes aus dem Uterus betonten schon Bernutz und Goupil bei Hämatometra, Olshausen in einem Fall von Atresia vaginae mit Hämatometra und Hämatocele, ähnlich Fischel. Döderlein hat experimentell die Möglichkeit am exstirpierten Uterus konstatiert: Ich habe wiederholt die Wirkung des in die Uterushöhle injizierten Liquor ferri sesquichlorati in der Flüssigkeit festgestellt, welche die Fimbrien der Tube bedeckte. Damit ist aber ein Beweis für eine Tubenmenstruation nicht erbracht. So oft ich Blut — dünnflüssiges oder geronnenes — aus dem Isthmus tubae abdominalis austreten sah, war die Quelle ein in der Tube sitzendes Ei oder Tubenerkrankungen, wie solche ohne Tubenschwangerschaft auch Fehling, Sänger und Thorn gesehen haben.

Als Beispiel von Hämatocelen aus Ovarialfollikeln nach Traumata führe ich die Fälle von Sehauta an, der sie nach Myomektomie und nach vaginaler Totalexstirpation sah; gleichzeitig bestanden sprungreife Follikel. Ich habe analoge Beispiele beobachtet. Ähnliche beschreiben Hennig nach Reposition des retroflektierten Uterus, Corson, Mundé, Sehramm nach Abrasio, bes. nach Abort. Auch nach Operationen an Magen, Darm und Leber, Zerreißungen dieser Organe, Punktionen der Milz, Punktionen von Hydrops ascites, bei der ein größerer Ast der Arteria epigastrica angestochen wurde hat Busse kleinere und größere

Blutergüsse im Douglasschen Raum angetroffen, ebenso nach Ruptur von Aneurysmen der Art. mesenterica superior, Fälle, bei welchem die Hämatocele als Nebenbefund anzusehen war.

Unter den zu Bluterguß in den Douglasschen Raum führenden Traumata der Genitalien beschuldigen besonders französische Autoren den Koitus, ebenso Kober, Schostak (8 Tage ante partum). Mauclaire sah rezidivierende und alternierende Hämatocelenbildung bei intrauteriner Schwangerschaft. Variköse subseröse Gefäße beschuldigt Lewinsohn (v. Winkels Klinik), besondere Anstrengung zur Zeit der Menstruation Mundé, Kober u. a.

Wir dürfen nicht übersehen, daß gynäkologische Operationen eine Gelegenheitsursache für die Entwicklung der Haematocele retrouterina bilden, und daß neben der durch Stauungsverhältnisse verursachten, eine traumatische Hämatocele anerkannt werden muß, bei welchen besonders das Ovarium eine verhängnisvolle Rolle spielt.

Einen freien Bluterguß in der Bauchhöhle, der sich im kleinen Becken vor oder hinter dem Uterus als eine abgekapselte Masse darstellt, liefert in überwiegender Häufigkeit die Extrauterin-Schwangerschaft.

Unzweifelhaft sind die Fälle überwiegend häufig, in welchen das Ei durch das Eindringen (Hubert Peters, Grf. Spee. Bonnet) in seine Unterlage zugleich seinen vorzeitigen Untergang vorbereitet, indem es die Gewebe durchwuchert und in die Kapillaren eindringt. Die frühere Vorstellung von der Ruptur der Tube fällt angesichts der Tatsache, daß die Wand zuversichtlich nur ausnahmsweise durch ein Trauma verletzt wird; die Ruptur ist die natürliche Folge des zerstörenden Einflusses, welchen die Eigebilde auf ihre Umgebung ausführen. (Füth, Werth, Heinsius, Aschoff und Kühne.) Dieser Fruchtkapselaufbruch (Werth) kann ein äußerer sein, d. h. er trennt die Tubenwand mit ihren peritonealem Überzug, sodaß Blut aus den eröffneten intervillösen Räumen und anderen mütterlichen Gefäßen unmittelbar in die Bauchhöhle gelangt. Wahrscheinlich mehr als zweimal häufiger ist der innere Fruchtkapselaufbruch, bei welchem die Tubenwand zunächst widerstandsfähig bleibt, dafür das Ei vom Blut unterspült und durchsetzt wird, das Tubenlumen sich mit Blut füllt.

Nach meiner Auffassung ist diese Blutung in der großen Mehrzahl der Fälle eine vergleichsweise unerhebliche. Das Blutgerinnsel um das Ei, welches dabei zu Grunde geht, bleibt in der Tube liegen. Es bildet sich dabei das tubare Fruchtkapselhämatom. Ohne daß Blut in die Bauchhöhle gelangt, kommt es zur Gerinnung in der Tube selbst. Das Gerinnsel wird nach und nach resorbiert. Der Nachweis vereinzelter degenerierter Chorionzotten in dem organisierten Blut sichert die Diagnose. Das Offenstehen des Ostium tubae abdominale

charakterisiert diese Fälle nach Veit gegenüber anderen Formen von Salpingitis resp. Sactosalpinx haemorrhagica.

Diese Form des Unterganges des Eies innerhalb der ersten zwei bis drei Wochen bildet die Regel.

In einer weiteren Entwicklungsstufe kommt es bei dieser Form des Fruchtkapselaufbruches zur Ausstoßung des Blutes und, in der Regel auch des Eies durch das offenstehende abdominale Ende in die Beckenbauchhöhle (Tubarabort): es kommt zur Bildung einer Haematocele retrouterine.

Entsprechend der Lage der Tube sinkt das Blut in der Regel in das Cavum Douglasii. Ist dasselbe durch den retroflektierten Uterus besetzt oder durch perimetritische Schwielen verlegt, so bleibt das Hämatom in der Fossa parauterina liegen oder senkt sich in die Excavatio vesico-uterina (Haematocele parauterina, Haematocele anteuterina).

Für die Fälle, in welchem die Gerinnselbildung nach äußerem Fruchtkapselaufbruch (Tubenruptur) im wesentlichen zu der Bildung eines der Rupturstelle selbst anhaftenden Blutgerinnsel führt, haben Handey, Eden, Alban Doran und Bell als spezielle Bezeichnung den Namen „Paratubare Hämatocele“ vorgeschlagen. Ja, Eden will hier mit Rücksicht auf die eigentümlichen mechanischen Verhältnisse von einer Hämadynamocele sprechen. Mir sind ähnliche Formen des Blutergusses bei diesem Vorgang auch begegnet; ich kann nicht finden, daß sie an sich etwas charakteristisches vorstellen, und zu einer neuen Nomenklatur die Berechtigung geben.

Über die Häufigkeit der auf diese Weise im Anschluß an Extrauterin-Schwangerschaft entstandenen Hämatocele eine Statistik aufzustellen, erscheint heute noch nicht der Zeitpunkt gekommen. Nur die Autopsie gibt uns hierzu eine Grundlage. Die Fälle, in welchen es gelungen ist, die Hämatocele und die Folgen der Tubarschwangerschaft ohne Operation zu heilen, können angesichts der nicht zu bestreitenden Möglichkeit von Fehldiagnosen ohne Einsicht in den speziellen anatomischen Vorgang statistisch nicht verwertet werden.

2. Kapitel.

Pathologische Anatomie.

(O. Busse.)

Bevor ich auf die pathologische Anatomie, die Veränderungen und das endliche Schicksal der Hämatocele eingehe, muß ein Punkt erörtert werden, der gewissermaßen die Vorbedingungen für die Hämatocelenbildung betrifft. Es zeigt sich nämlich, daß allein durch Hineingelangen von flüssigem Blut in die Bauchhöhle noch

kein Hämatom entsteht, sondern daß zum Zustandekommen der Hämatocele noch andere Bedingungen erfüllt sein müssen.

Fritsch versuchte zuerst intraperitoneale Hämatome auf experimentellem Wege hervorzurufen. Zu diesem Zwecke injizierte er Kaninchen defibriniertes Blut in die Bauchhöhle und fand, daß schon 36 Stunden nach der Injektion nur noch Reste des Blutes darin vorhanden waren. Das Blut war in kurzer Zeit fast vollkommen resorbiert worden. Es zeigt sich also hier im Tierversuche bestätigt, was wir außerordentlich oft auf dem Sektionstisch beobachten, daß flüssiges Blut von der Bauchhöhle unter gewöhnlichen Umständen ohne weiteres aufgesogen wird. Wenn dies nicht eintritt, wenn das Blut liegen bleibt und gerinnt, so muß dies einen ganz bestimmten Grund haben, und Schröder sah diesen Grund in folgendem. Er nahm an, daß perimetritische Stränge kleinere Fächer und Kammern im Bauche bildeten und vor allem den Douglasschen Raum abkapselten und erklärte nun weiter, daß zwar das in die freie Bauchhöhle ergossene Blut resorbiert würde, daß aber Blutergüsse innerhalb der abgekapselten Kammern liegen blieben. Er stützte sich bei seiner Beweisführung auf die Tatsache, daß die zur Beobachtung kommenden Blutergüsse durch eine bindegewebige Membran gegen die freie Bauchhöhle abgeschlossen sind.

Heute ist sichergestellt, daß Schröder Ursache und Wirkung verwechselt hat; man ist darüber einig, daß die auf der Hämatocele liegende bindegewebige Membran die Folge der Organisation und der sekundären Abkapselung des intraperitonealen Hämatoms ist.

Eine andere Erklärung gibt Veit. Auch er hält die bindegewebigen peritonitischen Stränge der Bauchhöhle für notwendig für das Zustandekommen der intraperitonealen Hämatome, ja er sieht in ihnen geradezu die Vorbedingung dafür. Nach seiner Erklärung veranlassen sie gewissermaßen als Kristallisationszentrum die Gerinnung des flüssigen Blutes und vereiteln auf diese Weise die Resorptionsmöglichkeit. Auf Veits Veranlassung modifizierte Hârsu die früheren Fritschschen Tierversuche, indem er das von Veit geforderte Postulat der Adhäsionsbildung in der Bauchhöhle in das Experiment einzuführen versuchte. Er bestrich zu dem Zwecke die Darmschlingen von Hunden mit Kollodium und injizierte einige Zeit darauf Blut von Meerschweinchen oder Kaninchen, oder erzeugte durch Anschneiden einer Mesenterialarterie eine Blutung. Aber auch jetzt wurde das Blut schnell und spurlos resorbiert. Hârsu kommt deshalb zu dem Schlusse, „daß außer den Adhäsionen noch ein anderer Faktor vorhanden sein muß, der die Bildung der Hämatocele begünstigt“. Winternitz ist sogar der Meinung, „daß zum Zustandekommen einer Hämatocele pelveoperitonitische Prozesse nicht absolut notwendig sind“.

Wenn wir nun unsererseits an die Beantwortung der Frage herangehen, welche Momente zum Auftreten einer Hämatocele führen können, so müssen wir durch die obigen Versuche als sichergestellt die Tatsache ansehen, daß flüssiges Blut von der normalen Bauchhöhle unter gewöhnlichen Umständen auch in größeren Mengen leicht und schnell resorbiert wird. Wenn wir nun Blutkoagula in der Bauchhöhle antreffen, so kann der Grund hierfür entweder an dem Blute oder aber an der Bauchhöhle oder an beiden Teilen liegen. Zum Zustandekommen der Resorption gehört erstens, daß das Blut resorbierbar, und zweitens, daß das Bauchfell selbst resorptionsfähig ist. Ist eine dieser beiden Bedingungen nicht erfüllt, so bleibt das Blut in der Bauchhöhle liegen.

Resorbierbar ist nun aber nur das flüssige Blut. Geronnene Blutmassen oder solche, die fremde feste Bestandteile enthalten, können nicht einfach aufgesogen werden, sondern erfordern, falls sie in die Bauchhöhle gelangen, den sehr viel komplizierteren Vorgang der Organisation. Auf der anderen Seite soll das Bauchfell resorptionsfähig sein. Das Resorptionsvermögen ist nun, wie durch die klassischen Arbeiten von Georg Wegner und P. Grawitz gezeigt worden ist, abhängig 1. von der Beschaffenheit des Bauchfells, 2. von der Zirkulation. Nur das gesunde normale Bauchfell hat volle Resorptionsfähigkeit, alle entzündlichen Veränderungen, akute wie chronische setzen das Resorptionsvermögen herab oder heben es völlig auf. Aber auch das sonst zarte und normale Bauchfell resorbiert in idealer Weise nur so lange, als es sich unter normalen Zirkulationsverhältnissen befindet. Störungen der Zirkulation, insonderheit Stauungen oder mangelnde vis a tergo, hervorgerufen durch hochgradige Herzschwäche, beeinträchtigen das Resorptionsvermögen oder heben es völlig auf.

Demnach kämen wir also zu dem Schlusse, daß Blut nicht resorbiert wird 1. wenn es in geronnenem Zustande oder mit festen Bestandteilen vermischt in die Bauchhöhle eintritt, 2. daß auch das flüssige Blut liegen bleiben und gerinnen kann, wenn das Bauchfell durch akute oder besonders durch chronische Entzündungsvorgänge verändert ist, oder 3. wenn lokale (veranlaßt z. B. durch Stauungen im Pfortaderkreislauf) oder allgemeine Zirkulationsstörungen vorliegen.

Es erscheint mir wichtig, gerade auf die ausschlaggebende Bedeutung, die das Resorptionsvermögen des Bauchfells in dieser ganzen Frage spielt, noch einmal besonders hinzuweisen, weil dieser Punkt bisher entweder ganz unberücksichtigt geblieben oder aber keineswegs gebührend hervorgehoben worden ist.

Schröder, Veit und Hârsu haben richtig beobachtet, daß Hämatocelen sich mit Vorliebe, wenn auch nicht ausschließlich in solchen Beckenhöhlen finden, in denen perimetritische Stränge vor-

handen sind. Aber diese an sich sind nicht die Veranlassung zur Stagnation des Blutes, sondern die ausgedehnte Peritonitis und die dadurch bedingte Schwächung der Resorptionskraft. Und darum ist es auch Hârsu nicht gelungen, Hämatocelen experimentell zu erzeugen, denn die durch einmaliges Bestreichen einzelner Darmschlingen mit Kollodium hervorgerufene Veränderung des Peritoneums ist viel zu gering und zu wenig umfangreich, um eine ernstliche Beeinflussung des Aufsaugungsvermögens der großen Fläche zu bewirken, wenngleich ja einzelne Stränge entstehen mögen.

Ich selbst habe meinerseits Tieren und zwar Kaninchen Blut in die Bauchhöhle gebracht, nachdem ich durch eine allgemeine beträchtliche chronische Entzündung eine recht erhebliche Verdickung und strangartige oder flächenhafte Verwachsung des Bauchfells erzielt hatte. Ich erreichte dies durch wiederholte Injektionen von sterilen und etwas reizenden Fremdkörpern, nämlich von Lykopodiumsamen.

Ich injizierte 10 ccm einer durch Abkochen sterilisierten Aufschwemmung von Lykopodiumsamen zu wiederholten Malen in Zwischenräumen von 3—8 Tagen in die Bauchhöhle und erreichte dadurch eine diffuse Verdickung des Bauchfells und die Bildung ausgedehnter peritonitischer Stränge. In die so veränderte Bauchhöhle injizierte ich defibriniertes Blut oder ich machte durch Anschneiden einer Mesenterialarterie eine intraperitoneale Blutung und fand nun noch 3 und 4 Tage nach der Einbringung nicht unbedeutende Mengen des Blutes in geronnenem Zustande vor. Die Gerinnsel hafteten der Unterlage fest an, waren schon trocken und von rotgelber Farbe, zeigten also schon makroskopisch den Beginn der Organisation, der sich auch durch die mikroskopische Untersuchung sicher feststellen ließ. Kontrollversuche, bei denen Blut in die gesunde unveränderte Bauchhöhle gebracht wurde, bestätigten die von Fritsch und Hârsu angegebenen Resultate, daß das Blut schnell und ohne Spuren zu hinterlassen, resorbiert wird.

Sehen wir zu, inwieweit die oben geforderten Bedingungen durch die Tatsachen wirklich erfüllt werden.

Die bei weitem größte Zahl der Hämatocelen — darüber besteht von keiner Seite der geringste Zweifel — stellt sich im Anschluß an eine Tubargravidität ein und zwar bei dem häufigsten Ausgang derselben, bei dem Tubarabort. Dabei wird das abgestorbene und aus seinem Zusammenhange gelöste Ei durch das Ostium abdominale Tubae in die Bauchhöhle hineingedrängt, fast regelmäßig treten hierbei Blutgerinnsel in die Bauchhöhle ein, oft genug auch sehen wir, daß in den Fällen, in denen das Ei noch in der Tube verbleibt, Blutkoagula, die sich beim Lösen des Eies gebildet haben, durch das nachsickernde Blut in die Bauchhöhle hineingedrängt werden. Daß dem wirklich so ist, kann man leicht durch mikroskopische Untersuchung des Blutes

ganz frischer Hämatocelen feststellen; ich habe darin neben frischen und ausgelaugten Blutköperchen, den sogenannten Blutschatten, stets reichliches körniges Pigment, zum Teil in Zellen eingeschlossen, und zum Teil auch Hämatoidinkristalle gefunden. Beides aber, Pigment sowohl wie Kristalle findet man nicht in Blutherden, die erst ein oder zwei Tage alt sind. Ihre Anwesenheit ist der Beweis, daß hier schon ältere Blutungen mit vorliegen. Ganz gewöhnlich enthalten ferner solche aus der Tube stammenden Blutungen noch weitere fremde Beimengungen, wie Gewebsfetzen, Epithelbänder, Zotten und dergleichen.

Ich habe aber auch in solchen Fällen von ganz frischen Hämatocelen das Peritoneum der Excavatio recto uterina untersucht und habe auch hierin eine so massenhafte Zellenvermehrung, eine so reichliche Gefäßvermehrung, eine so erhebliche Verdickung angetroffen, daß ich

Fig. 14.
Hochgradig vaskuliertes Peritoneum der Tube bei graviditas tubaria.

auch die Veränderungen des Peritoneum sehr weit vor den Eintritt der Hauptblutung verlegen muß.

Ich stelle mir vor, daß das Peritoneum, wenn es überhaupt beim Beginn der Tubargravidität noch normal gewesen ist, doch während der Entwicklung der Frucht durch andauerndes Austreten von Blut und anderen Teilen aus der Tube und durch die Beseitigung dieser fremden Bestandteile in einen Zustand chronischer sich immer mehr steigernder Reizung und Entzündung gerät und dadurch sein Resorptionsvermögen erheblich einbüßt.

In Figur 14 habe ich das Peritoneum einer Tube abgebildet, die frei über der Hämatocele hinwegzog. Das Peritoneum ist gefaltet und sehr stark vaskularisiert, die Entzündung geht bis tief in die Tubenwand hinein und hat die Muskelzüge auseinander gedrängt. Es zeigt dies Präparat, in wie hohem Maße das Peritoneum bei der

Tubargravidität verändert sein kann, wenngleich ich nicht behaupten will, daß es in jedem Falle so stark verändert ist.

Wir kommen somit zu der Auffassung, daß bei der Bildung der Hämatocelen in den allermeisten Fällen beide Faktoren, sowohl das Verhalten des Blutes als auch die Beschaffenheit des Bauchfells die Aufsaugung erschweren. In andern Fällen aber kommt nur einer der beiden Faktoren in Frage, so in dem jüngst von A. Neumann berichteten Falle, bei dem eine im Anschluß an eine Ovariotomie auftretende Nachblutung die Bildung einer Hämatocele retrouterina veranlaßte, welche durch eine zweite Operation nach 14tägigem Bestehen entfernt wurde. Bei dieser Frau war das ganze Beckenperitoneum in eine derbe Schwiele verwandelt, wie man solche gerade bei Ovarialcystomen öfter antrifft.

Das Blut sammelt sich dem Gesetze der Schwere folgend in dem tiefsten Raume der Bauchhöhle, das ist in der Excavatio recto-uterina, wenn dieselbe nicht durch peritonitische Prozesse völlig verödet ist. Meist jedoch kann auch bei ausgedehnter Pelveo-Peritonitis das Blut noch zwischen den Strängen hindurchsickern und sich im Douglasschen Raum ansammeln.

So erklärt es sich, daß die Hämatocele fast immer retrouterin gelegen ist. Es ist aber auch ebenso klar, daß größere Blutansammlungen den Uterus umgreifen, daß ferner die Blutansammlung nur auf einer Seite des Uterus gelegen ist, wenn das aus einer Tube austretende Blut durch sagittal gestellte Membranen an dem Übertritt auf die andere Seite verhindert wird. Endlich ist der Fall denkbar, daß bei völliger Obliteration der Excavatio rectouterina, die Blutmasse sich im wesentlichen vor dem Uterus ansammelt und hier konsolidiert. Hiernach könnte man verschiedene Formen der Hämatocelen unterscheiden, die Haematocele retrouterina als die häufigste neben der Haematocele anteuterina, der Haematocele lateralis, der Haematocele periuterina.

Diese Einteilungen sind tatsächlich gemacht worden.

Die Namen sind verständlich und bezeichnen präzise das besondere anatomische Verhalten jedes einzelnen Falles.

Eine andere Einteilung und Deutung hat Saenger den Prozessen gegeben. Auch er steht auf dem Standpunkt, daß die überwiegende Mehrzahl der Hämatocelen im Gefolge einer Tubargravidität entsteht, und somit in der Tube die Quelle der Blutung zu suchen ist. Das Blut sammelt sich nun in jedem Falle in der Umgebung bezgl. um den abdominalen Teil der Tube an, es besteht also eine Haematocele peritubaria. Von der Lage der Tube allein ist die Lokalisation des Hämatoms abhängig. Die Hämatocele ist also gewöhnlich retrouterin, nicht weil das Blut dem Gesetz der Schwere folgend sich im tiefsten

Teile des Bauches ansammelt, sondern weil die abdominalen Enden der Tuben im Douglasschen Raume gelegen sind. Bei Obliteration des Douglasschen Raumes oder bei Ausfüllung desselben durch den retroflektierten Uterus oder eine Geschwulst wird die Hämatocele eine laterale; bei nach oben und vorn gerichtetem Ostium abdominale kommt es zu einer Haematocele ante- oder richtiger supravaginal.

Ferner unterscheidet Sänger zwei sehr verschiedenartige Typen von Hämatocelen: 1. die diffuse, 2. die geschwulstartige, solitäre Hämatocele.

Bei der ersteren sitzt das Blut in den Maschenräumen fadenförmiger und membranöser Adhäsionen, indem es höchstens einzelne größere Lachen bildet. Durch das Fachwerk präformierter Adhäsionen von Anfang an in Portionen abgekapselt, gerinnt das Blut rasch und wird auch rasch resorbiert, dabei werden von den alten Gewebssträngen her Kapillaren ausgesendet, welche in die Blutlachen hineinsprossen und den Kern eines weiteren Systemes frischer sekundärer Filamente abgeben, welche die schon vorhandenen verstärkend, nach völliger Aufsaugung des Blutes zurückbleiben.

Beim zweiten Typus ist das Blut zu einem einzigen rundlichen Tumor zusammengeballt, welcher mit seiner oberen Kuppe frei in die Bauchhöhle hineinragen kann. Diese eigentliche Blutgeschwulst besitzt auf der Höhe ihrer Ausbildung eine mehr oder minder dicke und feste Kapsel, welche einen weichen, musigen Inhalt von geronnenem Blut umschließt. In dieser Erklärung kommt eines nicht recht zum Ausdruck, was mir gerade das Wesen in dem unterschiedlichen Verhalten zu bedingen scheint.

Wenn das Blut bei der diffusen Hämatocele die verschiedenen Fächer und Nischen des durch perimetritische Stränge zerlegten Beckenraumes durchdringt und ausfüllt, so muß es unbedingt in flüssiger Form in die Bauchhöhle eingetreten sein. Wenn es aber andererseits von vornherein eine mehr oder minder kugelförmige, in sich und gegen die freie Bauchhöhle abgeschlossene Masse bildet, so muß das Blut schon in festem Zustande in die Bauchhöhle eingetreten sein, bildet also wohl eine Masse, die mit einer Blutmole eine gewisse Ähnlichkeit hat. Des Weiteren kann wohl auch darüber ein Zweifel nicht bestehen, daß das Blut, wenn es dem Gesetze der Schwere nicht folgt und sich nicht in den tiefsten Teil der Bauchhöhle senkt, sondern am Tubenende liegen bleibt, hier durch irgend welche Verbindungen und Stränge fixiert sein muß. Bleibt das Blut aber an der Tube liegen, so bilden sich alsbald flächenhafte Verbindungen zwischen dieser und dem Gerinnsel. Bei neuen Blutungen und Nachschüben aus dem Tubenlumen wird das abdominale Tubenende mehr und mehr in die Hämatocele verlagert, diese selbst wird peritubar aus der von mir soeben

geschilderten verschiedenartigen Entstehung erklärt sich noch ein weiterer Unterschied zwischen der diffusen und der solitären Hämatocele: die letztere läßt sich wie ein kapsulärer Tumor ausschälen, während dies bei der ersteren naturgemäß nicht möglich ist, weil sie von den perimetritischen Strängen durchzogen und somit fest mit dem Peritoneum auf den verschiedensten Seiten verbunden ist.

Die Veränderungen, die das Hämatom im Laufe der Zeit erfährt, können sehr verschiedenartige sein. Wir können einen glatten unkomplizierten Verlauf von einem gestörten oder komplizierten Heilungsablauf unterscheiden.

Betrachten wir zunächst den Fall, in dem eine Hämatocele sich selbst überlassen ohne Nachschübe oder Infektionen zu erfahren, langsam und stetig ausheilt. Makroskopisch bemerken wir, daß der Erguß kleiner und fester wird, sich durch eine eigene Hülle gegen die freie Bauchhöhle abschließt, dabei mit der Unterlage verwächst, während zu gleicher Zeit das ursprünglich feuchte dunkelkirschrote Gerinnsel ein trockenes erst schokoladenbraunes, dann ziegelrotes gelbliches Aussehen annimmt.

Ist das Blut erst einmal zur Gerinnung gekommen, so kann es nicht einfach wie eine Flüssigkeit resorbiert werden, seine Beseitigung erfordert jetzt vielmehr Zeit. An die Stelle der einfachen Resorption tritt der viel umständlichere Vorgang der Organisation, d. h. an diesem sind, mit Ausnahme etwa der Schleimhäute, alle Gewebe beteiligt, die mit dem Blutgerinnsel in Berührung stehen. Dort, wo es frei in die Bauchhöhle hineinragt, findet sich alsbald eine Lage junger flacher Zellen, die sich rings von dem Epithel des benachbarten Bauchfells über die Blutgeschwulst hinwegschieben und so den ersten Abschluß gegen die freie Bauchhöhle bilden. Zur selben Zeit dringen von allen Seiten aus allen Geweben, die mit dem Hämatom verbunden sind, Wanderzellen in dasselbe ein, um ihrerseits wegzuschaffen, was der Lymphstrom nicht hat beseitigen können. Die Wanderzellen sind vielfach beladen mit körnigem amorphem Blutpigment, dem Hämosiderin. Sehr bald, schon 2 bis 3 Tage nach erfolgter Blutung, finden sich neben Wanderzellen mit gelappten oder zerklüfteten Kernen vom Typus der Eiterkörperchen Zellen höherer Entwicklung mit endothelartigem, bläschenförmigem Kern und einem mehr oder minder großen körnigen Protoplasmaleib. Sie dringen langsamer vor, bleiben dichter bei einander, halten Fühlung mit dem Mutterboden, von dem sie ausgingen, und treten auch alsbald mit ihren Ausläufern unter einander in Verbindung, dabei Spindel- und Sternformen annehmend. In dieser Zeit ist auch in dem angrenzenden Gewebe des Peritoneum eine erhebliche Veränderung vor sich gegangen; dasselbe erscheint trotz der vielen Zellen, die es als Wanderzellen in das Gerinnsel abgegeben und entsandt hat,

sehr viel zellenreicher als das normale Peritoneum, es ist ferner von zahlreichen Kapillaren durchsetzt, die dem Gerinnsel zustreben und in ihren Wandungen zahlreiche Mitosen enthalten. Nach und nach dringen die Blutgefäße auch in das Koagulum ein, indem sich die anastomosierenden Zellen zu Röhren zusammenlagern. Zu dieser Zeit sind die an der äußeren Circumferenz gelegenen Zellen zu Spindelzellen umgeformt. Sie bilden hier Züge, die parallel zur Oberfläche geordnet sind und durch die Ausscheidung von feiner fibrillärer Zwischensubstanz den Beginn der Narbenbildung kennzeichnen (vergl. Abb. 15).

Schichten des Fibrins bleiben noch zwischen den Zellreihen und Zügen liegen, sodaß die äußere feste Lage ein Zwiebelnschalen



Fig. 15.

Von dem anhaftenden Netz ausgehende Organisation der Hämatocele. Rechts Fettgewebe des Netzes, links Blutgerinnsel mit Spindel- und Sternzellen. In der Mitte neugebildete Blutgefäße und Narbengewebe.

ähnliches Gefüge erhält. Das Fibrin ist in diesem Bezirk inzwischen eine Veränderung eingegangen, die sich in demselben überall da ausbildet, wo es längere Zeit liegt. Das ursprünglich weitmaschige, feine zierliche Gitterwerk wird allmählich fester und dichter und verliert schließlich seine feinfaserige Struktur fast vollkommen; es bilden sich dicke, glasige, homogene, glänzende Balken, die oft an das Aussehen amyloider Substanz erinnern. Diese Balken verlaufen in den äußeren Schichten parallel im Sinne der langen Spindelzellen; in den inneren Lagen ist die Anordnung unregelmäßig das Fibrin nimmt an Masse zu. Züge von Zellen und Kapillaren streben in unregelmäßigem welligem Verlaufe dem Zentrum zu.

M. B. Schmidt und Saenger beschreiben auch bei den solitären Hämatocelen die Struktur der äußeren festen Lagen in ganz gleicher Weise, Saenger deutet sie aber anders, indem er behauptet, die Schale der Blutgefäße bestände lediglich aus Fibrin, die solitären

Hämatocelen lägen nackt, d. h. ohne bindegewebige Hülle in der Bauchhöhle, wären auch nur durch sehr lockeres, gefäßreiches Gewebe mit den Beckenteilen, denen sie anliegen, verbunden. Die langgezogenen, an glatte Muskelfasern erinnernden Zellen sollen Leukocyten sein, die nur phagocytäre Aufgaben zu erfüllen hätten. Das Widersinnige der ganzen Deutung geht einfach aus dem Umstande hervor, daß die äußern festen Schichten der Hämatocele Blutgefäße und damit doch über jeden Zweifel erhabenes Bindegewebe enthalten, ganz abgesehen davon, daß die langen Spindelzellen geradezu Typen der Fibroblasten darstellen (Fig. 16).

Es ist kein Zufall, daß die Zellenzüge außen im Sinne der Oberfläche verlaufen. Gerade diese Lagen tragen wesentlich mit dazu bei, den Blutherd zu verkleinern, indem sie bei der narbigen Schrumpfung dahin wirken, den Umfang des Hämatoms zu verringern. Dieses wird teilweise durch die mit der Vaskularisation verbundene Lymphströmung



Fig. 16.

Schnitt aus der äußeren Schicht einer in Organisation befindlichen Hämatocele. Zwischen Bändern des homogenen, in der Zeichnung dunkler gehaltenen Fibrins, schlanke protoplasmareiche Spindelzellen.

verflüssigt und dann resorbiert, teils aber dadurch aufgezehrt, daß die Wanderzellen die festen Bestandteile aufnehmen und entfernen. So schwindet der Bluterguß im Verlaufe von Wochen mehr und mehr, die Wanderzellen verlassen das Gebiet, die Blutgefäße bilden sich mehr und mehr zurück, und zum Schluß sehen wir, daß nur einige fibröse Stränge, welche die Beckenorgane unter sich, mit den Dünndarmschlingen oder mit dem Netze verbinden, sowie vielleicht eine diffuse Schwarzfärbung des Beckenbauchfells als letzte Residuen einer umfangreichen Hämatocele übrigbleiben, genau ebenso wie die sinusartige Degeneration der Venen das Endstadium eines vollkommenen thrombotischen Verschlusses darstellt.

Umfangreiche Pigmentierungen des Bauchfells finden wir auch öfter in Fällen, wo wiederholt Blutungen in die Bauchhöhle hinein stattgefunden haben, ohne daß es dabei zu einer wirklichen Hämatocelebildung gekommen zu sein braucht. Wir sehen bei der Sektion solcher Fälle öfter, daß das ganze Bauchfell einfach tintenschwarz aussieht. Bei der mikroskopischen Untersuchung findet man dann in den oberen Lagen der Serosa eine geringfügige Vermehrung

der Zellen, die oft zu kleinen Gruppen zusammenliegen und sehr reichliches amorphes, braunes und gelbes Pigment enthalten. Daß dies Pigment aus dem Blute stammt, läßt sich leicht vermittels der Berliner Blau-Reaktion durch Behandlung mit 1%igem gelbem Blutlaugensalz und 2%iger wässeriger Salzsäurelösung zeigen. Die vorher braunen Körnchen und Körner färben sich alsdann leuchtend blau.

Der eben geschilderte Vorgang stellt gewissermaßen den höchsten idealen Ausheilungszustand der Hämatocele dar, der aber keineswegs immer erreicht wird. Unter Umständen findet man, daß nur die äußeren Lagen der Geschwulst organisiert werden, die angrenzenden Schichten bestehen dann aus derbem, starrem Fibrin, das im frischen Zustande unter dem Mikroskop einen eigentümlich hellen Glanz zeigt, während die zentralen Teile gewöhnlich hinterher erweichen und sich verflüssigen und eine schmierige eiterähnliche Masse bilden („puriforme Schmelzung"). Wir treffen diese Veränderungen in gleicher Weise des öfteren bei großen Parietalthromben des Herzens an. Ob hier Bakterienwirkung im Spiele ist, ist noch nicht ganz sicher gestellt, es scheint aber, daß diese Art der puriformen Schmelzung auch ohne Bakterien zu stande kommen kann.

Ganz anders gestaltet sich aber das Schicksal der Hämatome, wenn pathogene Bakterien darin zur Ansiedlung kommen, mögen sie nun aus der Tube selbst stammen oder erst später in das Blutgerinnsel hineingelangen; dann treten die Organisationsvorgänge vollkommen hinter die destruktiven Prozesse zurück. Das Blutgerinnsel zerfällt zu einer mehr oder minder stinkenden, teerschwarzen bis grünlichen Jauche, so daß es sich bald nicht anders verhält als wie ein großer Eiterherd, der zwar zunächst noch dank der reaktiven Entzündung der ihn allseitig begrenzenden Intestina gegen die freie Bauchhöhle abgeschlossen ist, der aber jeden Augenblick diese Schranke durchbrechen und durch eine allgemeine Peritonitis den Tod herbeiführen kann. Auch ohne daß ein solcher Durchbruch erfolgt, kann infolge Resorption der Jauche und der darin enthaltenen Giftstoffe der Tod durch Sepsis erfolgen. Der günstigste Ausgang bei solcher Lage der Dinge ist der, daß das zersetzte Blut sich selbst einen Ausweg sucht, indem es in eines der begrenzenden Hohlorgane perforiert und sich dann nach außen entleert. Am häufigsten wird bei solchen sich selbst überlassenen verjauchten Blutungen der Durchbruch in das Rektum beobachtet. Die Literatur, zumal die ältere, enthält Berichte über viele Fälle, die auf diese Weise spontan zur Heilung gekommen sind. Heute wird man im allgemeinen dieser immerhin zweifelhaften und unsicheren Selbsthilfe der Natur nicht vertrauen, sondern auf operativem Wege die Entleerung des für Gesundheit und Leben höchst gefährlichen Blutsackes bewirken und so vor allem auch die Dauer der Heilung abkürzen.

3. Kapitel.

Symptomatologie.

(A. Martin.)

Naturgemäß entwickelt sich die Hämatocele unter einem anderen Symptomkomplex, wenn sie das Ergebnis einer mechanischen Stauung oder eines Trauma ist, oder wenn sie im Verlauf eines Fruchtkapselaufbruches bei ektopischer Schwangerschaft entsteht.

A. Der Bluterguß in die Bauchhöhle, welcher sich bei Stauungsverhältnissen, Herzkrankheiten und ähnlichen Zirkulationshindernissen entwickelt, macht in der Regel als solcher nur sehr wenig prägnante Erscheinungen. Die Erkrankung am Herzen selbst und an den Atmungsorganen macht sich in solcher Intensität bemerkbar, daß erst eine sehr erhebliche Blutung in die Bauchhöhle augenfällige eigene Symptome macht. Die ohnehin bedenkliche allgemeine Störung des Befindens wird alsdann so erheblich, daß eine unmittelbare lebenbedrohende Anämie eintritt, wenn dadurch nicht wie durch eine Art physiologischen Aderlaß (Bürckle) Erleichterung, z. B. in den Lungenbeschwerden entsteht. Überwinden die Kranken die shockartige erste Wirkung, so kommt es sehr rasch zur Resorption, so lange nicht die Aufsaugefähigkeit des Peritoneum und die vitale Energie des Individuum überhaupt herabgesetzt oder völlig gebrochen ist. Eintretende puriforme Einschmelzung führt die hierfür charakteristischen Störungen herbei.

Anders tritt die Wirkung der Stauungshämatocele bei Personen auf, bei welchen bis dahin eine lokale Erkrankung der inneren Geschlechtsorgane und des Peritoneum festzustellen war, wenn die Hämatocele, sei es aus dem Ovarium und seinen Follikeln, oder aus varikösen subperitoneal gelegenen Gefäßen entsteht, oder aus vorher entwickelten peritonealen Adhäsionen und Membranen durch intensive Körperanstrengung, Trauma (Stoß, Verletzung und ähnliches). Ihnen schließen sich die Symptome der postoperativen intraperitonealen Blutergüsse an. Hierhin gehören die „katamenialen Hämatocelen" der älteren Autoren (vergl. Winternitz). Ihre Symptome sind die Zeichen innerer Blutung, Schmerzempfindung, Behinderung der Nachbarorgane. Nur gleichzeitige Infektion verursacht dabei Temperatursteigerung.

Die innere Blutung kann, auch wenn der Blutverlust nur einen beschränkten Bruchteil der gesamten Blutmenge umfaßt, eine unverhältnismäßig tiefe und nachhaltige akute Anämie veranlassen; Schwächegefühl, Ohnmachtsanwandlung, Lufthunger, Sinnestäuschung, Verdunkelung der Augen, Wahrnehmung von Geräuschen, Schwinden des Bewußtseins, Exzitationsstadien, Erbrechen; unzweifelhaft kann auf der Höhe dieses Zustandes auch der Tod eintreten. Solche Grade von Anämie kommen, soweit meine eigne Erfahrung und der Einblick

in die Literatur zeigt, bei diesen Hämatocelen nur in beschränkter Weise zur Beobachtung, in lebhaftem Gegensatz zu den Hämatocelen infolge extrauteriner Schwangerschaft. Zuweilen ist der Kontrast des Kollapses zu der dem Trauma (energischer Arbeitsleistung, Koitus?!) vorausgegangenen Lebensfrische und Lebensbetätigung ein frappanter. Gelegentlich ist dabei die Wirkung einer zur Zeit bestehenden akuten alkoholischen Intoxikation unverkennbar: die darauf folgende natürliche Nausea erschwert das Bild des durch die innere Blutung veranlaßten Schwächezustandes. Der Puls ist klein, die Extremitäten kühl, die Frau liegt mit müdem Gesichtsausdruck, blaß, mit bläulichem Incarnat der Lippen, kaum fähig, sich mit vernehmbarer Stimme über ihre Empfindungen zu äußern. Die Atmung ist beschleunigt, es besteht ausgesprochene Schlafneigung, ohne daß ein erquickender Schlaf eintritt. Das Warmwerden der Haut, Ausbruch eines allgemeinen Schweißes, der daran sich anschließende tiefe Schlaf sind häufig Symptome des Aufhörens der Blutung und der beginnenden Erholung.

In der Regel folgt auf diesen Kollaps ein Zustand großer allgemeiner Depression. Nicht selten werden hastig aufgenommene Stärkungsmittel erbrochen. Es macht sich brennender Durst geltend, erst nach längerer Zeit in den folgenden Tagen ein intensives Verlangen nach Nahrungsaufnahme. Oft macht sich Harndrang bemerkbar mit Unvermögen in der durch den Schwächezustand erzwungenen Rückenlage, Urin zu entleeren.

Meist ist der Stuhlgang retardiert. Blähungsbeschwerden stellen sich ein, Aufstoßen, übler Geruch aus dem Munde. Abgehende Flatus und Ructus bringen große Erleichterung. Dieser Zustand kann bei nur sehr geringen Schmerzempfindungen bestehen. In anderen Fällen werden Schmerzen in allen Stufen empfunden und mehr oder weniger lebhaft geklagt: qualvolles Gefühl von Schwere und Vollsein im Leibe, Druck auf Mastdarm und Blase. Die nach und nach sich einstellende Auftreibung des Leibes verursacht ein lebhaftes Gefühl der Spannung. Dazu kommen die Schmerzen von den Verletzungen im Schoß und in den Geschlechtsteilen.

Die im Anschluß an operative Eingriffe auftretenden Hämatocelen verursachen an sich in der Regel nur unerhebliche Schmerzempfindungen, wenn es nicht bei größerem Umfang des Blutergusses zu Druckerscheinungen im Becken kommt. Hier tritt in der Regel die Empfindung in der Gegend der Operationsstelle ganz in den Vordergrund. Im übrigen pflegen alle diese Schmerzempfindungen bei ruhiger Rückenlage bald zu verschwinden. Bei fortdauernder Blutung tritt der Tod unter den Zeichen der Anämie ein.

Der Bluterguß als solcher verursacht keine Temperatursteigerung. Fieber weist immer auf die mit dem Trauma erfolgte Einimpfung pathogener Keime hin. Dann kommt es schnell zu schweren Fiebererscheinungen. Unter Frösten, hohen Temperatursteigerungen mit mäßigen

Remissionen schmilzt das Blutgerinnsel; mit ihm die Wand benachbarter Hohlorgane. Das vereiterte Blut entleert sich, wenn nicht allgemeine septische Infektion vorher den Tod herbeiführt. Unter günstigen Umständen kann die Virulenz der Keime erlöschen und Organisation des einschmelzenden Materials eintreten.

Die eitrige Einschmelzung gehört zu den selteneren Ausgängen. Ganz überwiegend tritt Resorption und Ausheilung ein. Diese kann innerhalb weniger Wochen verlaufen, selbst bei massigem Blutaustritt. Residuen vorausgegangener Erkrankung des Peritoneum und der übrigen Genitalorgane sind nicht unbedenkliche Komplikationen — ebenso Nachschübe, wie sie bei unaufmerksamem Verhalten der Kranken, besonders zur Zeit der Menstruation nicht selten zur Beobachtung kommen. Erneute Traumata, auch allgemeine Ernährungsstörungen führen dahin, daß der Verlauf der Resorption ein außerordentlich schleichender wird.

Diagnose. Solange das Blut flüssig ist, entzieht es sich der Tastung. Der Uterus erscheint wohl verlagert, der Douglassche Raum verbreitert; die Masse selbst wird nicht getastet. Auch das in die freie Bauchhöhle ergossene Blut wird durch Tastung von oben nicht wahrgenommen. Die Berührung des Unterleibes ist in der Regel empfindlich. Der Perkussionsschall ist gedämpft, ohne daß man eine scharf abgrenzbare Geschwulst wahrnimmt. Das geronnene Blut spannt die Douglassche Tasche prall; das hintere Scheidengewölbe und die vordere Mastdarmwand werden prall herabgedrängt. Man fühlt das Gerinnsel als eine weiche dickflüssige Masse. Fluktuation habe ich in solchen Fällen nie wahrnehmen können. In der Regel befinden sich die Adnexorgane nicht in völlig normalem Zustand. Ihre Tastung neben der weichen Masse im Douglasschen Raume gelingt zuweilen bei vorsichtigem Palpieren, sodaß man das Gefühl hat, daß darin und daneben geformte Gebilde liegen. Die Rücksicht auf den Schwächezustand der Patienten und ihre Empfindlichkeit, auch die Gefahr der Sprengung der sich bildenden Abkapselung und einer Zerreißung von Adhäsionen zwingt zu äußerster Vorsicht. Schreitet die Gerinnung voran, so erscheint die Masse derber, sie wird weniger umfangreich, man fühlt einen harten Körper, welcher der Hinterfläche des Uterus und dem Boden des Douglasschen Raumes innig anliegt — ebenso den anderen Beckenorganen und dem Darm. Dieser bildet eine weiche Auflagerung, in welcher Gurren und Verschiebung von Darminhalt bemerkbar wird.

Der Uterus ist in der Regel nach vorn gedrängt und an der Symphyse in die Höhe gehoben. Das Darmlumen wird durch den Bluttumor verlegt. Bei Eindickung und Organisation des Blutes rückt der Uterus von der Symphyse ab, in die Tiefe des Beckens; er erscheint innig mit dem Bluttumor verwachsen, der leicht für ein subseröses, der hinteren Wand des Uterus entspringendes Myom imponiert. Nach voll-

endeter Resorption ist der Uterus zuweilen in seiner Verlagerung fixiert. Die hinterbleibenden Schwielen gleichen für die Tastung denen von Residuen nach peritonitischer Ausschwitzung.

Anfänglich erscheint der Bluttumor deutlich empfindlich. Ist das Gerinnsel derber geworden, so verliert sich diese Empfindlichkeit. Dieselbe stellt sich wieder ein, wenn puriforme Einschmelzung eintritt. Soweit die Furcht der Zerquetschung der Kapsel es zuläßt, fühlt man dann in der dicken Geschwulst verschiedene Abschnitte. Zuweilen bietet das ganze, zu einem Eiterherd eingeschmolzene Material bei bimanueller Untersuchung das deutliche Gefühl einer abgesackten Flüssigkeit.

Abgesehen von diesen Veränderungen in Befund und Allgemeinbefinden kündigt sich die eitrige Einschmelzung durch die Zunahme der Zahl der Leukocyten an. Eine Kontrolle derselben ist bei jeder Hämatocele ein Gebot der Vorsicht. Steigt die Zahl jäh und andauernd über 10000, so ist eine Vereiterung des Blutergusses anzunehmen: es wird dann Zeit, die entsprechende Therapie einzuleiten.

Drohender Durchbruch läßt sich an der betreffenden Stelle durch die Reizerscheinung namentlich in den Hohlorganen (Blasentenesmus. Darmreizung mit glasiger Schleimentleerung) oder an der starren Infiltration der betreffenden Stelle der Bauchwand mit Rötung, auch Ödembildung der Haut erkennen. Hämatocele nach gynäkologischen Operationen (Dilatation, Sondierung, Abrasio, plastischen und Myom-Operationen) vereitern in der Regel sehr schnell. Es entsteht hohes Resorptionsfieber, die Masse ist sehr empfindlich, der Eiter bricht meist rasch nach Scheide, Darm oder Blase durch, wenn sich nicht unmittelbar eine allgemeine septische Peritonitis anschließt.

Die Differential-Diagnose wird im Anschluß an die Besprechung der Hämatocele nach Tubenschwangerschaft erörtert.

B. Die Hämatocele nach dem Fruchtkapselaufbruch extrauteriner Schwangerschaft soll hier nur in kurzen Zügen erörtert werden.

Die Häufigkeit extrauteriner Einbettung ist schon oben betont. Wir wissen, daß die Frauen in keinem Stadium ihrer Befruchtungsfähigkeit vor der Entwicklung derselben sicher sind. Überwiegend befällt die ectopische Einbettung nicht ganz junge Frauen und besonders häufig solche, welche kürzere oder längere Zeit vorher genitalkrank gewesen sind.

Das auch den Laien in erster Linie auffallende Zeichen extrauteriner Schwangerschaft ist das Ausbleiben der Menstruation. Sein symptomatischer Wert wird dadurch beeinträchtigt, daß (jedenfalls nach meinen Beobachtungen) der Fruchtkapselaufbruch in einer vergleichsweise sehr großen Zahl innerhalb der ersten 4 Wochen erfolgt, sodaß von einem Ausbleiben der Menstruation nicht die Rede sein kann. Für die bis über die 4. Woche entwickelten Fälle bekommt dieses Symptom eine erhebliche Bedeutung.

Das bedeutungsvollste Symptom ektopischer Schwangerschaft ist der Fruchtkapselaufbruch und die daraus entstehende Hämatocele.

Über die Häufigkeit der Bildung eines tubaren Fruchtkapselhämatoms, einer Tubenmole ohne Hämatocele habe ich aus einem Material von einigen 60 operierten Fällen 1894[1]) feststellen können, daß ungefähr die Hälfte derselben in dieser Weise endete. Döderlein sah dieses Ereignis unter 71 Fällen 18 mal. Diese Art des Ausgangs ektopischer Schwangerschaft soll hier nicht weiter verfolgt werden, da es hierbei nicht zu einer Hämatocele intraperitonealis kommt.

In vielleicht weniger als der Hälfte (nach meiner Beobachtung), in etwa dem zehnten Teil (nach Döderlein) kommt es zum äußeren Fruchtkapselaufbruch (Werth); unter Sprengung der Tubenwand — Ruptur nach der früheren Auffassung. Jedenfalls viel häufiger erfolgt die Ausstoßung des durchbluteten und dadurch gesprengten Eies durch das Ostium tubae abdominale — innerer Fruchtkapselaufbruch, tubarer Abort. Diese beiden Vorgänge sind die typische Quelle für die Entwicklung der Hämatocele; sie ist das prägnante Symptom dieses Ausgangs der Extrauterin-Schwangerschaft.

Äußerer Fruchtkapselaufbruch, Tubenruptur, veranlaßt selten (aber häufiger als innerer) unmittelbar eine so abundante Blutung in die Bauchhöhle, daß die Frau plötzlich zusammenbricht und anämisch stirbt, ehe überhaupt ärztliche Hilfe eingreifen kann. Die Autopsie zeigt die ganze Bauchhöhle von Blut überschwemmt, auch der Boden des Douglasschen Raumes ist damit angefüllt.

Häufiger verläuft dieser äußere Fruchtkapselaufbruch unter charakteristischen prodromalen Schmerzanfällen. Die intraabdominalen Blutungen machen tiefen Kollaps, führen aber nicht unmittelbar zum Tode.

In der Regel erfolgt der Blutaustritt absatzweise. In verschiedenen Wiederholungen wird eine große Menge Blut in die Bauchhöhle entleert. Es gerinnt und bildet schließlich einen einzigen Blutklumpen, in dessen dicker Kapsel eine Masse noch flüssigen Blutes liegen bleibt. Wenn Sänger die diffusen Blutmassen den sog. solitären, welche sich als eine einzige Blutmasse darstellen, gegenüber stellen wollte, so müssen wir darin lediglich einen graduellen Unterschied sehen.

Innerer Fruchtkapselaufbruch, Ausstoßung des in die Tube ergossenen Blutes und des dadurch abgehobenen oder zertrümmerten Eies in die Bauchhöhle erfolgt in der Regel unter Anfällen von Schmerzen, die einen ausgesprochenen wehenartigen Charakter haben. Veit hat diese Schmerzen Tubenwehen genannt. Ich habe auf Grund der Präparate, welche mir die Muskulatur der Tube in einem Zustand

[1]) Seitdem haben mehr als 200 weitere eigene Beobachtungen immerhin die Häufigkeit dieses Befundes bestätigt.

von Auflösung und Funktionsunfähigkeit zeigten, darauf hingewiesen, daß hier wohl mehr Zerrungen, Dehnungen im Peritoneum oder sympathisch ausgelöste Uteruskontraktionen als Ursache in Betracht kommen; eine Auffassung, der sich u. a. Fehling angeschlossen hat.

Andere Schmerzen entwickeln sich von Blase und Mastdarm, wenn sie von dem Blutklumpen verlegt werden. Die Rindenschicht des Gerinnsels ist mit Darmschlingen verklebt, welche in ihrer Beweglichkeit behindert werden. Meteorismus, ileusartige Erscheinungen kommen zur Beobachtung.

Meist werden die ersten Anfälle von den Kranken nicht ernst genommen. In der Tat ist auch dabei häufig der Blutaustritt ein nicht unmittelbar tödlicher. Mit dem Sinken des Blutdruckes und der Verlagung des Kapselraumes durch Blutgerinnsel, Chorionzotten und Fruchtteile steht die Blutung.

Nicht bedeutungslos ist für die weitere Entwicklung der Symptome das Geschick des Eies. In der Regel wird es zertrümmert — Berstung, Durchtränkung mit Blut. In anderen Fällen bleibt es intakt, so daß der Fötus lange darin eingekapselt aufbewahrt bleibt, nachdem der Schrumpfungs- und Organisationsprozeß zur Bildung einer festen Masse geführt hat. Dann erfolgt auch Resorption, Mumifikation, Lithopädionbildung. Wir finden die Spuren im Rest des im übrigen zur Organisation gelangten Blutergusses.

Stirbt das Ei nicht alsbald bei der ersteren Durchblutung ab, wächst es weiter, so pflegt sich die Blutung zu wiederholen; die Hämatocele wird größer. Die folgende oder eine spätere Nachblutung vernichtet das Ei.

Des weiteren ist das Verhalten des Uterus für die Entwicklung des Verlaufes von Belang. Die Uterusschleimhaut nimmt an dem Schwangerschaftsvorgang mit Entwicklung einer Decidua teil. Meist ist diese unregelmäßig gebildet; es kommt sehr bald zu jener Schleimhautblutung, welche von den Frauen als verspätete oder verfrühte Menstruation gedeutet wird. In nicht seltenen Fällen wird nach einer mehrmonatlichen Amenorrhoe unter reichlicherem Blutabgang die Decidua in großen Fetzen oder in einzelnen Stücken ausgestoßen.

Der weitere Verlauf hängt davon ab, daß die Hämatocelenmasse selten längere Zeit unverändert bleibt. Bei ungestörter Resorption stellt sich nach Überwindung des Kollapses unter lebhaftem Durst- und Hungergefühl, in günstigen Fällen unter Schweißen die Erstarkung des Allgemeinbefindens ein. Die Druckerscheinungen lassen nach, Blase- und Darmfunktion kehren zur Norm zurück. Die Ausstoßung der uterinen Decidua bringt eine kurze Unterbrechung des Euphorie mit sich; sie ist von Uteruskolikschmerzen und erneutem Schwächegefühl begleitet, besonders bei größerem Blutabgang.

Bei verzögerter weiterer Organisation des Blutgerinnsels stellt sich schweres Siechtum ein. Es entwickelt sich eine nachhaltige Stauung

auch in der Schleimhaut des Uterus, abundanter Blutabgang, besonders bei den Menses, andauerndes Darniederliegen der Kräfte und Unvermögen der Erholung. Kommt es zu puriformer Einschmelzung, so tritt der ganze Symptomkomplex (besonders Fieber, peritonitische Reizung) hervor, welchen wir bei der Vereiterung verhaltener Blutmassen bei intraligamentären Blutergüssen oben Seite 79 geschildert haben.

Für die Diagnose der Hämatocele bei ektopischer Schwangerschaft ist zunächst die Möglichkeit von Bedeutung, das Bestehen einer solchen festzustellen. Ist die Schwangerschaft über einen Menstruationstermin hinaus gegangen, so muß ein unregelmäßiger Blutabgang in diesem Sinne sehr beachtet werden. Es ist oft schwer, von der Kranken selbst über die Menstruationsunregelmäßigkeit Auskunft zu erhalten. Zuweilen haben die Frauen das Gefühl, schwanger zu sein. In anderen Fällen macht sich die Entwicklung der Kolostrumausscheidung in der Brust bemerkbar; ein Symptom, welches mir in vielen Fällen recht bedeutungsvoll erschienen ist.

Der äußere Fruchtkapselaufbruch ist durch die Plötzlichkeit der Erscheinungen besonders charakterisiert. Die tiefe Anämie, die Auftreibung des Leibes, der dumpfe Perkussionsschall ohne ausgesprochene Empfindlichkeit, die Schmerzen, das Fehlen der Temperatursteigerung sind so auffallende Erscheinungen, daß heute die Aufmerksamkeit in erster Linie bei Frauen in geschlechtsreifem Alter auf diese Möglichkeit hingelenkt wird.

Vorausgegangene leichte Schmerzanfälle mit rasch vorübergehenden Zeichen von Anämie, bis es zu einem schweren Kollapsanfall kommt, deuten auf inneren Fruchtkapselaufbruch hin.

Der Uterus, der etwas vergrößert und von weicher Konsistenz ist, liegt nach vorn, nach einer Seite, nach oben verschoben; er erscheint wie einer Masse aufgelagert, welche das Scheidengewölbe herunterdrängt. Die Portio vaginalis ist meist nach vorn und oben verschoben, unter Umständen bis zum Beckeneingang. Der Uteruskörper ist auch wohl bis über den Beckeneingang hinaufgedrückt. Seltener liegt der durch alte perimetritische Schwielen retroflektierte Uterus auf dem Boden des Douglasschen Raumes, die Masse des Blutgerinnsels liegt über dem vorderen Scheidengewölbe. Hinter, neben, über dem Uterus liegt das dicke Ende der Tube, innig verschmolzen mit dem Bluttumor.

Die in der Gerinnung vorgeschrittene Masse ist zunächst teigig weich, dann derb, zuletzt hart. Sie liegt unverschieblich im Douglas und buchtet das hintere Scheidengewölbe wie ein dickes Eirund stark nach unten herab. Der Mastdarm wird nach einer Seite verlagert, zusammengedrückt. Anfangs ist die Untersuchung empfindlich. Dann verliert sich die Schmerzhaftigkeit.

Mit fortschreitender Organisation bilden Hämatocelen scharf umschriebene harte Massen. Ihre Abgrenzung nach unten ist nicht ganz

scharf, nach oben zuweilen deutlich, aber wie mit einer rauhen Fläche. In anderen Fällen sind die damit verklebten Darmschlingen deutlich bemerkbar. Zuletzt gewinnt die ganze Masse eine Art von Verschieblichkeit. Man kann von Woche zu Woche eine Volumabnahme konstatieren, bis auch der Rest endlich vollständig verschwindet.

Temperatursteigerung fehlt bei der typischen Hämatocele; auch bei umfangreichen Blutergüssen kann die Resorption ohne nachweisbare Temperatursteigerung verlaufen.

Das Bild einer wenn auch langsam verlaufenden Genesung von schwerer Anämie und geringen örtlichen Störungen verändert sich alsbald, wenn es — gleichviel ob früher oder später — zur Einschmelzung kommt.

Diese führt keineswegs immer gleich zu einer großen Abszeßbildung und zu Entleerung. Ich habe wiederholentlich nach Monaten, in einem Fall nach 13 Monaten, in einem wohlabgekapselten Eiterherd die Reste einer tubaren Extrauterin-Schwangerschaft aus dem zweiten Monat gefunden, die durch inneren Fruchtkapselaufbruch bis in die Ampella tubae abdominale verlagert gewesen waren. Nach der Anamnese ist die Konzeption kurz nach der Ehe entstanden. Der Fruchtkapselaufbruch ist unter Bildung eines Tubenhämatom auf der Hochzeitsreise erfolgt. Patientin wurde nahezu ein Jahr lang in verschiedenen Orten auf gonorrhoische Salpingitis behandelt, ehe ich zur Entfernung des ganzen Abszesses aufgefordert wurde. In ihm fand ich das puriform eingeschmolzene Ei und die Reste des in Jahresfrist ergossenen Blutes. — Bei der Einschmelzung stellt sich Fieber mit Frösten ein, lebhafte Schmerzen im Becken, qualvolle Darmbeschwerden, auch Hämorrhoidalschmerzen. Der Leib wird aufgetrieben, empfindlich. Die Scheide ist ödematös, ebenso die Mastdarmschleimhaut. Die Masse im Douglas wird schmerzhaft, in ihr werden weiche Stellen fühlbar. Kommt es zum Durchbruch, so schmilzt oft ein größerer Gewebsabschnitt ein, es entwickelt sich ein weicher Herd, der den Finger bis weit in den Douglasschen Raum vorzuschieben gestattet. In anderen Fällen bilden sich Schrägfisteln, auch mehrere an verschiedenen Teilen des Gewölbes und in der Darmwand; auch neben der Scheide kann sich der Eiter nach dem Damm Bahn brechen.

4. Kapitel.

Differential-Diagnose.

Die Gefahr einer Verwechselung zwischen der Hämatocele und ihr ähnelnden Befunden wird aktuell, sobald das Blut geronnen ist. Anfangs bieten die Kranken noch das Bild des Kollapses, mit allen

Zeichen der Anämie, aufgetriebenem druckempfindlichem Leib. Der Douglassche Raum ist mehr oder weniger prall gefüllt, das hintere Scheidengewölbe herabgedrängt, der Mastdarm verlegt. Der Uterus ist nach vorn und oben geschoben. Ist er retroflektiert oder seitlich verlagert, so füllt die Masse das Cavum vesico uterinum und drängt das vordere Scheidengewölbe herab, oder es füllt die seitlichen parauterinen Taschen und baucht das seitliche Gewölbe herab. Nur sehr selten wird das ganze Beckendiaphragma mit seinen Organen herabgedrängt. Die anfangs mäßig, später nicht mehr empfindliche Masse wird dickbreiig, läßt auch wohl Schneeballknirschen erkennen. Später wird sie hart — ihre Oberfläche, soweit sie von der Scheide aus getastet wird, ist wohl abgerundet — wie bei prall gespannten Cysten. Neben und an ihr, mit ihr innig verbunden sind Uterus, Tuben und Ovarien — die ersteren meist deutlich — die letzteren nur anfangs, selten später, nach weiterem Fortschreiten der Resorption, als eigenartig geformte Gebilde zu unterscheiden.

Diesem Befunde ähnelt der bei perimetritischer abgekapselter Exsudation. In der Regel tritt diese im Gefolge von entzündlicher Erkrankung von Ovarien und Tube auf. Das perimetritische Exsudat entwickelt sich zu nicht sehr umfangreicher Masse, selten wird dabei eine größere Eitermenge gebildet. Bei allgemeiner Peritonitis treffen wir im Douglasschen Raum nur dann massige Exsudate, wenn hier pseudomembranöse Abkapselungen sich entwickelt haben, oder vorher bestanden. Auch dann kommt es meist spät zu einer Art von Grenzschichtbildung: das Peritoneum ist zu einer derben Schwiele geworden. Die Organisation wie in dem ergossenen Blut tritt nur sehr langsam ein; bei Eiterung schmilzt in der Regel die Abszeßwand ein, es kommt zur Entleerung des noch flüssigen Bestandteiles. Die zurückbleibende Schwiele wird in der Regel sehr langsam resorbiert. Die Unterscheidung von der Hämatocele wird zunächst durch die Anamnese gesichert; die Perimetritis entsteht im Anschluß an ein Puerperium (Abort — artifizielle Entbindung — puerperale Infektion). Eine weitere Quelle sind entzündliche Erkrankungen der Uterusschleimhaut (Gonorrhoe, katarrhalische Erkrankung), aber auch sexuelle Exzesse — Masturbation —, endlich therapeutische Heilbestrebungen (Pessare, gynäkologische Eingriffe). Stets entwickelt sich die Perimetritis unter heftigen Schmerzen und unter Fieber; es fehlt selten an lebhafter Druckempfindlichkeit, ebenso nicht an den Symptomen der Peritonitis, Übelkeit bis zum Erbrechen, Darmträgheit bis zur Darmparalyse.

Perimetritis infolge von Typhlitis, Perityphlitis und Entzündung von anderen Darmabschnitten tritt prägnanterweise im Verlauf dieser Prozesse hervor, so daß die Diagnose kaum verfehlt werden kann. Das gleiche gilt für die tuberkulöse und carcinomatöse Erkrankung des Becken-

peritonenm: bei der ersteren fehlen selten die vom Rektum aus tastbaren Knötchen. Derbere knotige Massen entwickeln sich bei Carcinoma peritonei.

Wenn dadurch eine Verwechslung mit Hämatocele zunächst jedenfalls für die Regel ausgeschlossen erscheint, so muß zugegeben werden, daß die Krankheitsbilder sich decken, sobald puriforme Einschmelzung der Hämatocele eintritt. Dann kommt es auch hierbei zu Fieber, Schmerzen, peritonitischer Reizung, zum Durchbruch nach der Scheide, selten in die freie Bauchhöhle. Mit seltenen Ausnahmen erfolgt die Genesung unter langsamer Ausheilung durch Resorption und Organisation der Schwielen. Die innige Verklebung der gesamten Beckenorgane mit der andauernden Funktionsbehinderung folgt in beiden Fällen, gleichviel, welches der Ausgangspunkt gewesen ist.

Im Zustand der Organisation ähnelt der Befund bei Hämatocele dem bei Retroflexio uteri gravidi; in der Tat bietet die konsultative Praxis nicht selten Gelegenheit, Fehldiagnosen dieser Art und verhängnisvolle therapeutische Folgen derselben zu beobachten.

Die Regel ist ausgeblieben, die Frauen haben sich schwanger gefühlt. Die mehr oder weniger unerheblichen prodromalen Beschwerden sind nicht beobachtet worden. Auch bei Retroflexio uteri gravidi macht sich infolge der Unaufmerksamkeit der Patienten die Inkarzeration katastrophenartig bemerkbar, selbst wenn nicht ein Trauma, Sturz oder ähnliche plötzliche Störung vorausgegangen ist. Retroflexio uteri gravidi ist immer dadurch zu erkennen, daß der Zusammenhang des Collum uteri mit dem Corpus zu tasten ist. Die volle Blase, welche oft zu irrtümlichen Diagnosen führt, sollte bei der heute üblichen Aufmerksamkeit nicht mehr den Befund verschleiern. Bei der Haematocele retrouterina gelingt es selbst bei ungewöhnlicher Empfindbarkeit der Frau zwischen beiden Händen den Uteruskörper vor dem den Douglasschen Raum ausfüllenden Blutergusse zu fühlen. Bei leiser Führung der außen aufliegenden Hand kann man meist den Abgang der Tube von dem Uteruskörper wahrnehmen, wie man andererseits auch die in die Scheide eingeführten Finger dabei in der Regel an der einen oder anderen Seite des Uterus entlang bis über das Collum hinauf verschieben kann, sodaß auch der etwa unter der Haematocele anteuterina liegende Uteruskörper festzustellen ist. In der Regel erscheint die Portio vaginalis und der Muttermund bei Haematocele retrouterina nach unten gerichtet, bei Retroflexio uteri gravidi scharf der Symphyse angelegt, nach vorn oder bis über die Symphyse hinauf verlagert.

Der schwangere Uterus ist gleichmäßig rund, zuweilen, namentlich bevor er durch seine Größe den ganzen Beckenraum prall ausfüllt, im

Becken etwas beweglich. Der Bluterguß ist unbeweglich. Er hat nach oben eine unregelmäßige Begrenzung, im Becken ist seine Kontur in der Regel nicht völlig glatt, sondern eher rauh. Sind chronische Entzündungsprozesse vorausgegangen, ist sie unregelmäßig, wie man namentlich bei der rektalen Untersuchung deutlich feststellt. Bei Retroflexio uteri gravidi kommt es ebenso wie bei Graviditas extrauterina zu Blutabgang. Bei erheblicher Blutung ist in der Regel bei der ersteren das Collum für einen Finger durchgängig, sodaß auch wohl die Eispitze gefühlt wird. Der Corpus uteri gravidi zeigt eine schwankende Konsistenz infolge von Kontraktionen, welche bei Hämatocele fehlen. Oft kann man in dieser einzelne festere Abschnitte unterscheiden, die der Tube oder dem Ovarium angehören. Besonders die ersteren sind diagnostisch von Wert, wenn man zu ihnen von dem gut zu unterscheidenden Uterushorn aus gelangt. Schließlich fehlt der tiefe und nachhaltige Kollaps und die ausgesprochene Anämie bei der Retroflexio uteri gravidi, deren Beschwerden in der Regel alsbald nach der Entleerung der Blase wesentlich nachlassen und mit der Reposition völlig verschwinden, nur in sehr seltenen Fällen, bei Inkarzeration, stetig zunehmen, bis Unterbrechung der Schwangerschaft eintritt oder herbeigeführt wird.

Eingedickte Hämatocelen ähneln leicht subserösen Uterusmyomen der hinteren Wand, die durch perimetritische Schwielen im Douglasschen Raum festgelagert sind. Die typischen Beschwerden der Myome, besonders die Blutungen, können bei subserösem Sitz des Neoplasma nahezu fehlen; erst das Wachstum bringt Druckbeschwerden hervor, besonders am Darm. Der Befund kann den organisierten Blutmassen durchaus gleichen, bis auf die innige Verbindung mit der Masse des Uterus und der Größenentwicklung derselben. Oft enthält der große Uterus eine Mehrheit von Myomkeimen: diese wachsen wenn nicht senile Involution der Genitalien auch in ihnen analoge Rückbildung herbeiführt, Hämatocelen schrumpfen. In der Regel sind Tuben und Ovarien deutlich zu differenzieren. Die Oberfläche der Myome ist glatt, eine Vielheit von Knollen läßt sie gebuckelt erscheinen: die Oberfläche der Hämatocele ist rauh, gleichförmig.

Bei Myomen fehlen die Symptome des Kollapses und die der plötzlichen Anämie; Fälle, wie die von Rokitansky, Zweifel, Pollosson und Stein, in denen es aus geborstenen subperitonealen Venen zu gefahrvollen Blutungen in die Bauchhöhle kommt, sind sehr selten. Peritonitische Reizerscheinungen, Schmerzen, Rückwirkung auf den Magen können auch dabei vorkommen. Längere Beobachtung ergibt durch das Fortschreiten der Resorption oder das Stabilbleiben resp. Wachsen mit Sicherheit die Klarstellung des Befundes, wenn nicht der bedrohliche Zustand unmittelbar zum Eingreifen zwingt.

Eine eigentümliche Gelegenheit zu diagnostischen Schwierigkeiten

bieten die Fälle von Hämatometra, insbesondere bei Duplizität des Uterus und bei Schwangerschaft im Nebenhorn. Die Möglichkeit einer solchen Verwicklung ist zuerst von Schröder des näheren erörtert worden, dann von Olshausen. Eine Unterscheidung ermöglicht die Tastung der Ligg. rotunda, welche in diesen Fällen, eventl. in der Narkose, in der Regel gelingt. Insbesondere verringert die Tastung des Uterus event. vom Mastdarm aus selbst die Gefahr einer Verwechselung gerade zwischen Hämatocelen und diesen Zuständen. Immer führt bei Hämatocele der Nachweis des Uterus auf den richtigen Weg, wenn die Anamnese im Stich läßt.

Gelegentlich kann es schwer werden, eine Hämatocele insbesondere nach Tubargravidität, von anderen Erkrankungen der Tube und der Ovarien abzugrenzen. Tubenerkrankungen entzündlichen Ursprunges (Salpingitis catarrhalis, purulenta, gonorrhoica, tuberculosa) können sich in der Tat unter denselben Erscheinungen entwickeln, welche wir bei beginnender tubarer Gravidität beobachten. Hier wie dort kann die Rückwirkung auf das Allgemeinbefinden eine nur unerhebliche, sehr langsam fortschreitende sein, um sich plötzlich oder nach prodromalen verschiedenartigen Störungen (entzündliche Nachschübe, Blutungen u. dergl.) bedrohlich zu gestalten. In frischen Fällen fehlt es bei der Salpingitis nicht an fieberhafter Reaktion und den Erscheinungen peritonitischer Reizung. Mit dem Nachlaß derselben, wenn sie nicht zu ärztlicher Beobachtung und Behandlung gedrängt haben, verschwindet dieselbe. Sie werden in dem Krankenbericht der Laien so wenig betont, daß in der Tat die Unterscheidung nach Monaten oder Jahren die größten diagnostischen Schwierigkeiten bietet.

Erst wenn es unter Bildung einer Saktosalpinx zu der bekannten wurstförmigen, keulenartigen Anschwellung gekommen ist, welche an der Seite und hinter dem Uterus herabsinkt, stellt sie eine Masse dar, welche den Douglasschen Raum füllt und eine frappante Ähnlichkeit mit einer alten Hämatocele hat. Hier hilft zunächst die Tastung der Tube und die Wahrnehmung, daß deren isthmischer Teil in diesem Tumor aufgeht, zu einer Klärung. Die Saktosalpinx pflegt glatte, prallgespannte Wandungen zu haben, gegenüber den rauhen der Hämatocele. Es fehlt aber bei diesen Tubenentzündungen kaum jemals die Perimetritis, durch welche die Tuben innig mit dem Peritoneum verbacken: dadurch wird die Unterscheidung auf das äußerste erschwert. Akute Katastrophen mit den klinischen Zeichen der Extrauterin-Schwangerschaft sind für die Diagnose besonders von Wert. In der Regel bietet die Beobachtung der Veränderung in dem Tastbefund bei entsprechender Therapie die Möglichkeit einer differentiellen Scheidung. Alte Hämatocelen widerstehen bei günstigem Allgemeinbefinden einer

geeigneten resorbierenden Behandlung nicht. Sie werden kleiner, härter, um vollständig zu verschwinden. Saktosalpingen von ähnlicher Ausdehnung widerstehen der Behandlung lange, wenn sie nicht in dem subakuten Stadium des Entzündungsprozesses zur Resorption kommen, ihre Rückbildung nimmt im günstigsten Fall längere Zeit in Anspruch.

Entzündliche Geschwülste des Ovarium können in ihrer Form und Konsistenz sehr wohl einer alten Hämatocele gleichen. In der Regel ist ihre Entwicklung eine sehr langsame. In allmählicher Volumzunahme, welche allerdings auch sprungweise im Anschluß an Menstruation, Traumata, anderweite akute Störungen erfolgen kann, entwickeln sich umfangreiche Massen von harter Konsistenz, welche unbeweglich fest und nicht ganz in der Mitte des Beckens liegen. Nur das Fehlen einer entsprechenden Anamnese läßt sie von einer Hämotocele unterscheiden. Die Vielheit kleincystischer Räume, die bucklige Unebenheit der Oberfläche kontrastiert in der Regel mit der Gleichmäßigkeit und der rauhen Oberfläche der Hämatocele, welche mehr oder weniger die Mitte der hinteren Beckenhälfte einnimmt.

Abszeßbildung (bes. des Corpus luteum) bei chronischer Oophoritis macht sich in der Regel durch schwere Rückwirkung auf das Allgemeinbefinden bemerkbar. Dergleichen kommt allerdings auch bei Hämatocelen zur Beobachtung, wenn diese vereitern. Gibt hier die Anamnese nicht Aufklärung, so sind diese Fälle nur dann durch den Tastbefund von einander zu trennen, wenn es gelingt, das Ovarium und die Tube abzugrenzen, ihre Beziehungen zum Uterus event. durch das Lig. ovarii proprium festzustellen.

Ovarialneubildungen sind, wenn sie den Douglasschen Raum in ähnlicher Weise ausfüllen wie die Hämatocelen, wohl geeignet, eine Verwechselung mit diesen nahe zu legen. In der Regel handelt es sich um cystische Neubildungen, deren pralle Konsistenz und Beziehung zum Uterus sie von einem organisierten Bluterguß unterscheiden lassen. Daß es dabei auch aus Follikel-Hämatomen zu freiem Bluterguß in die Bauchhöhle kommen kann, ist oben besprochen worden. In diesen Fällen ist nur bei einer guten Anamnese eine Unterscheidung möglich. In ganz besonderer Weise legen die Veränderungen bei Stieltorsionen die Möglichkeit einer Verwechselung nahe.

Neben den Neubildungen der Genitalien bieten andere Geschwulstmassen im Becken die Möglichkeit einer Verwechselung: hochsitzende Rektum-Carcinome, Metastasen bei primären Magen-, Leber-Gallenblasenkrebsen, aber auch Carcinome der Wand der Flexura sigmoidea habe ich beobachtet, welche durch die eigentümliche Ausfüllung des Douglasschen Raumes den Tastbefund einer alten Hämatocele boten. Das klinische Bild tiefer Kachexie, deren Entwicklung von den Kranken in der Regel an bestimmte Zufälle und Ver-

letzungen angereiht wird, vermehrt die Schwierigkeit. Der Uterus ist mit solchen Massen nicht selten innig verwachsen, ähnlich wie bei Hämatocelen. Das Alter der Frau spricht nicht gegen die Möglichkeit eines Blutergusses. Die Unterscheidung gelingt unter eingehender Abwägung der Anamnese schließlich durch die Tastung vom Rektum aus.

Verlagerte abdominale Organe, Niere und Milz können, wenn sie durch perimetritische Schwielen im Douglasschen Raum festgehalten werden, ähnliche Bilder schaffen. In diesen Fällen fehlt in der Regel die akute Entwicklung, die wir bei den Hämatocelen nicht vermissen. Immerhin kann auch hier ein Trauma zuerst akute Beschwerden verursachen. In der Regel gibt die Form des verlagerten Organs und der Nachweis, daß ein solches an dem normalen Sitz fehlt, nebst den Erscheinungen, welche sich an die Funktionsbehinderung desselben anknüpfen, die Möglichkeit der Unterscheidung.

5. Kapitel.

Prognose.

Im Hinblick auf die eigenartige Ätiologie erscheint es nicht leicht, die Prognose der Hämatocele zu präzisieren.

Da, wo die Hämatocele im Gefolge schwerer Kompensationsstörungen, Stauungserscheinungen und Trauma auftritt, hängt es nicht nur von der Masse des ergossenen Blutes ab, mehr noch von der Ursache selbst, ob die Kranke den Blutverlust erträgt und dann, ob die Bedingungen für die Resorption des ergossenen Blutes gegeben sind. In solchen Fällen kann, wie in der Beobachtung von Bürckle bei Pneumonie, in der Tat der Bluterguß wie ein interner Aderlaß prognostisch günstig wirken.

Bei extrauteriner Schwangerschaft sind wenig ausgiebige Blutergüsse nicht unbedingt gefährlich. Es können aber auch namentlich bei äußerem Fruchtkapselaufbruch (Tubenruptur) sofort solche Blutmengen in die Bauchhöhle entleert werden, daß der Tod unmittelbar eintritt.

Kommt es zur Abkapselung, so führt in der Regel die Resorption zur vollständigen Ausheilung. Es erübrigt aber zu bedenken, daß, namentlich bei unvollkommener Ausstoßung des Eies, gleichviel ob dasselbe noch entwicklungsfähig bleibt oder infolge der Durchblutung abgestorben ist und zertrümmert wird, Nachschübe der Blutung die ohnehin schon stark geschwächte Frau in unmittelbare Lebensgefahr bringen. Die dabei auftretende uterine Blutung trägt meist nicht ernstlich zur Erschwerung des gesamten Zustandes bei.

Kommt es zur Abkapselung und überwinden die Frauen den Shock, so hängt die Prognose von dem Verlauf der Resorption ab. Selbst wenn

diese rasch und vollständig erfolgt, so hinterbleiben die schon vorher bestandenen Erkrankungen der Genitalien, mit ihnen aber peritonitische Schwielen und Stränge, welche sich im Laufe der Organisation der Hämatocele nur um so ausgedehnter entwickeln und dem Allgemeinbefinden dauernd nachteilig werden.

Puriforme Einschmelzung kann nach Durchbruch nach außen oder durch Erlöschen der virulenten Keime und Organisation zur Ausheilung kommen. Gerade dabei hinterbleiben bedenkliche Schwielen und Narben, welche den späteren Funktionen der Genitalien verhängnisvoll werden.

In Bezug auf das weitere Verhalten berichtet Thorn, daß er von 15 Kranken mit typischen Hämatocelen ohne Extrauterin-Schwangerschaft 5 später konzipieren sah, von 10 mit Hämatocelen nach extrauteriner Schwangerschaft 4. Unter 14 Frauen mit Hämatocele nach Tubenabort sah Döderlein 2 konzipieren und am Ende der Schwangerschaft gebären.

Ich selbst habe von 11 Kranken nach Hämatocele (Trauma und extrauteriner Schwangerschaft) Konzeptions- und Geburtenberichte erhalten. Zeuge der Geburt war ich nur 3 mal. Ich fühle mich aber berechtigt anzunehmen, daß dieses Zeichen völliger Genesung in wesentlich größerer Zahl auch unter meinen Klienten eingetreten ist. Die relative Häufigkeit, mit welcher erneute uterine Schwangerschaft mit günstigem Verlauf nach vorausgegangener extrauteriner Schwängerung in der Literatur berichtet wird, läßt vermuten, daß diese Zahlen durch die Wirklichkeit überholt werden, eine Annahme, welche für die Therapie von besonderer Bedeutung ist. Diese Beobachtungen zeigen, daß wir die Prognose der Hämatocele auch in diesem Sinne, sowohl der traumatischen, als der nach extrauteriner Schwangerschaft, im wesentlichen als nicht ungünstig zu bezeichnen haben.

6. Kapitel.

Therapie.

Eine große Zahl der Fälle von Hämatocelen geht zuversichtlich ohne jede Therapie in Heilung über. Dafür sprechen die Fälle von Perimetritis, welche wir bei der Sektion älterer Frauen antreffen, in welchen sich nach langen Jahren Spuren des Blutes (Hämosiderin) — vergl. auch Sauter — nachweisen lassen. Die Hämatocelen haben seinerzeit keine speziellen Beschwerden verursacht und sind durch Resorption mit vorschreitender Genesung von der ursächlichen Erkrankung zur Heilung gelangt.

Hämatocelen als Ergebnis einer Stauung und die traumatischen werden vorwiegend erst dann Gegenstand einer Diagnose, wenn das Blut abgekapselt ist. Verursachen sie gleich im Entstehen ernste Störungen, so muß unter allen Umständen die sofortige Blut-

stillung in Angriff genommen werden. Zu dieser gibt namentlich bei unklaren Verhältnissen unzweifelhaft die Laparotomie die richtige Möglichkeit, wo es gilt die blutende Stelle aufzusuchen und zu versorgen, das ergossene Blut zu entfernen.

Ist der erste Kollaps überwunden, ist die Gerinnung eingetreten, so bleibt bei Kranken, welche unter steter Kontrolle zu halten sind, die Resorption abzuwarten. Eine solche exspektative Behandlung ist unter entsprechender Bettruhe, allgemeiner Pflege, wenn nicht im eignen Hause, im Krankenhause anzustreben. Exzessive Schmerzen indizieren lokale Eisapplikation, auch die Verwendung von Narkoticis. Es gilt, das Allgemeinbefinden zu heben, dann nach den oben entwickelten Grundsätzen die lokale Resorption fördern. Nach Fehling währt die Verpflegung bei Hämatocelenkranken durchschnittlich 54,6 Tage. Die völlige Heilung braucht bis zu $4^1/_2$ Monaten. Daß sie in sehr viel kürzerer Zeit erfolgen kann, unterliegt keinem Zweifel; ebenso daß sie sich auch zuweilen weit über diese Zeit hinauszieht. Fraglich bleibt, ob nicht in solchen Fällen andere Erkrankungen, z. B. der Ovarien und Tuben, auch des Uterus konkurrieren. So erscheint auch in dem Fall von Zweifel, in welchem die Kranke über ein Jahr lang im Bett lag, ohne daß sich der Tumor verkleinert hätte, die Möglichkeit einer weitgehenden Organveränderung im Becken nicht ausgeschlossen. Namentlich wenn dabei andauernde Behinderung der Beckenorgane, Störung der Menstruation, Blutungen eintreten, kann es im Interesse der Kranken liegen, daß durch die Ausräumung des Bluttumors die Heilungsdauer verkürzt wird. Die Operation erscheint notwendig in Fällen, in welchen die äußere Lage der Kranken zu einer Abkürzung der Behandlung drängt.

Zuweilen treten Monate nach dem ersten Bluterguß bedenkliche Erscheinungen hervor, welche auf die Möglichkeit einer Nachblutung hinweisen (Rossier). Auch Thorn, welcher im übrigen der exspektativen Behandlung das Wort redet, rät bei permanenten Reizerscheinungen zur Operation, ebenso Fehling. In solchen Fällen erscheint das chirurgische Eingreifen einwandfrei gerechtfertigt.

Die Hämatocele nach Fruchtkapselaufbruch des ektopisch entwickelten Eies galt fast allgemein als eine Indikation zur Operation. Seit nahezu einem Jahrzehnt, insbesondere seit der Naturforscherversammlung in Düsseldorf 1898 (Veit, Thorn, Fehling) ist auch für diese das exspektative Verfahren mehr betont worden. Sobald Gerinnung und Abkapselung des Blutergusses eingetreten, soll dessen Resorption abgewartet, nur bei fortdauernder oder erneuter Blutung und schwersten Kollapserscheinungen in diesem Frühstadium eingegriffen werden.

Zahlreiche Erfahrungen lassen mich nur für diejenigen Fälle ein Abwarten als berechtigt anerkennen, in welchen eine stete Kontrolle

der Kranken durchführbar und die Möglichkeit eines unmittelbaren sachverständigen Eingreifens gegeben ist. Da Nachschübe der Blutung nicht ausgeschlossen sind, welche erfahrungsgemäß sehr schnell das Leben der durch vorausgegangene Blutung Erschöpften bedrohen, erscheint mir für alle anderen Fälle die operative Behandlung in diesem Frühstadium berechtigt. Wir besitzen kein sicheres Zeichen für den Tod des Fötus, für die definitive Zertrümmerung des Eies, dessen Weiterwachsen eine nicht zu kontrollierende Quelle der Nachblutung bildet; ebenso können wir aus dem Verhalten der Kranken nur vermutungsweise den Schluß auf das augenblickliche Stehen der Blutung ziehen. Unter diesen Umständen erscheint es mir als das sicherere, die Quelle der Blutung aufzusuchen, sobald nicht das Befinden der Kranken durchaus gleichmäßig beruhigend ist und eine zuverlässige Kontrolle mit der Möglichkeit sofortiger Hilfe (Krankenhauspflege) gegeben ist.

Ist Gerinnung erfolgt, steht die Blutung und gestattet das Allgemeinbefinden die Annahme, daß die Organisation begonnen, so kommen die Vorschriften für die allgemeine Pflege und die Resorption auch bei der Hämatocele nach Extrauterin-Schwangerschaft zur Anwendung.

Die Fälle, in welchen diese Behandlung versagt, sind hier wie bei der traumatischen Hämatocele die Ausnahmen.

Die Haematocele retrouterina ist also operativ anzugreifen

1. wenn die Blutung nicht sicher steht;

2. wenn die Organisation und Resorption trotz geeigneter Behandlung nicht erfolgt und nachhaltige Beschwerden dadurch veranlaßt werden, insbesondere Störung in der Funktion des Darms und der Blase. Hier machen sich auch die äußeren Verhältnisse der Kranken maßgebend geltend:

3. sobald puriforme Einschmelzung erfolgt.

Für die Operation der frischen Blutergüsse bei Stauungsblutungen und Trauma mit unklarem Befund ist die abdominale Cöliotomie vorzuziehen.

Für die Operation der eingeschmolzenen Hämatocelen empfiehlt sich die vaginale Inzision.

Für die Operation der Extrauterin-Schwangerschaft wird von vielen Seiten das abdominale Verfahren verlangt. Ich operiere bei wenig ausgedehnten Tubensäcken (etwa bis zum 4. Monat), wenn nicht Komplikationen, wie starke Narbenverziehungen und starre Verwachsungen im Becken selbst vorliegen, mit Jung, Dührssen, Mackenrodt, Abel u. A. vaginal, bei weiter entwickelter Schwangerschaft und den genannten Komplikationen abdominal.

Für die abdominale Operation kommen bei Hämatocelen, ebenso wie bei dem Angriff auf Extrauterin-Schwangerschaft, einige besondere Gesichtspunkte in Betracht.

Man muß auf mehr oder weniger ausgedehnte Adhäsionen gefaßt sein. Es gilt unmittelbar die blutenden Gefäße zu finden, zu kom-

primieren und lege artis zu versorgen. Da das Ei entweder in der Tube oder im Ovarium sitzt, so gelingt eine Stillung der Blutung in der Regel schnell. Ist es nicht möglich den Fruchthalter zu stielen und den Stiel zu unterbinden, so wird die Basis mit langen Klammern unterfaßt, von dem Schwangerschaftsprodukt befreit und dann unterbunden. Nach Entfernung der Klammern wird der Stiel, ebenso wie bei unmittelbarer Unterbindung ohne diese präventive Maßregel, durch fortlaufende Naht mit Peritoneum überhäutet.

Parenchymatöse Blutungen aus dem nicht zu entfernenden Peritoneum oder den an Darm, Uterus, Blase haftenden Trümmern des Eisackes stehen häufig auf temporäre Kompression mit sterilen Tupfern während der Naht des Stieles. Man kann sie durch Matratzennaht oder durch Verziehen des gesunden Peritoneum von dem Wundrand her versorgen. In äußersten Notfällen ist die Tamponade nach Mikulicz auszuführen. Ich pflege seit 1877 einen sterilen Gazestreifen durch den Douglasschen Raum in das hintere Scheidengewölbe einzuführen — nachdem ich von hier aus eine Kornzange eingestoßen und durch Spreitzen der Zangenbranchen die Öffnung zwischen Scheide und Douglas genügend erweitert habe. Bleiben größere Fetzen des Eisackes zurück oder massige Ränder von Pseudomembranen an den Därmen oder dem Peritoneum parietale, so schließe ich (seit 1881) diese über dem Gazestreifen. Dadurch sichert man sich auch vor Nachblutung aus diesen Membranen, aus denen Kaltenbach eine tödliche Hämorrhagie erleben mußte.

Die Adnexorgane der anderen Seite sind zu revidieren und ihrem Verhalten entsprechend zu behandeln. Hier habe ich nur bei Salpingitis purulenta oder Sactosalpinx purulenta die Exzision ausgeführt: bei Sactosalpinx serosa entleere ich die atretische Tube und mache sie durch Umsäumung wieder funktionsfähig, ebenso wie ich bei Oophoritis chronica follicularis die Retentionsräume entleere, den erkrankten Abschnitt des Ovarium reseziere. Die völlige Entfernung ist nach meiner Auffassung nur bei absoluter Inopportunität dieser konservativen Maßregeln anzuraten.

Die subperitoneale Laparotomie nach Pozzi kommt ebenso wie die Freilegung ohne Eröffnung des Peritoneum nach Hegar bei intraperitonealen Hämatocelen nicht in Betracht.

Die vaginale Operation wird von dem vorderen oder von dem hinteren Scheidengewölbe aus gemacht (A. Martin, Dührssen, Jung, Broese, Strassmann). Sobald man bis auf das Peritoneum eingeschnitten hat, bestätigt das blauschwarz durchschimmernde Blut die Diagnose. Es gelingt in der Regel leicht, die Blutgerinnsel event. mit dem Ei mittelst Tupfern zu entfernen, die Tube und das Ovarium, welche Sitz des Eies sind, hervorzuleiten und zu versorgen. Die Blutstillung hat uns bisher keine unüberwindlichen Schwierigkeiten bereitet.

Wenig ausgedehnte Blutsäcke in dem Lumen der Tube kann man ausschälen. Wenn die Höhle nicht blutet, reseziert man das hypertrophische Gewebe und schließt die Wunde in der Tubenwand über einer durch das Ostium abdominale eingeführte Sonde. Nicht zersetzte Blutmassen indizieren keine Drainage, welche event. durch das hintere Scheidengewölbe zu führen ist.

Die Resultate der vaginalen Operation bei Graviditas extrauterina ergeben eine Mortalität von 5 %.

Zur Entleerung puriform eingeschmolzener Hämatocelen vom hinteren Scheidengewölbe aus genügt die Spaltung desselben durch einen Querschnitt dicht am Rande des Collum. Sobald die Höhle eröffnet ist, wird der Eiter unter Berieselung mit physiologischer Kochsalzlösung oder mit einer desinfizierenden Flüssigkeit ausgespült, die Abszeßmembranen vorsichtig abgeschabt, ein Gummidrain, daneben sterile Gaze eingelegt. Event. wird der Drain an der Innenfläche des Schenkels durch einen Faden festgenäht oder mit Heftpflaster angeklebt. Die Ausheilung erfolgt in der Regel schnell unter Schrumpfung der Abszeßwandungen. Austupfen oder Bespülen mit Lösung von Jodtinktur befördert die Schrumpfung.

In schwierigen Fällen, wo Schwielen den Weg verlegen, kann man mit einer Punktionsnadel den Eiterherd feststellen, ehe man einschneidet. Neben anderen Instrumenten sei hier das Trokarmesser von Breisky, das Instrument von L. Landau und die Trokarkanüle von L. Fränkel (Centralbl. f. Gynäkologie 1903, Nr. 7) erwähnt.

Die Schwierigkeit der Operation solcher aus Hämatocelen hervorgegangenen Abszesse besteht weniger in der Eröffnung, als darin, daß die anliegenden Organe, besonders Darmteile damit innig verklebt und durch den Einschmelzungsprozeß in Mitleidenschaft gezogen sind. Es entstehen dann Fisteln nach allen Seiten.

Ein Beispiel der Schwierigkeit und der Gefahr bietet folgende Beobachtung. Eine 36 jährige Frau, bei welcher ich mich, etwa 4 Monate nach einer durch inneren Fruchtkapselaufbruch beendeten zweimonatlichen Extrauterin-Schwangerschaft, durch die andauernde uterine Blutung zum Eingreifen gezwungen sah, bekam im Verlauf der Ausheilung der Hämatocele, welche ich vaginal ausgeräumt hatte, eine Dünndarmfistel. Patientin kollabierte unaufhaltsam trotz konsequenter künstlicher Ernährung, auch mit Traubenzuckerlösung, infolge der mangelhaften Assimilation. Schließlich erlöste sie eine akut eintretende Peritonitis nach nahezu acht Wochen. Bei der Sektion ergab sich, daß der Dünndarm etwa 20 Zentimeter hinter dem Zwölffingerdarm mit der Eiterhöhle verwachsen war. Hier hatte sich der Durchbruch entwickelt.

Bezüglich der weiteren Ausheilung sei auf die oben Seite 152 aufgeführten Maßregeln zur Beförderung der Resorption und Organisation von Blutgerinnseln und Abszeßhöhlen bei dem extraperitonealen Hämatom hingewiesen.

E. Peritonitis. Perimetritis.

Literatur: Allgemeines über Peritonitis.

Frommel, Jahresberichte. Literaturberichte der Monatsschr. f. Geb. u. Gyn. Centralbl. für Gynäkologie.

Abbe. The problem of appendicitis from the medical and surgical points of view. Med. Record. No. 7. 1901. — Alexander, W. M. Posterior vaginal coeliotomy in operations for pelvic disease. Brit. gyn. Journ. Aug. 1901. — Alteneder. Adhaesiones peritoneales inferiores. Zeitschr. f. Heilk. Bd. XXII, N. F. Bd. II, H. 3. 1901. — Ballantyne, J. W. Manual of antenatal pathology and hygiene. Edinburg 1902. — Bandl, L. Krankheiten der Tuben, der Ligamente, des Beckenperitoneums und des Beckenbindegewebes. Billroth u. Lücke, Frauenkr. 1886. 2. Bd. p. 759—1000. — Baumgart. Vaginaler und abdominaler Bauchschnitt bei tuberkulöser Peritonitis. Deutsch. med. Woch. No. 2. 1901. — Beahan. The relation of appendicitis to diseases of the uterine appendages. Amer. Gyn. Obst. Journ. No. 2. 1901. — Beaton, A. L. Abdominal drainage. Ann. of Gyn. and Ped. Vol. XIV, p. 257. — Bérard. De l'Étranglement des tumeurs pelviennes par torsion de leur pédicule. Gaz. de Hôp. No. 55. 1901. — Bertazzoli. Della colernizzazione negli essudati peri-utero-annessiali con speritamento della matrise. L'Arte ostetrica. Milano. Anno XV. No. 4. 1901. p. 49. — Billroth, Th. Verbreitungswege der entzündlichen Prozesse. Volkmann's Samml. klin. Vorträge. 4, 1870. — Bliesener, R. Die abdominale Radikaloperation der entzündl. Adnexerkrankungen. Monatsschr. f. Gebh. u. Frauenkrankheiten. Bd. III u. IV. Berlin 1896. — Bossi. Méthode d'hystérectomie vagin. La Gynée. Dolériis. 15. févr. 1897. — Brothers. Pelvic inflammation in the female, its diagnosis and management by the general practitioner. New York. Med. Journ. Nov. 23, 1901. — Cheatle, A. H. A case of double pyosalpinx in a child 1 year and 9 months old. Lancet 1901. Vol. II. S. 241 — Cragu. Metrorrhagie due to inflammatory processes within the pelvis. New York med. Journ. No. 9. 1901. — Davenport, F. H. The non-surgical treatment of chronic pelvic inflammations and their sequelae. Boston med. and surg. Journ. Vol. 130, 407. — Döderlein. Peritonitis in Veit. Handbuch der Gynäk. Bd. III, H. II, 1899. — Doran, Alban. Sequel to a case of anterior serous perimetritis simulating ovarian sarcoma. Obst. Soc. Trans. 1891. Vol. 33, 185. — Duncan, Matthews. A practical treatise on perimetritis and parametritis. Edinb. 1869. Med. Times 1879. Vol. 1, 112. — Derselbe. Clinical lectures and terminations of peri- and parametritis. Med. Times and Gaz. 1883. Vol. 2, 621—622, 733—735. 1884. Vol. 1, 5—7, 70—72, 139—141. — Exner. Adrenalininjekion. Z. f. Heilkunde. N. X. (Bd IV. Heft 12.) 1901. — Eberhart. Haemorrh. Oophoritis, Perioophor. und Perisalpingitis. Centralbl. f. Gynäk. 1894. No. 41. — Faure. Traitement des suppurations pelviennes. La Gyn. VI. année. No. 5. Octob. 1901. — Foges. Ueber Belastungstherapie. Wien. med. Klub. 30. Jan. 1901. Ref. Mon. f. Geb. und Gyn. Bd. XIV. 1901. — Fränkel, A. Über peritoneale Infektion. Wiener klin. Wochenschr. 1891, p. 241. — Fränkel, E. Zur Aetiologie der Peritonitis.

Münchn. med. Wochenschr. 1890. No. 2. Centralbl. f. Gyn. 1890. p. 26. — Derselbe. Die Appendicitis in ihren Beziehungen zu den Erkrankungen der weibl. Sexualorgane. Naturforscher-Vers. z. Hamburg, Centralbl. f. Gyn. No. 40, 1901. Volkmann. Samml. N. F. No. 323. — Franz. Über die Bedeutung der Brandschorfe in der Bauchhöhle. Zeitschr. f. Geb. u. Gyn. Bd. XLVII. Heft 1. — Friedländer. Vagus u. Peritonitis. Arch. f. klin. Chir. Bd. LXXII. Heft 1. — Friedrich. Zur bakteriellen Aetiologie u. Behandlung der diffusen Peritonitis. Arch. f. clin. Chir. Bd. 68, p. 524. — Gluck. Beitrag zur Chirurgie der Peritonitis. Berliner klin. Wochenschr. 1891. No. 35, p. 896. — Grube. Strychnin als Peristaltik anregendes Mittel nach gynäkologischen Operationen in der Bauchhöhle. Centralbl. f. Gyn. No. 25. 1903. — Guéniot, P. L'aspiration évacuatrice comme complément du drainage du péritoine. Gaz. des hôp. 1881. p. 1139. — Hartmann, H. et Morax, V. Note sur la péritonite aigue généralisée asceptique. Ann. de gyn. et d'obst. T. 42. 1894, p. 143 u. p. 193—197. — Hartwig, M. Management of inflammatory troubles in the uterine appandages (spaying not considered). Buffalo med. and. surg. Journal. 1888. Deebr. — Heitzmann, J. Die Entzündung des Beckenbauchfells beim Weibe. VII. 230 S. 78 Abb. Wien. Braumüller. 1883. — Herrmann. Präparate von entzündl. Veränderungen im Ligamentum rotundum. Verein deutsch. Aerzte in Prag. Mon. f. Geb. und Gyn. Octob. 1901. — v. Holst, L. Endometritis et perimetritis puerperalis, Pneumonia dextra, multiple Abscesse, Heilung. St. Petersb. med. Wochenschrift. 1887. S. 299. — Hofmeier. Handbuch der Frauenkrankheiten. 1902. (Ed. XIII des Schröderschen Buches.) — Jayle. Ann. de Gyn. et d'obstetric. XLIII. 1895. — Iversen, Axel. Über peiiuterine Suppurationen (Pyocele retrouterina). Dtsch. med. Wochenschr. 18. Bd. No. 43—48. — Kalterborn, G. Versuche über die Entstehungsbedingungen peritonitischer Adhaesionen nach Laparotomie. Centralbl. f. Gyn. 1890. 14. Bd. 51. — Katunski, J. E. Beitrag zur Frage der peiitonealen Verwachsungen. Die mediz. Woche. No. 3 u. 4. — Kehrer, E. Beitrag z. Behandl. chron. Beckenexsudate (aus der Universitätsfrauenklinik zu Bonn). Centr. f. Gyn. No. 52. 1901. — Kiefer. C. f. Gyn. 1896. No. 52. S. 1335. — Körte, W. Handbuch der praktischen Chirurgie. v. Bergmann, v. Bruns, v. Mikuliez. 1900. — Kraft. Experimentelpathologiske studier over akut Peritonitis. Kjöbenhavn 1893. Ref. Baumgartens Jahresber. Jahrg. VII, 1893. p. 33. — Kümmel. Über Laparotomie bei Bauchfellentzündung. Berliner klin. Wochenschr. 1887. p. 385. — Küstner. Deutsche med. Woch. 1895. No. 12 u. 13. Kurzes Lehrbuch der Gynäkologie. Ed. II. 1904. — Landau, L. Über abdominales und vaginales Operationsverfahren. Arch. f. Gyn. 46. Bd. p. 101. — Landau, Th. Berl. kl. Woch. 1892. S. 949. — Derselbe. Die Entzündung der inneren weiblichen Genitalien in klin. Darstellung. Arch. f. Gyn. Bd. XXIV. H. 2. 1901. — Löhlein. Tagesfragen und Deutsche med. Wochenschr. 1900. No. 39. — Madlener. Beckenabscess, eine Ascaris lumbricoides enthaltend. Monatschr. f. Geb. u. Gyn. XIII. S. 517. — Manitz, E. Über Adnexoperationen. Inaug.-Diss. Erlangen. 1893. — Martin, A. Pathol. u. Therap. der Frauenkrankh. Ed. III. 1893. — Mégrat. De la laparotomie dans la péritonite généralisée chez la femme. Ann. de gyn. et d'obst. T. XLIX, p. 270. — Miltner. Statistisches und Experimentelles zur Pathogenese der Bauchfellentzündung. Diss. inaug. Erlangen. 1887. — Montgomery, T. E. The vaginal route in the treatment of pelvic inflammations. Therap. Gazette. 3. Scr. Vol. 11, 800. — Mundé, P. F. The surgieal treatment of extraperitoneal pelvic effusions. New York Journ. of gynaec. and obst. 1892. Vol. 2. No. 2, 100. — Nélaton. 2 Observations de Péritonite. Ann. de gyn. T. XLVI, p. 122. —

Neumann, Fr. Zur Frage der Verwertung der Blutkörperchenzählung für die Diagnostik und Indikationsstellung bei gynäk. Erkrankungen. Wien. klin. Woche. No. 42. 1904. — Nonod u. Bürger. Beitrag zur operativen Behandlung von Eiteransammlungen in den Anhängen der Gebärmutter. Arch. f. Gyn. Bd. LXIV. H. 1. 1901. — Nothnagel. Spezielle Pathologie u. Therapie. Wien 1898. — Odebrecht. Über eine dreifache Laparotomie. Beitrag zur Frage und Bedeutung der Peritonitisverwachsungen. Centralbl. f. Gyn. 1892. 34. — Osmolowsky. Über die Behandlung der Peritonitis durch Bauchschnitt. Diss. Inaug. Petersburg 1890. — Owen. Acute periton. abdom. section, ovariot., recovery. Lancet 1893. Vol. 1, 1062. — Piechevin et Petit. De l'infection péritonéale chirurgicale et en particulier après les interventions sur les organes génitaux internes. Nouv. arch. d'obst. et degyn. X. année. p. 433 et 442. — Piotrowski. Ascaris lumbricoides in einem parametritischen Abscess. Przaglad Lekarski 1896. — Polano. Eine neue Methode der Behandlung chronischer Beckenexsudate. (Aus d. Kgl. Universitäts-Frauenkl. z. Greifswald.) Centralbl. f. Gyn. No. 30. 1901. — Derselbe. Zu meinem Aufsatze in No. 30 d. Bl. „Eine neue Methode der Behandlung chronischer Beckenexsudate." Centralbl. f. Gyn. No. 34. 1901. — Polk, Wm. M. Gazedrainage des Uterus bei Perimetritis salpingit. New York Journ. of Gyn. and obst. 1892. Vol. 2, 86. — Derselbe. Periuterine inflammation in its relation to salpingitis. Med. Record 1886. Vol. 2, 309. — Pozzi, S. Péri-métro-salpingite, Progrès méd. 1890. T. 18, 29—35. — Derselbe. Traitement des suppurations pelviennes et des lésions inflammatoires des annexes par l'hystérectomie vaginale. Gaz. hebd. 1891. Sér. 2 T. 24, 351. — Derselbe. La conduite à tenir et la voie à suivre en présenee de lesions des annexes, de la chirurgie des annexes. Progrès médical. No. 47. 1901. — Predöhl, Aug. Untersuchungen zur Aetiologie der Peritonitis. Münchn. med. Wochenschr. 1890. No. 2. — Robb, Hunter. The advantages and disadvantages of drainage after abdominal Operation. Ann. of Gynaec. and Ped. 1900. Vol. XIV. p. 860. — Derselbe. Pus in abdominal operations. Am. Journ. Obst. August 1901. — Rose, W. On the importance of early diagnosis and treatment in surgical diseases of the abdomen. Lancet. April 13. p. 1064. — Routier. Étude sur les inflammations péri-utérines. Bull. et Mém. de la soc. de chir. de Paris. 1888. 11. — Sänger, M. Drainage der Bauchhöhle bei Laparotomie. Wiener med. Wochenschr. 1891. 41. Bd. 42. — Salzer. Über peritonitische Verwachsungen. Wiener klin. Wochenschr. 1893. No. 23. — Sarwey. Centralbl. f. Gynäk. 1898. No. 16. — Schauta. Über Indicationen, Technik u. Erfolge der Adnexoperationen. Dtsch. med. Wochenschrift Bd. 20. No. 5. — Derselbe. Blutung aus einem Graafschen Follikel. Geburtsh.-gynaec. Gesellsch. in Wien. 3. Juni 1902. Centralbl. f. Gyn. 1902. No. 12. — Schrader. Experimentelle Beiträge zur Kenntnis des Transsudationsvorganges am Bauchfell, sowie zur Kenntnis einiger klinisch wichtigen Eigenschaften des Glycerinum officinale. Deutsche Zeitschr. f. Chirurgie. Bd. LXX. Heft 5. — Schwarzenbach, E. Eigentümliche Entartung des an einem Uterusmyom adhaerenten Netzes. Festschr. f. Chrobak. Bd. I. Wien 1903. A. Hölder. — Segond. De l'hystérectomie vaginale dans le traitement des suppurations peri-utérines. Paris 1891. — Silbermann, O. Jahrb. f. Kinderheilkunde. Breslau 1882. Bd. IX. Heft 4. — Sonnenburg. Bemerkungen zur diffusen Peritonitis bei Appendicitis. Deutsch. med. Woch. No. 15. 1901. — Stankiewicz. Victor. Die neueren Methoden der konservativen Behandlung entzündl. para- und periuteriner Processe. Przeglad. Lekarski. p. 140, 151 ff. (Polnisch.) — Stein, A., Ueber tödtliche intraperitoneale Blutung bei Uterusmyom. Monatsschr. f. Geb. u. Gyn. XXII. 1905. S. 637. — Strassmann, P. Zur Kenntnis der Ovarialtumoren mit gallertigem

Inhalt nebst Untersuchungen über Peritonitis pseudo-myxomatosa. Zeitschr. f. Geb. u. Gyn. Bd. XXI. Heft 2. — Stratz, C. H. Über Peritonitis. Geneesk. Tydschr. v. Nederl. Indie. Bd. 30. Aufl. 6. — Tarnier. Péritonite devançant le travail; position extraordinaire de l'enfant; grossesse simple simulant une grossesse gémellaire. Echo méd. Toulon 1889. 2 s. III, 109—113. — Tavel, E. u. Lang, Über die Aetiologie der Peritonitis. 8 Lichtdrucktafeln. XII. 179 pp. Basel, Sallmann. 1893. — Terillon. Traitement des suppurations pelviennes par l'éxstirpation de l'utérus, opération de Péan. Bull. de thérap. 1891. T. 40, 433. — Thiem, D. Laparomyomotomie bei bestehender Peritonitis. Centralbl. f. Gyn. 1887. 753. — Thomson, H. Vaginale Kocliotomie bei Adnexerkrankungen des Uterus. Petersb. med. Wochenschr. N. F. 12. Bd. 29. — Thomson. Die conservative Behandlung entzündl. Adnextumoren. Journ. akuscherstwa i schenskich bolesnei. April 1901. — Tournay. De l'hystérectomie par morcellement dans les suppurations pelviennes; Laparotomie et hystérectomie en pleine péritonite aigue. Presse méd. 1893. T. 45, 7. — Veit, J. Über Perimetritis. Samml. klin. Vortr. v. Volkmann. No. 274. — Vogel, R. Klinische und experimentelle Beiträge zur Frage der peritonealen Adhaesionen nach Laparotomien. Habilitationsschr. Deutsche Zeitschr. f. Chir. 1900. Bd. LXIII. — Walcher, G. Die Tamponade der Bauchhöhle. Centralbl. f. Gyn. 1890. 14. Bd. 46. — Ward, George Gray. The prevention of postoperative adhesions of the peritoneum. Amer. Journ. of obst. Vol. XLIII, Nr. 6, pag. 753 u. 845 and Ann. of Gyn. and Ped. Vol. XIV, pag. 581. — Wendeler, P. Über einen Fall von Periton. chr. product. myxom. nach Ruptur eines Kystadenoma glandulare ovarii. Monatsschr. f. Geb. u. Gyn. 3. Bd. 1896. — Wiedow. Die Drainage der Bauchhöhle und das Bauchspeculum. Berl. klin. Wochenschr. 1884. 617. — Wieland. Experimentelle Untersuchungen über die Entstehung der cirkumskripten und diffusen Peritonitis. Mitteil. aus Kliniken etc. der Schweiz. 2. Reihe, Heft 7. 1895. — Wiglesworth, J., A case of ruptured Graafian Follicle producing fatal peritonitis. Lancet 1890. Vol. II. p. 719. — Winckel, F. v. Behandlung der von den weiblichen Genitalien ausgehenden Entzündungen des Bauchfelles und des benachbarten Zellgewebes. 1. Supl.Bd. d. spez. Ther. innerer Krankh. von Penzoldt u. Stintzing. Jena 1897. — Wylie, W. G. Diseases of the uterine appendages, their relation to pelvic adhesions, displacements and abscesses. Med. news. 1886. 341. — Zimmermann, W. Beitrag zur Aetiologie und pathol. Anat. dor Perimetritis. Diss. inaug. Greifswald 1904. — Zweifel. Über Salpingo-Oophorektomie. Arch. f. Gyn. XXXIX. — Derselbe. Klinische Gynäkologie. Ed. II.

Chronische Peritonitis.

Goldenberg. Über die Peritonitis chronica fibrosa. Deutsche med. Wochenschr. 1895. Nr. 2. — Goodell, W. Chronic Peritonitis with Pseudomembranous exudation. Ascites and matting together of the intestines, simulating a Tumor. The. med. Mag. Vol. I, 1879, pag. 215. — Kurz, Edgar. Vier Laparotomien bei chronischer Peritonitis. Wiener med. Presse. Nr. 3. 1894. — Martin, A. Zeitschr. f. Geb. u. Gyn. 1896. — Prochownick, L. Zur Frage des Bauchschnittes bei Peritonitis chronica. Deutsche med. Wochenschr. 1889. Nr. 24. — Riedel, A. Fall von chronischer idiopath. exsud. Peritonitis. Münchener med. Wochenschr. 1892, 45. — Vierordt. Die einfache chronische Exsudativ-Peritonitis. Tübingen 1884.

Septische Peritonitis.

Boisleux, Ch. La pelvipéritonite, Congrès franç. de chir. (8. session) Lyon 1894. Von der chronischen und akuten Pelviperitonitis und deren Behand-

lung. Sammlung klin. Vorträge. No. 167. 1896. — Boldt. Laparotomy for septic Peritonitis. Amer. Journ. of obst. Vol. 21, pag. 408. — Burckhardt, H. Beitrag zur Therapie des Puerperalfiebers. Zeitschr. f. Geb. u. Gyn. 9. Bd. 268. — Busey. Vesical distention mistaken for puerperal peritonitis. Transact. of Washington Obst. and Gyn. Soc. 1885/87. Washington 1889, I, p. 116. — Bumm, E. Zur Ätiologie der septischen Peritonitis. Centralbl. für Gyn. 1889, p. 779 und Münch. med. Wochenschrift. 1889. — Cullen, Thomas S. Post-operative septic peritonitis. Johns Hopkins Hospital Reports. Vol. IV. No. 7, 8, p. 61. — Cullingworth, C. J. Über Beckenperitonitis beim Weibe und die pathologische Bedeutung der Tuba Fallopiae in Beziehung zu dieser Krankheit. Int. klin. Rundschau. 1893. No. 39. — Davis, W. E. B. The surgical treatment of puerperal peritonitis. Atlanta med. and. surg. Journ. 1892, 5. — Doyen. Zur Behandlung der allgemeinen Peritonitis. 31. Kongress d. deutschen Gesellsch. f. Chir. — Edebohls, G. M. Puerperal Pyosalpinx and intraperitoneal abscess; chronic pelviperitonitis; abdominal pan-hysterectomy, recovery. New. York gynaecol. and obst. 1892. Vol. 2, 381. — Eisenhart, H. Puerperale Infection mit tötlichem Ausgang durch Bacterium coli comm. Arch. f. Gyn. 42. Bd. 189. — Elder, George. Abdominal section in certain cases of pelvic peritonitis. Lancet 1892. Vol. 2, 1356. — Ely, Albert H. Colon Bacillus infection of the female genital and urinary system. Amer. Journ. of obst. 1895. Aug. — Fränkel, E. Über puerperale Peritonitis. Deutsche med. Wochenschr. 1884, 212—214. — Frommel. Pneumococcen im Eiter bei Pyosalpinx. Centralblatt für Gyn. 1892. No. 11, p. 58. — Gärtner, W. Sept. und pyäm. Infection des Uterus. Arch. f. Gyn. 43. Bd. 252. Gottschalk. Fall von mannskopfgroßem, intraperitoncalem Beckenabsceß, interkurrierender, tötlicher Perforation eines Ulcus ventriculi rotundum etc. Dtsche. med. Wochenschr. 22. Bd. No. 12. Beil. — Gusserow. Arch. f. Gyn. 42. — Hartmann, H. La septicémie péritonéale aigue postopératoire. Ann. de Gyn. T. XLV, p. 38. — Körte. Weiterer Bericht über die chirurgischen Erfolge der diffusen, eitrigen Bauchfellentzündung. Grenzgebiete der Medizin und Chirurgie Bd. II. 1897. — Kownatzki. Zur Behandlung der freien, puerperalen Peritonitis mit Laparatomie und Drainage. Berl. kl. Woch. No. 30. 1905. — Krukenberg, G. Schwangerschaft, Geburt und Wochenbett bei peritonitischen Narbenstränger und Eiterherden. Arch. f. Gyn. 33. Bd. 62. — Landau, L. Pathologie und Therapie bei Beckeneiterung. Zeitschr. f. Gebh. u. Gyn. 30. Bd. S. 558; Arch. f. Gyn. 46. Bd. S. 397; Berl. klin. Wochenschr. 29. Bd. No. 38. — Derselbe. 109 Fälle vaginaler Radikaloperationen bei doppelseitigen chron. eiterigen Adnexerkrankungen. Berl. klin. Wochenschrift. 32. Bd. No. 38. — Landau, Theodor. Behandlung der chronischen Beckeneiterungen durch Resection des Uterus. Centralbl. f. Gyn. 16. Bd. 35; Berl. klin. Wochenschr. 29 Bd. No. 38. — Malvoz. Le bacterium coli commune comme agent habituel des péritonites d'origine intestinale. Arch. de Med. exp. 1891. III, 5, p. 593. — Mc. Laren, A. The treatement of pelvic abscesses Northwestern Lancet 1889/1903. — Mc. Murtry, L. S. On the pathology and treatement of intra pelvic inflammations. Med. Record 1889. Vol. 2, 19. — Migrat, Ch. De la périton. dévelopée pendant la grossesse. Ann. d. Gyn. 1883. T. 20, p. 241. — Morisse, F. J. Contribution á l'étude de la péritonite á pneumococcus. Thèse, 55 pp., 4°. Paris. — Noble. Coeliotomy for puerperal Septicaemie and Peritonitis. Amer. Gyn. et Obst. Journ. April. Annals of Gyn. a Paed. Jan. 1893 — Pawlik, K. Pseudointraligamentöse Eierstocksgeschwulst, ein Beitrag zu den Entzündungen des Beckenbauchfells. Wien. Safár. 1891. — Porter. Coeliotomy in purulent peritonitis, with report of a case. Amer. gyn. and. obst. journ. Vol. VII, p. 418. — Price, J. Early

Operations in purulent Peritonitis. Philadelphia med. news. Vol. 57, p. 142. — Reclus, Paul. De la pelvi-péritonite, Semaine médic. 1891. T. 11, 35. — Reichel, P. Beiträge zur Ätiologie und chirurgischen Therapie der septischen Peritonitis. Habilitationsschrift Leipzig 1889. — Rosenhart, M. M. Über die Eiteraussaugung durch die Vagina bei Perimetritis acuta. Wratsch 1888. 463. — Ross, J. C. W. Report of cases of tubercular peritonitis and acute septic. peritonitis; laparatomy. Canad. Pract. Toronto 1891. XVI, p. 260. — Schaeffer, R. Zwei Fälle von Ovarialabsceß nebst Mitteilungen über den bakteriellen Befund bei eitrigen Erkrankungen der Adnexa. Zeitschr. f. Gebh. u. Gyn. 1890. 20. Bd. S. 269. — Schwartz, Abscès rétroutérin á la suite d'une pelvipéritonite, Bull. et Mem. de la soc. de chir. de Paris 1888. 7/8. — Sippel, Alb. Zur Kenntniß der septischen Peritonitis. Centralbl. f. Gyn. 18. Bd. No. 28 u. 20. Bd. No. 12. — Smith, Heywood. Absceß of the ovary, Obst. Soc. Trans. London. Vol. 34, 3. — Solowjeff, A. Zur Frage der Ätiologie der akuten Peritonitis. Centralbl. f. Gyn. 1889, p. 641. — Straatz. Zeitschrift für Geb. u. Gyn. XXV. — Taylor. A case of puerperal peritonitis with subperitoneal abscess; operation; recovery. Lancet. London II. 1888, p. 911. — Trélat U. et. Terrier, F. Pyosalpingite gauche; abscès rétro-utérin etc. Rev. de chir. 1886, 656. —Influence du traitement de la métrite sur les complications inflammatoires périutérines, lymphangites, salpingites. pelvipéritonites. Ann. de Gynéc. 1890. Mai. — Veit, J. Über Durchbruch von Pyosalpinx nach außen. Zeitschr. f. Geb. u. Gyn. 1889, 16. Bd. — Walthard, M. Experimenteller Beitrag zur Kenntniß der Ätiologie der eitrigen Peritonitis nach Laparotomie. Arch. f. experiment. Pathologie u. Pharmak. 1892. Bd. XXX. Heft 3 u. 4. — Walton. Contribution à l'étude de la pelvipéritonite, son traitement par la dilatation forcée et le curettage de l'utérus, Mémoires couronnés publ. par l'Acad. de méd. de Belgique. 1888. T. 8, 178. — v. Winkel. Fr. Über die Cöliotomie bei der diffusen, eitrigen, purperalen Peritonitis. Therap. Monatsh. 1895, April. — Witzel. Über die Erfolge der chirurgischen Behandlung der diffusen, eitrigen Peritonitis und der puerperalen Sepsis. Deutsche med. Wochenschrift 1888. No. 40. — Woodward. A case of purulent puerperal peritonitis successfully treated by incision and drainage. Boston Med. and Surg. Journ. 1888. CXIX, 33. — Wylie, W. Gill. Surgical Treatment of local and general peritonitis with Report of two cases of general peritonitis due to Perforation, successfully treated by incisions, irrigation and drainage. Amer. Journ. of obst. Vol. 23, p. 247.

Gonorrhoische Peritonitis.

Bröse. Über die diffuse gonorrhoische Peritonitis. Berl. klin. Wochenschr. 1896. 31. Aug. p. 779. No. 35. — Bumm, E. Tripperansteckung beim weiblichen Geschlecht und deren Folgen. Münchn. med. Wochenschr. 1889. 50, 51. — Ceppi, E. Peritonite blennorrhagique, incision abdominale, guérison, constatation de gonococcus. Revue de la suisse romande. VII, 291. — Challan. Peritonite diffuse d'origine blennorrhagique. Ref. Gazetta medica di Torino. XLIV. 1893. No. 40, p. 792 u. Baumgartens Jahresbericht. IX. Jahrg. 1893. p. 84. — Hunner, G. L. und Harris, N. M. L. Acute general gonorrheal peritonitis. Bull. of the Johns Hopkins Hospital. 1902. June. — Klein, G. Die Gonorrhoe des Weibes. Bibl. d. ges. med. Wissens. 1 Bd. 1. Abt., p. 6/7. — Kolanenkin. Akute Gonokokkenentzündung des Bauchfells. Westnik Chirurgii. No. 15. 1901. — Martin, A. Gonorrhoe im Wochenbett. Berl. kl. Wochenschr. 1904. No. 13. — Menge. Über die gonorrhoische Erkrankung der Tuben und des Bauchfells. Zeitschr. f. Geb. u. Gyn. Bd. XXI, p. 89. — Derselbe. Laparotomie

bei geborstener Pyosalpinx. Centralbl. f. Gyn. 1893. No. 19, p. 457. — Pennrose. Acute Peritonitis infolge von Gonorrhoe. Med. news 1890. Juli 5, p. 16. Centralblatt f. Gyn. 1891, p. 272. — Sutton, J. Bland. Gonorrheal Peritonitis. Brit. med. Journ. 31. Oktober, p. 1308. — Veit. Frische Gonorrhoe bei Frauen. Dermatol. Zeitschr. 1897. Bd. I. Heft 2, p. 165. — Wertheim, E. Ein Beitrag zur Lehre der Gonococcenperitonitis. Centralblatt f. Gyn. 1892. p. 385. — Derselbe. Die ascendierende Gonorrhoe beim Weibe. Arch. f. Gyn. 42. Bd. I. — Wilisch. Über die chirurgische Behandlung der postoperativen und der gonorrhoischen Peritonitis. Diss. inaug. Leipzig. 1902.

Tuberkulöse Peritonitis.

Amann, J. Referat über Tuberkulose. Internat. Gyn. Congress Rom 1903; vgl. Monatsschr. f. Geb. u. Gyn. 1903. Bd. XVI. — Baumgart. Vaginaler und abdominaler Bauchschnitt bei tuberculöser Peritonitis. Aus der Universitäts-Frauenklinik in Giessen. Deutsche med. Wochenschr. 1900. No. 2—4. — Boekel, E. Peritonite tuberculeuse chronique avec issue de 13 lombrics par une fistule abdominale; laparatomie; guérison opératoire. Gaz. méd. de Strassburg 1890. p. 90. — Braun. Demonstration eines durch Incision geheilten Falles von Tuberculose des Bauchfells. Deutsche med. Wochenschr. 1893. No. 33. — Bumm. Über die Heilungsvorgänge nach dem Bauchschnitt bei bazillärer Bauchfelltuberculose. Verh. d. V. Vers. d. deutschen Ges. f. Gyn. Breslau 1893. S. 370. — Cathcart, C. W. Heilung von tuberculöser Peritonitis durch Laparotomie. Edinb. med. journ. 1893. April. — Condamin. Betrachtungen über einige durch Laparotomie behandelte Fälle von tuberculöser Peritonitis. Arch. prov. de chir. 1896. No. 11. — Crofford, G. J. Tubercular peritonitis. Memphis M. Mouth. 1892. p. 249—252. — Curatolo. Sulla tuberculosi peritoneale di origine genitale. Arch. di Obst. e Gin. 1903. p. 535. — Czerny, V. Über die chirurgische Behandlung intraperitonealer Tuberculose. Beiträge zur klin. Chir. Bd. VI. p. 73. Tübingen 1890. — Le Dactu et Bonnet. Tuberculose utéro-anniexielle. Sem. Gyn. p. 137. 1901. — Deaver, John B. Tuberculous peritonitis from a surgical standpoint. Med. News. March. 19. 1892. p. 316. — Doran, Alban. Cases of tuberc. disease of the uterine append. and perit. Brit. med. journ. 1894. 21. Oct. — Fehling. Zur Laparotomie bei Peritonealtuberculose. Arch. f. Gyn. Bd. 31. p. 464 und Schweizer Korrespondenzblatt 1887. No. 20. — Frees. Die operative Behandlung des tuberculösen Ascites. Deutsche med. Wochenschr. 1894. No. 45 u. 46. — French, H. W. Abdominal tuberculosis, with report of a case. Cincin. Lancet Clinic 1891. p. 346. — v. Franqué, O. Beitrag zur Lehre von der Bauchfell- und Genitaltuberculose beim Weibe. Die kgl. Universitäts-Frauenklinik zu Würzburg 1889—1903. Berichte und Studien. Stuttgart, Enke. — Fritsch. Bericht aus der Klinik für Frauenkrankheiten in Breslau. Über die Wirksamkeit des Koch'schen Heilmittels gegen Tuberculose. Sonderabdruck aus dem klin. Jahrbuch, Ergänzungsband. Berlin, S. Springer 1891. — Fontaine, N. T. Tubercular Peritonitis. Boston med. and surg. Journ. 17. X. p. 428, 24. X. pag. 468. — Galvani. J. Traitement de la tuberculose péritonéale par la laparotomie. Cinquante et un cas de tuberculose péritoneale chronique. laparotomies répétées. Rev. de gyn. et de chir. abd. 1899. No. 6, p. 1036. — Gardner, W. On abdominal section in tuberculosis of the peritoneum and uterine appendages. Montreal M. Journ. 1889—90. XVIII. p. 641. — Gördes. Zur Frage der Heilung der Peritonitis tuberculosa mittelst Laparotomie. Monatsschr. f. Geb. u. Gyn. 1895. Ergänzungsheft. p. 49. — Hegar. Die Entstehung, Diagnose und chirurgische Behandlung der Genitaltuberculose des Weibes. Stuttgart, Enke 1886. — Hinterberger. 19 Fälle von Bauchfelltuberculose. Wiener klin. Wochenschr. 1893. No. 38 u. 39. — Hofmokl. Zur

palliativen Incision bei Peritonitis tuberculosa. Wiener med. Wchenschr. 1887. No. 16. — Hodgson. A case of tuberculous Peritonitis. Brit. gyn. journ. 1900. pag. 496. — Jahn, P. Zur Behandlung der Bauchfelltuberculose durch Laparotomie, mit zwei Fällen. Greifswald 1890, Diss. inaug. — Jordan. Über den Heilungsvorgang der Peritonitis tuberculosa nach Laparotomie. Beitrag zur klin. Chir. Bd. XIII, p. 760. — Israel. Erfahrungen über operative Behandlung der Bauchfelltuberculose. Deutsche med. Wochenschr. 1896. No. 1. — Derselbe. Über chirurgische Heilung von Peritonitis und Darmtuberculose. Freie Vereinigung der Chirurgen Berlins. Centralbl. f. Chir. 1896. No. 29. — Jung. Gynäk. Congress Kiel 1905. Vgl. Monatsschr. f. Geb. u. Gyn. XXI. — Iversen. Peritonitis tuberculosa. Howitz gynaekologische og obstetricische Meddelser. Bd. 7. Heft 1—2, p. 140. — Kocks, J. Zur Kenntniß und zur chirurgischen Behandlung der tuberculösen Peritonitis. Verhandl. d. deutschen Ges. f. Gyn. IV. Kongreß. p. 432. — Koenig. Die peritoneale Tuberculose und ihre Heilung durch den Bauchschnitt. Centralbl. f. Chir. Bd. XXXIV, 1892 u. 1890. No. 35. — Derselbe, Über diffuse peritoneale Tuberculose und die durch solche hervorgerufenen Scheingeschwülste im Bauch, nebst Bemerkungen zur Prognose und Behandlung dieser Krankheit. Centralblatt f. Chir. 1884. No. 6. — Kümmel. Laparotomie bei Bauchfelltuberculose. Wiener med. Wochenschr. 1888. 8. u. 9. Arch. f. klin. Chir. XXXVII, 1, p. 39. 1888. — Lauper. Beiträge zur Frage der Peritonitis tuberculosa. Deutsche Zeitschr. f. Chir. Bd. LIX, p. 281. — Lindner, A. Über die operative Behandlung der Bauchfelltuberculose. Deutsche Zeitschr. f. Chir. Bd. XXXIV, 1892. — Martin, A. Über Genitaltuberculose. IV. internat. Kongress f. Geb. u. Gyn. in Rom 15.—21. Sept. Monatsschr. f. Geb. u. Gyn. XVI. 1903 — Mundé. Tubercular Peritonitis mistaken for disease of the Tubes. Amer. Journ. of obst. Vol. 23, p. 654. — Myers. The treatment of tubercular peritonits. Amer. Journ. of obst. Vol. 27, p. 312. — Derselbe. Tubercular peritonitis operation. Tr. Amer. Ass. Obst. and Gyn. 1892. Philad. 1893, p. 196. — Nassauer. Zur Frage der Heilung der tuberculösen Peritonitis durch die Laparotomie. Münchn. med. Wochenschr. 1898. No. 16 u. 17. — Nolen. Eine neue Behandlungsmethode der exsudativen tuberculösen Peritonitis. Berliner klin. Wochenschr. 1893. No. 34, p. 813. — Pagenstecher. Dürfen wir Bauchfelltuberculose operativ behandeln? Deutsche Zeitschr. f. Chirurgie. Bd. LXVII. — Pernot, E. Sur le traitement de la péritonite tuberculeuse chronique. Laparotomies répétées. Thèse de Paris. — Pinard et Kirmisson. Péritonite tuberculeuse à forme ascitique, punction exploratrice; laparot. suivie de lavage du péritoine à l'eau bouguée saturée et stérilisée, injection de serum de chien. Ann. de Gyn. Sept. 1891, p. 171. — Derselbe. Sur le traitement de la péritonite tuberculeuse par les injections de serum du sang de chien. Journ. des soc. scient. 12. 8. 1891. p. 305. — Piqué. Laparotomie pour péritonite tuberculeuse. Ann. de gyn. et d'obst. T. 40, p. 446. — Poten. Ein Fall von geheilter Bauchfelltuberculose. Centralbl. f. Gyn. 1887. No. 3, p. 33. — Pruesmann. Zur Tuberculose der Eierstocksgeschwülste. Archiv f. Gyn. LXVIII, Heft 3. — Pzibram. Über die Therapie der Bauchfelltuberkulose mit besonderer Berücksichtigung der Laparotomie. Prager med. Wochenschrift. 1887. 35. — Richelot. Péritonite tuberculeuse. Ann. de gyn. T. XXXVII, p. 375. — Rose. Über den Verlauf und die Heilbarkeit der Bauchfelltuberculose ohne Laparotomie. Mitth. aus den Grenzgebieten. VIII, 1901, 1—2. — Roberts, Lloyd. Two cases of laparotomy for tubercular ascites. Verhandl. des X. internat. Kongr. zu Berlin. Hirschwald. Bd. III, p. 84. — Rotzé, G. H. A case of tubercular peritonitis treated by laparotomy. Virginia Med. Month. Richmond 1890/91. p. 836. — Rokitansky, C. v. Zur Kasuistik der Laparotomie bei Peritonitis

tuberculosa. Allgem. Wiener med. Zeitg. 1887. No. 45. — Routier. Peritonite tuberculeuse. Ann. de gyn. T. 40, p. 447. — Scheuer. Zur operativen Behandlung der Bauchfell- und Darmtuberculose. Festschrift z. goldenen Jubiläum des St. Hedwigskrankenhauses in Berlin. Herausgegeben von Dr. Rotter. 1896. — Sehramm. Über den Wert der Laparotomie bei tuberculöser Peritonitis der Kinder. Wiener med. Wochenschr. No. 9. — Sellheim. Diagnose und Behandlung der Genitaltuberculose beim Weibe. Hegars Beiträge f. Geb. u. Gyn. Leipzig. Bd. VI, Heft 3. Enzyklopädie der Gynaek. v. Sänger u. v. Herff. Beckeneitorung und ihre Behandlung. — Sippel. Beitrag zur primären Genitaltuberculose des Weibes nebst Bemerkungen zur Bauchfelltuberculose. Deutsche med. Wochenschr. No. 52, p. 974. 1894. — Derselbe. Bemerkungen zur Tuberculose der weiblichen Genitalien und des Bauchfells. Deutsche med. Wochenschr. No. 3. — Sehmalfuß. Zur Kasuistik der Laparotomie bei tuberculöser Peritonitis. Centralbl. f. Gyn. 1887. p. 822. — Schwartz. Über die palliative Incision bei Peritonitis tuberculosa. Wiener med. Wochenschr. 1887. No. 13—16. — Still. Tuberkulosis of the female generative organs in childhood. Brit. med. Journ. No. 2103. 1901. — Strehlo. Die weiteren Resultate der Laparotomie bei Peritonealtuberculose. Inaug.-Diss. Tübingen. — Targett, J. H. The diagnosis and treatment of tuberculosis of the uterus and adnexa. The Brit. med. assoc. Lancet. 10. Aug. 1895. — Thoenes. Zur Behandlung der Peritonealtuberculose. Deutsche med. Wochenschr. No. 41, p. 324. — Derselbe. Zur Frage der operativen Behandlung der Bauchfelltuberculose und deren Dauerresultate, nebst 3 Fällen von Tuberculosis herniosa. Deutsche Zeitschr. f. Chir. Bd. LXX, Heft 6. — Derselbe. Dauerresultate der operativen Behandlung der tuberculösen Peritonitis. Jahrbücher d. Hamburger Staatskrankenanstalten. Bd. VII, Jahrg. 1899/1901. Hamburg, L. Voss. — Derselbe. Über Bauchfelltuberculose. Münchner med. Wochenschr. 1903. 15. Dez. — Terrillon. Salpingite tuberculeuse. Arch. de tocol. 1889, 8. — Thomas, J. H. Beiträge zur operativen Behandlung der Tuberculosa peritonitis. Inaug.-Diss. Leiden. 1904. — Thorén, W. Tuberculosis peritonei. Laparotomie. Hygiea. 4, p. 98. — Trolly, Louis. De la péritonite tuberculeuse de la région iléocoecale. Thèse de Paris. — Valenta v. Marchthurn. Weitere 19 mittelst Laparotomie behandelte Fälle von Bauchfelltuberkulose. Wiener klin. Wochenschr. 1897, No. 9. — Veit, J. Über Tuberculose der weiblichen Sexualorgane und des Peritoneum. Internat. Kongress f. Geb. u. Gyn. in Rom 21.—25. Sept., Monatsschr. f. Geb. u. Gyn. 1903. Bd. XVI. — Vierordt, Oswald. Über die Tuberkulose der serösen Häute. Zeitschr. f. klin. Medizin. Bd. XIII, Heft 3. — Derselbe. Weitere Beiträge zur Kenntniß der chronischen, insbesondere tuberculösen Peritonitis. Deutsch. Arch. f. klin. Med. 52, Bd. 1/2. — Warker, Ely van de. Laparotomie as a cure for tuberculosis of the peritoneum. Amer. Journ. of obst. Vol. XX, p. 932. — Weisswange. Über Heilungsvorgänge bei der operativen Behandlung der Bauchfell- und Nierentuberculose. Münchner med. Wochenschr. 1901. No. 28. — Westphal. Zur Heilung der Peritonitis tuberculosa mittelst Laparotomie. Centralbl. f. Gyn. Bd. XXI, 1244. — Wohl. Beitrag zur Kenntnis der Tuberkulose der weiblichen Genitalien. Inaug. Diss. Breslau. 1900. — Yeo, J. Burney. A clinical Lecture on the treatment of tuberculous Peritonitis. Lancet. March 16. p. 765. — Ziegler. Demonstration aus der Münchener chirurg. Klinik. Eine durch Laparotomie geheilte Bauchfelltuberkulose. Münchn. med. Wochenschr. 1895. No 17. — Zweifel. Tuberculöser peritonitischer Tumor, mit Koch'scher Lymphe behandelt. Geburtshilfl. Ges. zu Leipzig. Centralblatt f. Gyn. p. 238. 1891.

1. Kapitel.

Einleitung.

Die Entzündung des Peritoneum führt zu anatomisch ähnlichen Veränderungen bei sehr verschiedenartigen Ursachen. Je nach diesen schwankt ihre Bedeutung ebenso wie ihre Symptome.

Von der durch Infektion verursachten Peritonitis unterscheiden wir mit den meisten Autoren, Hofmeier, Runge, Gläser u. A. die einfache nichtinfektiöse. Hierzu berechtigt einerseits die Art des Verlaufes: dort ein ausgesprochener akuter, hier ein überwiegend häufig chronischer. Jene ist durch die Neigung, sich weiter auszubreiten, sich diffus zu entwickeln, ausgezeichnet, diese macht sich überwiegend häufig nur an dem Ort der Einwirkung der Schädlichkeit geltend.

Wir wissen, daß das Peritoneum die Erkrankungserreger von allen Seiten und auf allen Wegen aufnehmen kann. An dieser Stelle sollen uns vorwiegend diejenigen Peritonitiden beschäftigen, deren Ausgangspunkt in den Generationsorganen liegt. Hierbei steht die Perimetritis und Pelveoperitonitis im Vordergrund unseres Interesses: die allgemeine Peritonitis beschäftigt uns wesentlich als das Ergebnis der Ausbreitung über weitere Abschnitte des Peritoneum.

Die Häufigkeit der Beckenperitonitis hat Fr. v. Winckel in seiner klassischen Darstellung der von den weiblichen Genitalien ausgehenden Entzündungen des Bauchfelles auf Grund sehr ausgedehnter Leichenuntersuchungen auf etwa 80 Prozent bei Personen jeglicher Altersstufe festgestellt. Ich finde in den klinischen Journalen der Greifswalder Klinik[1]) von 1. IV. 1899 — 1. IV. 1903 unter 690 Fällen von operativer Inspektion der Bauchhöhle 336 mal = 49% eine Erkrankung des Peritoneum im Bereich des Operationsfeldes verzeichnet. Diese Zahlen haben einen Wert nur als untere Grenze — denn es ist nicht ausgeschlossen, daß uns peritonitische Prozesse in den, dem Auge nicht zugänglich gewordenen Abschnitten entgangen sind, ebenso zuversichtlich wie bei den nichtoperierten Patienten sowohl der gynäkologischen wie der geburtshilflichen Abteilung diese Erkrankung oft genug nicht zur Feststellung gekommen sein wird.

Ich schließe mich ganz der Auffassung F. v. Winckels an, daß keine einzige Affektion der Sexualorgane des Weibes dieser auch nur annähernd an Häufigkeit gleich kommt.

Wenn wir in den folgenden Betrachtungen überwiegend häufig von Perimetritis sprechen, so begründet sich das durch die auch von

[1]) W. Zimmermann, Beitrag zur Ätiologie und pathologischen Anatomie der Perimetritis. Diss. inaugur. Greifswald 1904.

F. v. Winckel hervorgehobene Tatsache, daß die Serosa uteri unbestritten der am häufigsten erkrankte Abschnitt des Beckenperitoneum ist. Hier wieder ist die hintere Fläche, mit ihr das Peritoneum der Excavatio retrouterina bevorzugt.

Vergleichsweise selten handelt es sich um massige Exsudate. In unseren Befunden wurde 6 mal bei starker Hyperämie das glanzlose Peritoneum von einem zähen Schleim überzogen. 9 mal fand sich das Peritoneum mit linsen- bis erbsengroßen Bläschen mit wasserhellem bakteriologiseh indifferentem Inhalt besät, sodaß man von einer Peritonitis herpetiformis[1]) sprechen könnte. 30 mal wurden derbe glänzende Schwielen, 14 mal eine Art Zottenbesatz gefunden, der weite Strecken der Uterus wie ein Pelz bedeckte, eine Art Perimetritis villosa.

277 mal waren die Generationsorgane — Uterus und Adnexe mit Peritoneum und Därmen mehr oder weniger ausgedehnt untereinander verklebt, durch zarte und derbe Stränge, welche von der hinteren Wand des Uterus den Douglas überbrückend zu Darmschlingen. Netz, Tuben oder Ovarien hinzogen; seltener überspannten sie vom Uterus aus die Excavatio vesico-uterina. In anderen Fällen lokalisierten sich die Prozesse auf die Adnexe selbst, ohne die Serosa uteri sichtbar zu beteiligen — 25 mal waren nur die linken Adnexe adhärent, unter Beschränkung auf die Tube in 4, auf die Ovarien in 6 Fällen; 8 mal wenn die gesamten Adnexe beteiligt.

F. v. Winckel fand die Spuren der Entzündung 5 mal so häufig im hinteren Beckenabschnitt als in dem vorderen. Er weist sicher mit Recht darauf hin, daß die Entzündung der Tube, die Lage des Ovarium, die Nachbarschaft des Darmes und des hinteren Scheidengewölbes hierfür in Betracht zu ziehen sind, zumal die Excavatio vesicouterina durch schwankenden Füllungszustand der Blase von Flüssigkeitsansammlung freigehalten wird, während der Boden des Douglas der dafür gegebene tiefstgelegene Raum ist. Unsere Zahlen lassen diese Verhältnisse noch prägnanter hervortreten. Bei makroskopisch nicht erkennbarer Erkrankung beider Adnexe fanden sich perimetritische Prozesse ausschließlich an der Vorderfläche des Uterus in 12 Fällen, dagegen in 85 an seiner Hinterfläche; 45 mal waren beide, die hintere jedoch fast durchweg in höherem Maße als die vordere, ergriffen, während beide Adnexe unverändert waren. Je 1 mal beschränkte sich die Entzündung auf die Vorderfläche und rechte Tube, linkes bezw. rechtes Ovarium. 3 mal finden sich Spuren der Entzündung auf der Vorderwand des Uterus und linker Tube plus Ovarium, je 1 mal auf ihr und der rechten Tube und Ovarium bezw. den gesamten Adnexen. Dagegen war die Hinter-

[1]) Vgl. A. Martin. Pathologie und Therapie der Frauenkrankheiten. Ed. III. 1893. S. 402.

fläche nebst den linken Adnexen 12 mal perimetritisch erkrankt, nebst den rechten 15 mal, während die gesamten Adnexe in 32 Fällen beteiligt waren. In 45 Fällen waren außer Vorder- und Hinterfläche auch beide Adnexe, in 2 Fällen nur die linken, in 5 nur die rechten an der Entzündung beteiligt, während diese sich in je einem weiteren Falle außer auf die beiden Uterusflächen auch auf die linke bezw. rechte Tube, in 3 Fällen auf das linke und 1 mal auf beide Ovarien erstreckte.

Außer der überwiegenden Beteiligung der Hinterfläche des Uterus fällt bei dieser Zusammenstellung auf, daß in den Fällen, in welchen die Tuben oder gesamten Adnexe perimetritisch verändert sind, deren Erkrankung mehr als zur Hälfte beiderseitig war, nämlich in 84 von 160 Fällen, während unter den einseitigen Erkrankungen die der linken prävalieren.

Schon 1893 konnte ich in meiner „Pathologie und Therapie der Frauenkrankheiten“ (Ed. III) gelegentlich der Besprechung der Tubenerkrankung ähnliche Zahlen angeben, nämlich 140:287 bezw. 79:50.

Auch F. v. Winckel betont die ganz prägnante Häufigkeit der Lage- und Gestaltveränderung der Tuben bei Perimetritis. Sie sind umgebogen, abgeknickt, verlagert. Ihr Fimbrienende ist verschlossen, teils durch breitausgelagerte Verklebung auf dem Peritoneum oder dem Ovarium, oder dem Uterus, teils durch die Verklebung des peritonealen Randes der Fimbrien, welche in das ampulläre Lumen eingebogen sind und als Falten um das Narbenzentrum strahlig strangartig oder hahnenkammartig zusammengedrängt hervorragen. Diese Beobachtungen bestätigen Winckels Ausspruch, daß die häufigste Ursache der Beckenperitonitis mit Erkrankungen der Tuben zusammenhängt.

Winckel weist daneben auf die Häufigkeit der Erkrankung der Serosa uteri und der Serosa Recti bei nicht erkrankten Adnexorganen hin, und sieht darin den Hinweis darauf, daß Uterusparenchym und Darmwand die Entzündungserreger unmittelbar bis in das Peritoneum gelangen lassen. Meine Beobachtungen an Lebenden lassen mich diesen Satz durchaus bestätigen.

Die Befunde an der Leiche und auf dem Operationstisch lehren, daß die Entzündungserreger zuversichtlich in erster Linie durch aszendierende Prozesse von der Genitalschleimhaut bis zu dem Peritoneum gelangen.

Diese Entzündungserreger finden unter dem Kapitel über die pathologische Anatomie eingehende Erörterung. Hier soll nur darauf hingewiesen werden, daß naturgemäß die Blütezeit des weiblichen Geschlechtslebens auch für die Perimetritis die Prädilektionszeit ist. Nicht nur die puerperale Infektion, auch die gonorrhoische stehen im Vordergrund, weniger die luetische. In diese Lebenszeit fallen die

Traumata des ehelichen Lebens, die pathologischen Folgen der Fortpflanzungsvorgänge, die dadurch verursachten plastischen Operationen und viele Arten von operativen Eingriffen. In ihr tritt die Neigung der Genitalien zu Neubildungen hervor und gibt die Indikation zu ärztlichen Eingriffen.

Wir sehen aber auch schon im intrauterinen Leben Infektionserreger das Peritoneum erreichen, Sir J. Simpson, Ballantyne, F. v. Winckel (Atlas Tafel XI, a. S. 198, J. 1.), O. Busse haben lehrreiche Beispiele beschrieben. Wie Simpson sieht in ihnen auch O. Silbermann Folgeerscheinungen der Lues (neben Ascites, Perihepatitis, Peripleuritis und Atresia ani).

Ballantyne weist darauf hin, daß in der antenatalen Pathologie neben den spärlichen Fällen von Ascites (G. Palazzi) eine trockene Form der Peritonitis überwiegt, durch welche die Beckenorgane untereinander verkleben. Es erscheint fraglich, wie weit dadurch der Situs viscerum transversus nach dem Vorgang von Gessner (Zentralb. für Gynäk. 1890, S. 279) zu erklären ist.

Ich habe bei dem von C. Ruge in der Berliner Frauenklinik ausgeführten Obduktion bei Foetus sanguinolenti 1872—76 wiederholt solche Beispiele gesehen. Bei Neugebornen begegnen wir den Spuren der akuten Peritonitis im Anschluß an Nabelinfektion, bei jugendlichen Mädchen unverkennbar als Folge der Vulvitis infantum. Daß dabei Gonorrhoe eine bedeutende Rolle spielt (vgl. Cheatle), hebt F. v. Winckel sicher mit Recht hervor.

Winckel sieht in dem Vorgang der Ovulation eine der wichtigsten Quellen lokaler entzündlicher Reizung. Wir dürfen wohl kaum annehmen, daß der physiologische Prozeß als entzündungerregende Schädlichkeit wirkt. Die aus der Rißspalte etwas hervorquellende Membrana granulosa hier zu substituieren, erscheint kaum zulässig. Der von Winckel zitierte Fall von Wiglinworth (Perforation, Peritonitis nach Berstung eines Graafschen Follikels) dürfte nicht als einwandfrei gelten. Boldt beschreibt (Deutsche Med. Woch. 1890) eine Peritonitis nach Berstung eines Ovarialhämatoms, ähnliche Fälle Schauta. Ich habe wiederholt ausgedehnte Reizzustände (Hyperämie) und Schwielenbildung im Beckenperitoneum bei atypischer Follikelblutung beobachtet.

Eine Reihe öfters, besonders von französischen Autoren erwähnter Gelegenheitsursachen (Coitus inter menses, Coitus interruptus, Onanie) kann an sich nicht als Entzündungsursache genannt werden. Sie gewinnen eine Bedeutung als Quellen der Hyperämie, welche den Entzündungserregern den Nährboden bereitet.

Eine der verhängnisvollsten Quellen der Perimetritis und Pelviperitonitis bildet die ektopische Schwangerschaft. Schon die zuweilen

konstatierten Decidua-ähnlichen Wucherungen (Schmorl, Orthmann, Füth, Kreisch, Heinsius u. A.) erscheinen verhängnisvoll. Der Vorgang des Fruchtkapselaufbruches (Werth) und der Bluterguß bietet selbst bei glücklicher Überwindung der Katastrophe durch die Organisation des Blutgerinnsels, ebenso wie bei allen sonstigen intraperitonealen Hämorrhagien die Gelegenheit zu der Entwicklung von Schwielen und Schwarten, die wir als das Charakteristikum der Perimetritis ansehen.

Das Gleiche gilt von dem Trauma, als welches wir die Verlagerung der Generationsorgane, insbesondere aber ihre Neubildungen für das Beckenperitoneum durch mechanische Insultierung und Druckusur ansprechen müssen.

Verhängnisvoll werden dem Peritoneum die Nachbarorgane, besonders Blase und Darm, deren Entzündungsvorgänge sich zweifellos darauf ausbreiten. In diesem Sinne gewinnt die Cystitis, die Ulceration der Darmschleimhaut, insbesondere aber die Pathologie des Typhlon und Appendix, wie die der Flexura sigmoidea eine verhängnisvolle Bedeutung. In gewisser Ausdehnung gilt das auch von den Erkrankungen der Organe des Oberbauches, bes. Niere und Gallenblase, ebenso von Fremdkörpern, bes. Echinokokken, aber auch Spulwürmern (Winckel, Boeckel, Madlener, Piotrowski).

Neben diesen Gelegenheitsursachen nennen wir zuletzt als überaus bedeutungsvoll die Infektion in Schwangerschaft, Geburt und Wochenbett — bei Untersuchungen (eigner Finger der sich betastenden Personen, die Finger, Apparate und Instrumente von Ärzten und Hebammen) und bei Operationen und therapeutischen Maßnahmen, von der Scheideninjektion und -Waschung mit ätzenden antiseptischen, desodorisierenden Mitteln, der Sondierung, Speculumeinführung, Dilatation bis zu den plastischen und radikalen Operationen. Das sind zweifellos die am reichsten fließenden Quellen, neben welchen Traumata, Stoß, Pfählung, Erkältungen und alle anderen Gelegenheitsursachen weit zurücktreten, nicht nur in Bezug auf die Häufigkeit, mehr noch in ihrer pathologischen Bedeutung.

2. Kapitel.

Pathologische Anatomie.

(Otto Busse.)

Da die Beckenhöhle nur einen Teil des Cavum abdominale, seine Auskleidung nur einen Teil des gesamten Bauchfells bildet, so finden wir bei jeder allgemeinen Peritonitis auch den serösen Überzug der Genitalorgane mehr oder minder stark mit ergriffen und sehen andererseits, daß Entzündungen, die im Perimetrium beginnen, sich rasch über

die ganze Bauchhöhle ausbreiten und zur allgemeinen Peritonitis werden können. Und in der Tat nimmt die Mehrzahl der Bauchfellentzündungen bei der Frau, wie dies in dem vorangehenden allgemeinen Teil ausgeführt worden ist, ihren Ausgang von den Sexualorganen.

Die Rolle, die gerade diesen in der Ätiologie der Peritonitis zukommt, ist um so höher einzuschätzen, wenn man erwägt, daß nur in einem Bruchteil derjenigen Fälle, in denen Entzündungserreger in das Becken gelangen, eine allgemeine Peritonitis entsteht. Die Reizungen bleiben auf die Beckenorgane beschränkt, weil die Erreger und Produkte der Entzündung dem Gesetze der Schwere entsprechend, sich in dem tiefsten Teile des Beckens ansammeln und hier abgekapselt und unschädlich gemacht werden können, noch ehe sie sich nach oben ausgebreitet haben.

Ist es somit einerseits als ein günstiger Umstand zu betrachten, daß die häufigste Eintrittspforte für Entzündungen so tief, fast am Boden des Bauches gelegen ist, so wird aber andererseits gerade diese tiefe Lage zum Grund dafür, daß die Serosa des Beckens häufiger und schwerer als die aller übrigen Bauchorgane auch in solchen Fällen erkrankt, in denen die Quelle der Entzündung nicht im Becken selbst, sondern im Oberbauch zu suchen ist. Wieder sehen wir, daß die Schädlichkeiten sich schnell in die abhängigen Teile senken und hier angreifen, ohne daß die zwischen der Eintrittsstelle und dem Becken gelegenen Abschnitte des Bauchfells irgendwelche Reizungen erkennen lassen. Ohne daß ich hier noch einmal gar zu ausführlich auf die verschiedenartigen Quellen für die Entstehung der Perimetritis und Peritonitis eingehen möchte, wollte ich es doch nicht unterlassen, gerade auf diese Beziehung des Beckens zur Gesamtbauchhöhle hinzuweisen, weil dieser letztere Faktor bei der Beurteilung der Perimetritis und ihrer Entstehungsmöglichkeiten nicht genügend in Betracht gezogen wird. Deshalb sei noch einmal hervorgehoben, daß die Ursache für schwere Entzündungen, Schwielen- und Strangbildungen des Beckenbauchfells auch dann hoch oben z. B. am Magen, der Gallenblase, einer Punktionsstelle usw. gelegen sein kann, wenn die dazwischen liegenden Organe des Oberbauches vollkommen normalen Serosaüberzug zeigen.

In der spezielleren Darstellung werde ich die Scheidung in infektiöse und in nichtinfektiöse Entzündungen aus dem Grunde nicht strikte durchführen, weil anatomisch keine scharfen Unterschiede bestehen, und weil sich unter Umständen infektiöse und nichtinfektiöse Bauchfellentzündungen so völlig makroskopisch wie mikroskopisch gleichen, daß sie nur durch den Nachweis der Anwesenheit oder Abwesenheit von Bakterien gegen einander abgegrenzt werden können. Ich beginne

deshalb mit der Schilderung der Veränderungen, die bei der Peritonitis im allgemeinen wahrzunehmen sind.

Die akuten Entzündungen des Beckenbauchfells haben, wie die der serösen Häute überhaupt, einen exsudativen Charakter, das heißt, sie gehen mit der Bildung und Ausschwitzung einer Exsudatmasse einher, die nach Menge und Beschaffenheit in den verschiedenen Fällen ganz außerordentlich variiert. Je nach der Art des Exsudates wurden früher auch verschiedene Arten der Entzündungen unterschieden; und man teilte sie in seröse, fibrinöse, hämorragische, eitrige und ichorrhöse Entzündungen ein. Heute wissen wir, daß alle diese Arten nur gradnell, nicht essentiell verschieden sind und ganz allmählich in einander übergehen oder auch neben einander vorkommen können. Trotzdem keine grundlegenden Unterschiede existieren, hat man die oben angeführten Bezeichnungen beibehalten, da sie uns über die Intensität der Erkrankung und damit auch bis zu einem gewissen Grade über die Prognose unterrichten.

Welche der verschiedenen Formen in jedem einzelnen Falle zur Ausbildung kommt, hängt einmal von der Intensität des Entzündungsreizes, der Virulenz der Bakterien, zum andern von dem Kräftezustand der erkrankten Person, von der Fähigkeit auf die Reizungen entsprechend zu reagieren ab. Nur die jauchige Bauchfellentzündung ist an die Anwesenheit von saprophytischen Bakterien gebunden. Abgesehen hiervon sind aber in keinem Falle die verschiedenen Formen der Peritonitis in dem Sinne spezifisch, daß jede derselben der Wirkung eines bestimmten Giftes, eines bestimmten Entzündungserregers entspräche und nur durch diesen hervorgerufen werden könnte, oder daß umgekehrt schon aus der Beschaffenheit des Exsudates ein Rückschluß auf die Bakterienart möglich wäre. Im Gegenteil: wir können dem Exsudate nicht einmal ansehen, ob die Ursache der Entzündung infektiöser oder nichtinfektiöser Natur ist, alle die verschiedenen Formen (mit Ausnahme der ichorrhösen) können durch unbelebte reizende Substanzen, wie auch durch sehr verschiedenartige Mikroorganismen (Streptokokken, Staphylokokken, Tuberkelbazillen usw.) hervorgerufen werden.

Die Beurteilung und Deutung der feinern histologischen Vorgänge bei der Peritonitis ist, wie die ganze Lehre von der Entzündung, in den letzten Jahrzehnten vielen heftigen Schwankungen unterworfen gewesen. Hier scheint mir nicht der Ort, auf die einzelnen Phasen des Streites einzugehen. Obwohl eine völlige Einigung noch nicht erzielt worden ist, so kann man doch soviel aus dem Hin und Her der Meinungen entnehmen, daß der von Grawitz verfochtene alte Virchowsche Satz: „Die Entzündung stellt die Reaktion

des lebenden Gewebes auf Entzündungsreize dar", wieder mehr und mehr an Boden gewonnen hat.

Entsprechend diesem Satze suchen wir auch bei der Peritonitis die Ursache für die dabei sichtbar werdenden Veränderungen in dem Bauchfell selbst und erkennen den Blutgefäßen und dem Blute nur insoweit eine Rolle dabei zu, als sie Teile dieses Gewebes sind. Entzündliche Flüssigkeitsansammlungen, Eiterbildungen und Fibrinexsudationen sind die Folgen der gesteigerten oder gestörten Gewebstätigkeit. In dem Kapitel über Parametritis habe ich des genaueren ausgeführt, wie die Vorgänge bei der Entzündung im Gewebe ablaufen, und wie im besonderen die Bildung des Fibrins unter Aufquellung und teilweisem Verbrauche des Bindegewebes erfolgt.

Bei der Peritonitis spielt sich dieser Vorgang hauptsächlich an der Oberfläche des Bauchfells ab und verwandelt die glatte glänzende Decke in eine stumpfe, matt und trocken aussehende Fläche. Bei Bildung reichlicherer Fibrinmassen entstehen gelblich-weiße trockene, oft sehr dicke Fibrinlagen, die nicht selten eine lamelläre Schichtung erkennen lassen, wie Grawitz dies in seinem „Atlas der pathologischen Gewebelehre" abgebildet hat. Der Zellengehalt des Fibrins wechselt außerordentlich.

Berühren sich irgendwo die Oberflächen des Überzuges der Organe oder der Bauchwand, so kommt es zur Verklebung, zum Konfluieren der Fibrinschichten.

Ich habe oben auseinandergesetzt, daß das Gewebe bei der Entzündung zu seiner besseren Ernährung Blut in gesteigertem Maße heranzieht und entsprechend der Hyperämie dann auch reichlicher mit Flüssigkeit durchtränkt ist. Hier, bei der Entzündung des Bauchfells wird unter gleichzeitiger fibrinöser Aufquellung der Oberfläche ein großer Teil dieser Flüssigkeit in die freie Bauchhöhle, welche die Schädlichkeiten enthält, ergossen. Es kann wohl kein Zweifel darüber bestehen, daß diese Exsudation eine zweckmäßige und heilsame Leistung ist, daß durch eine möglichst große Verdünnung die Reizwirkung der schädigenden Substanzen abgeschwächt, die lebenden Entzündungserreger durch bakterizid wirkende Stoffe vernichtet oder doch geschädigt werden sollen.

Wie im Fibrin, so wechselt auch in der Flüssigkeit die zellige Beimengung ganz außerordentlich. Sind die Zellen nur in geringer Anzahl vorhanden, so ist die gelblich-weiße, leicht opaleszierende Flüssigkeit klar, bei stärkerer Beimengung wird sie mehr und mehr trübe, eiterähnlich, schließlich rein eitrig.

Finden sich in der Bauchhöhle fäulniserregende Bakterien, so kommt es zur Zersetzung und Jauchebildung, und es entsteht die

ichorrhöse Form der Peritonitis, die nicht selten mit Gangrän entzündeter Gewebsteile einhergeht.

Der Verlauf, den die Entzündungen des Bauchfells nehmen, kann ein sehr verschiedener sein. In sehr vielen Fällen endigt die akute Peritonitis nach wenigen Tagen mit dem Tode, in noch viel mehr Fällen aber, besonders in solchen, in denen die Entzündung zirkumskript und lokal bleibt, und die die Kliniker gewöhnlich mit einem euphemistischen Ausdruck nur als „peritonitische Reizung" bezeichnen, kommt es zur Ausheilung unter Bildung von Narben in Gestalt bindegewebiger Verdickungen, Schwielen oder bindegewebiger Stränge und Verwachsungen, in noch andern Fällen bleiben abgekapselte, intraperitoneal gelegene Eiterherde zurück, die vielfach auch unter der vieldeutigen Bezeichnung „Exsudat" subsummiert werden.

Der Befund ist in denjenigen Fällen, die zum Tode führen, sehr wechselnd. In einigen Fällen sind die Organe der Bauchhöhle unter sich und mit den Wandungen vielfach verklebt, und man findet zwischen ihnen eine große Zahl von abgeschlossenen Eiterhöhlen. das Bauchfell selbst ist hochrot gefärbt und überall von fibrinös-eitrigen Massen bedeckt, in andern Fällen dagegen sind die Eingeweide nur an kleinen Stellen mit einander verklebt und schwimmen fast vollkommen frei beweglich in der mit massenhaftem Eiter erfüllten Bauchhöhle. in noch andern Fällen, und das sind die bösartigsten, die in wenigen Stunden zum Tode führen, ist die Bauchhöhle fast leer von freier Flüssigkeit, mit einiger Mühe lassen sich vielleicht 100 ccm einer trüben, meist etwas blutig tingierten schmierigen Masse gewinnen. Die Darmschlingen sind meist meteoristisch aufgetrieben, die Serosa hochrot gefärbt, überall von einem dünnen Überzuge der oben bezeichneten schmierigen Masse versehen, nach deren Entfernung die Serosa fast überall glatt und glänzend ist. Bei der mikroskopischen Untersuchung erweist sich die Masse als eine geradezu ungeheuerliche Anhäufung von Kokken und Bakterien, zwischen denen vereinzelte rote Blutkörperchen und Eiterzellen gelegen sind. Diese letzt beschriebene Form, die sogenannte „septische Peritonitis", stellt sich bei marantischen oder (z. B. durch starken Blutverlust) geschwächten Personen nach Infektion der Bauchhöhle mit sehr virulenten Keimen ein. In diesen Fällen von septischer Peritonitis ist das Bauchfell nicht mehr im stande, gegen die virulenten Bakterien in geeigneter Weise zu reagieren. Infolgedessen kommt es zu einer rapiden Vermehrung der Keime mit massenhafter Produktion von Giftstoffen, unter deren Wirkung der ohnehin hinfällige Körper rasch verfällt und vollends erliegt. Gerade die Erklärung und Erkennung dieser Formen kann zuweilen schwierig werden. Oft handelt es sich um Personen, die im Anschluß an eine

sie sehr schwächende Operation plötzlich kollabieren, ohne daß hierfür ein Grund zu erkennen wäre, oder bei denen die Symptome der Peritonitis erst in der Agone und höchst undeutlich bemerkbar werden. In diesen Fällen, in denen dann auch der Obduktionsbefund makroskopisch vielfach unbefriedigend und zur Erklärung des Todes nicht ausreichend erscheint, gibt uns ein einziges frisches mikroskopisches Präparat die Erklärung und absolut sichere Deutung des sonst unverständlichen Krankheitsbildes.

Bei der günstig verlaufenden Peritonitis setzen alsbald Heilungsvorgänge ein. Die Serosa selbst und die darunter liegenden Gewebsschichten zeigen einen immer zunehmenden Grad von Rötung, der davon herrührt, daß sich entsprechend der gesteigerten dauernden Blutfüllung, die vorhandenen Blutbahnen erweitern und neue bilden. Eine lebhafte Zellproliferation liefert massenhafte junge Elemente, die als Wanderzellen in die aufgequollenen fibrinösen Massen vorrücken und sich hier zum Teil an der Beseitigung und Fortschaffung des fibrinösen Gitterwerkes beteiligen, zum Teil aber als Gewebsbildner auftreten und in erster Linie die Wandungen der Gefäße aufbauen, die von dem unterliegenden Bauchfell in das Fibrin hineinsprossen und auch hier eine gewisse Zirkulation und Saftströmung schaffen, die zur Verflüssigung und Resorption der Fibrinmassen genau so notwendig ist, als zur Organisation der Blutkoagula und Thromben. Das Fibrin wird durch eine immer weiter fortschreitende Schicht von Granulationsgewebe ersetzt, dessen älteste Lagen nach und nach in Narbengewebe übergehen. Dort wo zwei aneinanderstoßende Flächen von Peritoneum mit einander verklebt sind, kommt es bei der Organisation auch zu einer Verbindung der neugebildeten Gefäßsprossen, zu einer Verschmelzung der granulierenden Schichten, und so entsteht aus der ursprünglichen einfachen Verklebung jetzt nach und nach eine feste organische Vereinigung durch Gewebsmassen, eine Verwachsung, die nur unter Läsion von Gewebe zu lösen ist.

Ist alles Fremde und Krankhafte entfernt, so bildet sich das neugeschaffene Gewebe schnell zurück oder in Narbengewebe um. Die zelligen Elemente werden zum großen Teile, vielfach unter Übergang in Fettmetamorphose resorbiert, zum Teil werden sie, während die Blutgefäße verschwinden, zu fibröser Substanz.

Verläuft der Heilungsvorgang ganz glatt, oder handelt es sich nur um die Beseitigung einer einmaligen Ausschwitzung, so ist die zurückbleibende Narbe und Gewebsverdickung meist nur gering. Die Gewebsneubildung hält aber mit der Dauer des Prozesses gleichen Schritt und kann mit der Zeit recht beträchtlichen Umfang annehmen. So bilden sich z. B. um abgekapselte Eiterherde dicke pyogene Membranen vom Bau der gewöhnlichen Abszeßmembranen. Dabei

bleibt der Prozeß aber keineswegs auf die Serosa beschränkt, sondern setzt sich ganz gewöhnlich tief in die darunter liegenden Gewebsschichten, beim Darm vielfach bis in die Schleimhaut hinein fort.

Bevor ich auf diese mehr chronischen Zustände näher eingehe, möchte ich kurz die Ätiologie der akuten Peritonitis besprechen.

Entzündungen des Bauchfells können, wie die anderer Gewebe, durch die verschiedensten Arten von Reizen: mechanischen, chemischen, thermischen, elektrischen, hervorgerufen werden. Nur den beiden erstgenannten Arten ist aber eine wirklich praktische Bedeutung zuzuerkennen. Mechanische Insulte im Bauchfell werden am häufigsten durch Operationen gesetzt und sind meist lokaler Natur. Demnächst am häufigsten kommen wohl Druckwirkungen in Betracht, indem einmal Geschwülste durch Druck Läsionen des Bauchfells bis zur vollendeten Nekrose mit reaktiver Entzündung herbeiführen. Zweitens rufen vor allem Einklemmungen in Brüchen „peritonitische Reizungen" und zirkumskripte Entzündungen hervor, deren Residuen in Gestalt von umfangreichen Verwachsungen der Bauchorgane und flächenhaften Schwielenbildungen im Peritoneum noch an der Leiche zu erkennen sind.

Sehr viel häufiger aber als die mechanischen, führen die chemischen Reize zu umfangreichen, oft tödlichen Entzündungen im Bauchfell. Als solche Reize wirken in erster Linie Bakteriengifte, sehr viel seltener sind andere chemisch differente Substanzen, wie Lösungen von Sublimat, Argent. nitr. Liq. ferri sesqu., Chlorzink, Jod u. a. die Ursache für schwere Entzündungen.

Als krankmachende Bakterien kommen alle diejenigen in Betracht, die überhaupt Gewebskrankheiten hervorrufen können, insonderheit die Gruppe der Eitererreger, Streptokokken, Staphylokokken usw., die bei der Frau wohl am häufigsten im Verlaufe des Puerperalfiebers in die Bauchhöhle gelangen, wie denn dieses unter allen in Betracht kommenden Ursachen bei der Peritonitis der Frau die erste Stelle einnimmt und früher in noch viel höherem Maße einnahm.

Ganz besonders wichtig ist aber für uns, die wir uns hier im speziellen mit den Erkrankungen des Bauchfells des weiblichen Beckens beschäftigen, daß auch der Gonokokkus-Neißer heftige, ja tödliche Entzündungen im Peritoneum verursachen kann. Lange Zeit hat der Streit über die Frage geschwebt, ob der Gonokokkus-Neißer imstande sei, allein, also ohne Mitwirkung fremder Keime eine Peritonitis hervorzurufen. Seitdem zuerst Wertheim mit Nachdruck den Standpunkt vertreten hat, daß der Gonokokkus allein zur Erregung einer Peritonitis genüge, sind inzwischen so viele Beobachtungen der verschiedensten Autoren wie Veit, Döderlein, Menge, Broese bekannt geworden,

daß heute trotz des Widerspruches von Bumm an dem Vorkommen einer echten Peritonitis gonorrhoica nicht mehr gezweifelt werden kann. Zweifelhaft ist es mir aber, ob in den Fällen von Menge und Broese, die nach Aufrichten des fixierten retroflektierten Uterus eine mit Temperatursteigerung einhergehende mehrtägige Peritonitis beobachtet haben, wirklich noch lebende Kokken in die Bauchhöhle hineingelangt sind. Es will mir so scheinen, als ob der aus den angerissenen Tubensäcken in die Bauchhöhle eingeflossene Eiter steril gewesen sei, und als ob die stürmischen Erscheinungen der hochgradigen peritonitischen Reizung lediglich durch die in dem Eiter enthaltenen Toxine ausgelöst worden seien.

Ein anderer Mikroorganismus, der gerade in neuerer Zeit und insbesondere für den Gynäkologen eine ungeahnte Bedeutung erlangt hat, ist das Bacterium coli, das auch in einer ganzen Reihe von Bauchfellentzündungen als der alleinige Erreger angesehen werden muß.

Von weiteren pathogenen Keimen, die nicht selten von den weiblichen Genitalorganen aus in die Bauchhöhle gelangen und Entzündungen verursachen, ist noch der Fraenkelsche Diplococcus pneumoniae zu erwähnen.

Für alle die hier oben angeführten Bakterienarten gilt der für den Operateur so ungemein wichtige Satz, daß durch das Hineingelangen von geeigneten Keimen in die Bauchhöhle eine Peritonitis entstehen kann, aber keineswegs entstehen muß, noch tatsächlich in jedem Falle entsteht. Durch die klassischen Untersuchungen von Georg Wegner und von Paul Grawitz haben wir erfahren, daß die gesunde normale Bauchhöhle eine ganze Anzahl von virulenten Eitererregern ohne sichtliche Schädigung verträgt und vernichten kann. Die Richtigkeit ihrer Ausführungen wird tagtäglich in hunderten von Fällen, bei jeder operativen Eröffnung der Bauchhöhle erwiesen. Wir wissen heute, daß wir nicht aseptisch in idealem Sinne operieren können, daß bei jeder, auch der sorgsamst vorbereiteten Laparotomie mehr oder minder zahlreiche Keime in die Bauchhöhle hineingelangen, und daß als ein Hauptziel der Verbesserung der Technik der Laparotomie angestrebt wird, die Zahl dieser nicht zu vermeidenden Keime herabzusetzen. In der normalen gesunden Bauchhöhle werden unter gewöhnlichen Verhältnissen die Bakterien, auch die Eitererreger schnell resorbiert. Eine Entzündung tritt nur ein, a) wenn gar zu große Mengen davon in die Bauchhöhle gelangen oder diese stagnierende Nährflüssigkeiten enthält, b) wenn stark geschädigte oder abgestorbene Teile (z. B. Unterbindungsstümpfe) die Ansiedlung und Vermehrung der Kokken begünstigen, c) wenn eine Stelle der Bauchwandung (z. B. die infizierte Wunde, Stichkanaleiterung), oder der Bauchorgane entzündet ist und als Infektionsträger fortgesetzt neue Massen von Ent-

zündungserregern in die Bauchhöhle gelangen läßt, d) endlich wenn die Resorptionsfähigkeit des Bauchfells geschwächt oder aufgehoben ist, z. B. bei flächenhafter Schwielenbildung, bei lokalen oder allgemeinen Zirkulationsstörungen. Wenn man diese allgemeinen Gesichtspunkte beachtet, wird man unschwer eine Antwort auf die so oft aufgeworfene Frage finden, warum von zwei, anscheinend unter ganz gleichen Bedingungen und mit derselben peinlichen Sorgfalt ausgeführten Laparotomien die eine reaktionslos verläuft und heilt, während die andere unter Ausbildung einer schweren eitrigen Peritonitis zum Tode führt. Die verschiedenen Bauchhöhlen gleichen sich eben keineswegs wie mehrere mit gleichen Nährböden versehene Reagenzgläser, sondern bieten für die Entwicklung der Bakterien ganz außerordentlich verschiedene Bedingungen.

Den Übergang zu den chronischen Entzündungen des Bauchfells bildet die Peritonitis tuberculosa. Die Tuberkelbazillen wirken in anderer Weise als die gewöhnlichen Entzündungserreger, indem beim Hineingelangen derselben in die Bauchhöhle einmal eine allgemeine Reizung der Serosa mit all den Veränderungen, die bei der akuten Peritonitis besprochen sind, entsteht oder doch entstehen kann, zum andern aber an der Stelle, wo sich die Bazillen festsetzen, umschriebene Gewebswucherungen eintreten, welche die für den ganzen Prozeß charakteristischen kleinen Entzündungsherde, die Tuberkelknötchen mit den epitheloiden Zellen, den Riesenzellen und der eigenartigen Degeneration, der Verkäsung, liefern.

Bei der tuberkulösen Peritonitis kommen zwei vollkommen verschiedene Formen zur Beobachtung. Die erste, die sogenannte trockene Form verläuft, ohne daß dabei eine reichlichere Ausschwitzung und Ansammlung von entzündlicher Flüssigkeit in der Bauchhöhle zustande kommt; die Folge davon ist, daß die Oberflächen der Organe dauernd und breit aneinanderliegen und unter sich und mit der Bauchwand verkleben und verwachsen. Die dazwischen liegenden Tuberkelknötchen erreichen vielfach einen Umfang, der weit über die Ausdehnung eines Hirsekornes hinausgeht. sie bilden schließlich große trockene Käseherde. Dabei ist die Ausbreitung dieser Konglomerattuberkel nach keiner Richtung hin beschränkt, sie zerstören nicht selten die ganze Dicke der Darmwände und bilden Anastomosen der benachbarten Schlingen, oder sie durchsetzen unter Umständen auch die gesamte Dicke der Bauchwand und führen zur Bildung spontan entstehender Kotfisteln. Diese trockene Form der tuberkulösen Peritonitis findet sich vorzugsweise bei Kindern. Bei dem Versuche,

die Kotfisteln operativ zu beseitigen, ist dies Verhalten zu beachten. Die Bauchhöhle ist mehr oder minder vollkommen obliteriert, sodaß eine wirkliche Höhle gar nicht angetroffen wird, und die Verwachsungen sind so fest, daß bei dem Versuche, sie zu trennen, oft eher die Darmserosa von der Muscularis, als die Verwachsungen in sich gelöst werden.

Die zweite Form der tuberkulösen Peritonitis, die sich meist bei Erwachsenen findet, geht mit der Ausschwitzung und Ansammlung einer größeren oder kleineren Menge von entzündlicher Flüssigkeit im Bauchraume einher. Diese Flüssigkeit ist vielfach serös, nicht selten mit hämorrhagischen Beimengungen oder aber getrübt und eitrig. Hierbei ist naturgemäß die Verwachsung der Eingeweide sehr viel weniger ausgedehnt als bei der ersten Form. Die blutige Beimischung, das hämorrhagische Exsudat, ist charakteristisch für die chronischen periodisch exazerbierenden Erkrankungen der serösen Häute, als deren Hauptvertreter neben der Tuberkulose in zweiter Linie der Krebs anzusehen ist. Deshalb sind hämorrhagische Exsudate der serösen Höhlen stets auf krebsige oder tuberkulöse Entzündung verdächtig.

Viel behandelt ist in den letzten Jahren die Frage, wie es zur tuberkulösen Peritonitis kommt und in welchem Verhältnis speziell diese zur Tuberkulose der weiblichen Sexualorgane steht. Die von Glimm, Menne u. A. berichteten Fälle von gleichzeitiger tuberkulöser Entzündung des Bauchfells und der Genitalorgane bei kleinen Mädchen zeigen, daß in einer großen Zahl von Fällen der Prozeß von der Bauchhöhle auf die Tuben übergreift. Andere Fälle, wie z. B. der von Sippel publizierte, sprechen dafür, daß auch umgekehrt die Erkrankung aus den Eileitern auf das Bauchfell fortgeleitet werden kann. Nach den Versuchen von Jung an Kaninchen ist es auch durchaus nicht unwahrscheinlich, daß die primär in der Scheide auftretende Tuberkulose den Genitalkanal hinaufkriecht. Von Baumgarten (Dtsch. path. Gesellsch. 1904) bestreitet zwar auf Grund von Experimenten, daß eine derartige aszendierende Genitaltuberkulose vorkommt. Seinen Beobachtungen stehen aber die von Jung gegenüber, der in 11 Fällen tatsächlich die Ausbreitung des Prozesses von unten nach oben gegen das Ostium abdominale tubae festgestellt hat. Wenn es hiernach nun auch zweifellos erscheint, daß eine primäre Genitaltuberkulose sekundär eine Erkrankung des Bauchfells nach sich ziehen kann, so ist im allgemeinen doch festzuhalten, daß in der großen Mehrzahl der Fälle beim Menschen die Genitaltuberkulose sekundärer Natur ist. Diesen Standpunkt haben auch die verschiedenen Referenten auf dem IV. internationalen Kongreß für Geburtshilfe und Gynäkologie (Rom) mehr oder minder bestimmt vertreten. Insbesondere hat A. Martin mit besonderem Nachdruck darauf hingewiesen, daß in erster Linie der Darm als Eintrittspforte

anzusehen sei, und daß sich von hier die Bazillen entweder durch Vermittelung der Plicae entero-ovaricae (Clado) oder das Bauchfell auf die Sexualorgane verbreiten.

Bei diesem letzteren Modus ist es aber keineswegs notwendig, daß die Erreger von der erkrankten Darmstelle direkt in das Bauchfell eintreten, wahrscheinlich greift die Entzündung noch häufiger erst von den sekundär erkrankten und verkästen Lymphdrüsen (Tabes meseraica) auf das Bauchfell über.

Endlich besteht selbstverständlich auch die Möglichkeit, daß die Bazillen per continuitatem von der Pleura her oder aber durch die Blutbahn von Krankheitsherden der Lungen oder anderer Organe in die Bauchhöhle verschleppt werden.

Auch bei der tuberkulösen Peritonitis sehen wir wie bei jeder andern Form der Entzündung, daß das Bauchfell des Beckens oft nicht nur am stärksten, sondern sogar isoliert erkranken kann, ja daß mitunter der Prozeß lange Zeit im Becken isoliert bleiben und ausheilen kann, ohne daß es jemals dabei zu einer allgemeinen Peritonitis zu kommen braucht. Pfannenstiel beobachtete z. B. dreimal perimetritische Exsudate, die sich zurückbildeten, nachdem die Bauchhöhle aus anderer Veranlassung geöffnet war. Dieses Verhaltens wegen neigt Pfannenstiel zu der Annahme, daß die Exsudate tuberkulöser Natur gewesen seien.

Daran, daß die tuberkulöse Peritonitis überhaupt ausheilen kann, ist heute nicht mehr zu zweifeln, unklar ist allerdings noch, welche Rolle der Laparotomie als Heilfaktor zuzuschreiben ist, denn tatsächlich heilt die Bauchfelltuberkulose auch in vielen Fällen aus, in denen keine Laparotomie ausgeführt wird. Bei der Tendenz zur Heilung und im Verlaufe derselben sehen wir, wie in den Tuberkeln das Fibrin und die großen epitheloiden Zellen nach und nach verschwinden, beziehungsweise unter stetiger Verkleinerung der Knötchen durch Narbengewebe ersetzt werden. Diese sogenannten fibrösen Tuberkel können sich bis auf kaum sichtbare Reste zurückbilden und, indem auch die Zeichen der allgemeinen Peritonitis verschwinden, kann es schließlich zur Wiederherstellung eines glatten glänzenden Bauchfells kommen (Jordan). Die von Stchégoleff und Gatti beschriebenen feinern histologischen Vorgänge bei der Heilung dieser Bauchfelltuberkulose enthalten nichts für die Bauchfelltuberkel spezifisches, sondern decken sich vollkommen mit den Bildern, die man bei der Heilung der Tuberkulose in andern Organen, z. B. den Lymphdrüsen, antrifft.

Wenn wir von chronischer Peritonitis und im besondern von chronischer Pelveo-Peritonitis sprechen, so subsummieren wir unter dieser Bezeichnung zwei ganz verschiedene Begriffe. Einmal verstehen

wir darunter solche Fälle, bei denen der Krankheitsprozeß wie z. B. bei der Tuberkulose über lange Zeit fortdauert, zum andern aber werden mit dem Ausdruck Pelveo-Peritonitis nicht sowohl wirklich noch andauernde Prozesse als vielmehr Zustände bezeichnet, die die Folgen und Residuen längst abgelaufener und zur Ruhe gekommener Entzündungen sind. Bei diesen letzteren, z. B. den perimetritischen Strängen, hat man es gar nicht mehr mit einer noch bestehenden, weiterschreitenden Entzündung zu tun, sondern nur mit den Ausheilungszuständen, die danach verblieben sind.

Wir haben oben gesehen, daß im Becken als dem tiefsten Teile der Bauchhöhle sich mit Vorliebe entzündliche Exsudate ansammeln und abkapseln können. Wir haben dann einen intraperitonealen Abszeß, der in seinem Schicksal und seinen Ausgängen ganz außerordentlich den extraperitoneal gelegenen Abszessen ähnelt. Zweifellos rangieren auch eine ganze Anzahl solcher intraperitonealen Eiterherde unter der Diagnose „Exsudat". Um Wiederholungen zu vermeiden, verweise ich bezüglich aller genaueren Beschreibungen auf die in dem vorhergehenden Abschnitte enthaltenen Ausführungen. Auch der intraperitoneal gelegene Abszeß kann in eines der angrenzenden Hohlorgane (Scheide, Blase, Darm) oder nach außen durchbrechen, sich entleeren und nun eventuell schnell ausheilen, oder aber weiterbestehen, vielleicht unter periodisch wiederkehrenden Entleerungen. Trifft der Operateur auf einen alten im Becken gelegenen Abszeß, so sollte er bei dessen Ausräumung stets mit der Möglichkeit rechnen, daß dieser Abszeß eine oft sehr schwer auffindbare Kommunikation mit dem Darme hat, und daß durch die Entfernung dieses Abszesses eine freie Verbindung zwischen Darm und Bauchhöhle hergestellt wird. Ich habe mich bei der Sektion zahlreicher unglücklich verlaufener Operationsfälle davon überzeugt, daß diese Gefahr hier im Becken, ebenso wie in der Umgebung des Processus vermiformis keine geringe ist.

Kleinere Abszesse können im Laufe der Zeit resorbiert, größere, auch wenn sie nicht in benachbarte Teile durchbrechen, erheblich verkleinert werden, allerdings nur unter Bildung von dicken narbigen Schwielen und Schwarten, die ihrerseits Falschlagen des Uterus und Verzerrungen und Abknickungen der Eileiter, der Ureteren und des Darmrohres bewirken und heftige Beschwerden machen können.

Bei sehr langem Bestehen tritt gelegentlich eine Fettmetamorphose der Eiterkörperchen und spätere Umsetzung des Fettes zu Cholestearinkristallen usw. ein, der Abszeß bekommt eine gewisse Ähnlichkeit mit einem Atherom. Zuweilen findet man in einer Bauchhöhle mehrere derartige abgekapselte und veränderte Abszesse.

Chronische entzündliche Peritonitis im Becken finden wir ganz besonders häufig bei Katarrhen und langdauernden Erkrankungen

der Tuben. Wir haben schon oben gesehen, daß auch akute allgemeine Peritonitis entstehen kann, indem z. B. beim Puerperalfieber Entzündung und Entzündungserreger durch die Eileiter in die Bauchhöhle hineingelangen. Wir haben ferner gesehen, daß ganz regelmäßig bei den Tubargraviditäten erhebliche chronische Entzündungen im Beckenbauchfell bestehen, die wahrscheinlich außer durch andere Ursachen auch wohl dadurch unterhalten werden, daß während des Bestehens der Schwangerschaft fortgesetzt oder doch schubweise Blutkoagula und dergl. durch das Ostium abdominale in die Bauchhöhle entleert werden.

Ganz ähnlich verhält es sich offenbar bei katarrhalischen und eitrigen Entzündungen der Tube. Zweifellos gelangen, zum mindesten bis zum völligen Verschluß des Ostium abdominale tubae, die heftig reizenden Absonderungs- und Entzündungsprodukte auf das Peritoneum und erhalten dasselbe dauernd in einem mehr oder minder hochgradigen Entzündungszustand. Außerdem aber besteht die Möglichkeit, daß die Entzündungserreger oder ihre Giftstoffe, wie Wertheim dies auch von den Gonokokken annimmt, durch die Lymphbahnen in das Bauchfell gelangen und nun die Reizung desselben auch dann noch unterhalten, wenn auch der Verschluß des Ostium abdominale die direkte Verbindung zwischen Tubeninnerm und Cavum abdominale längst aufgehoben hat.

Bei dieser Peritonitis finden wir das Bauchfell des Beckens im Zustande mehr oder minder starker Vaskularisation, von kleinen Blutungen durchsetzt und hier und da mit Fibrin beschlagen; einander berührende Flächen sind vielfach mit einander verklebt. In die so gebildeten Nischen ist ein bald klares bald trübes Exsudat eingeschlossen. Durch die Organisation des Fibrins kommt es nun einmal zu flächenartigen, schwieligen Verdickungen, zum andern zur Verwachsung der Berührungsflächen. Diese Adhäsionen bleiben nur in einem Teile der Fälle flächenhaft. Meist bilden sie sich später beim Übergang in Narbengewebe erheblich zurück und ziehen sich zu dünnen Häuten und Strängen aus, die die verschiedenen Eingeweide des Beckens mit einander verbinden, die Beckenhöhle insonderheit den Douglasschen Raum in oft allseitig gegen einander abgeschlossene Fächer und Kammern teilen und einzelne Organe, wie z. B. die Ovarien, oft wie mit Schleiern vollkommen einhüllen.

Es ist klar, daß durch solche Verbindungen die Beweglichkeit und Verschiebbarkeit der einzelnen Organe des Beckens gegen einander erheblich beeinträchtigt wird oder doch beeinträchtigt werden kann. Die Folge dieser Verlötungen und Fixationen ist es, daß jede irgendwie erhebliche Lage- oder Gestaltsveränderung eines Organes auf die andern zurückwirken muß durch Zerrungen, die außerordentlich schmerzhaft sind (so z. B. Defäkation, Bewegungen oder Aufsteifungen des

Uterus u. dergl. m.). In vielen Fällen reißen diese dünn und dünner gewordenen Fäden schließlich einmal durch, die beiden Enden schnurren gegen die Insertionsstellen zurück, rollen sich hier zusammen und bleiben dann oft als kleine weiße derbe Knötchen bestehen (Peritonitis, Perihepatitis, Perisplenitis nodosa).

Da diese peritonitischen Stränge die Residuen von Organisationen und Gewebsneubildungen sind, die allemal mit der Schaffung sehr reichlicher und vielfach auch großer Gefäße einhergehen, so enthalten diese Stränge, zumal so lange sie noch frisch sind, zahlreiche Blutgefäße, die man nicht selten als netzförmig oder baumartig verzweigte rote Stämmchen erkennen kann. Ganz besonders reichlich pflegt die Gefäßbildung dort zu sein, wo die Stränge an der Oberfläche der Organe inserieren. Hieraus erklärt es sich, daß nach Zerreißungen oder scharf vorgenommenen Trennungen dieser Stränge ausgiebige, ja manchmal tödliche Blutungen und Nachblutungen eintreten können.

Aber noch in anderer, ganz ungeahnter Weise können gerade diese Adhäsionen den tödlichen Ausgang sonst glücklich ausgeführter Operationen herbeiführen. Ich habe schon oben angedeutet, daß in allen schwereren Fällen von Peritonitis die Entzündung keineswegs auf das Bauchfell allein beschränkt bleibt, sondern stets auch die benachbarten Gewebsschichten mit ergreift. Speziell beim Darm lassen sich mit Leichtigkeit die Zellinfiltrationen und Wucherungen durch die verschiedenen Schichten, mitunter bis in die Schleimhaut hinein verfolgen. Kommt es dann nachher zu Ausheilungen und Narbenbildungen, so setzen sich auch diese durch die Darmwand fort, die verschiedenen sonst gegen einander verschieblichen Lagen derselben verwachsen und werden unbeweglich. Wirkt nun an einer derartig narbig veränderten Stelle infolge einer hier haftenden festen Adhäsion ein Zug auf die Darmwand, so wirkt dieser ohne weiteres durch die ganze Dicke derselben hindurch und greift nicht wie sonst lediglich an der Serosa, sondern ebenso sehr an der Schleimhaut an.

Wenn eine solche Stelle dem fortgesetzten Zuge nachgibt und Abknickungen oder bruchartige Ausstülpungen des Darmes entstehen, so ist nicht nur die Serosa, sondern die ganze Darmwand ausgebuchtet, und die Schleimhaut ist oft wie ein langer dünner Trichter tief in die Adhäsion hineingezogen, wie dies die nebenstehende schematische Zeichnung veranschaulichen soll. Wird in solchen Fällen die Adhäsion stumpf oder scharf vom Darme abgetrennt, so wird die Schleimhaut mit angerissen oder durchschnitten und eine Kommunikation zwischen Darmlumen und Bauchhöhle hergestellt, die zum Ausgang einer tödlichen Peritonitis werden kann.

Ich möchte nicht unterlassen an dieser Stelle auf die außerordentliche Bedeutung und die Wichtigkeit des oben geschilderten Verhaltens

bei den peritonitischen Strängen noch einmal ausdrücklich hinzuweisen. Es sind diese Zustände von den Operateuren meines Erachtens auch heute noch nicht genügend gekannt oder in ihrer Bedeutung gewürdigt. Es wäre mir ein leichtes aus den Sektionsprotokollen des Greifswalder pathologischen Instituts etwa ein Dutzend Fälle zusammenzustellen, bei denen ein ähnliches Verhältnis den tödlichen Ausgang der Operation verschuldet hatte. Dies Verhalten würde sicher noch viel öfter konstatiert werden, wenn nur nicht die Perforationen so klein wären und so versteckt lägen, daß sie, auch bei aufmerksamer Obduktion, leicht übersehen werden. Sie machen sich außen am Darm oft gar nicht

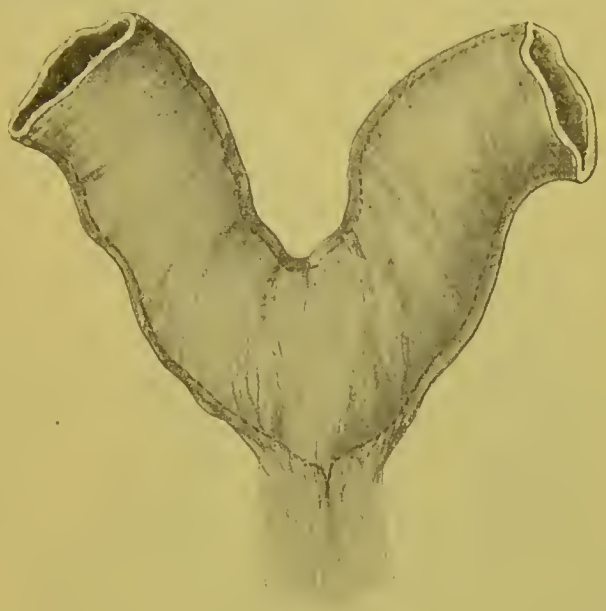

Fig. 17.

Der an dem Darm inserierende fibröse Strang hat auch die Schleimhaut trichterartig nach außen gezogen. Es besteht die große Gefahr, bei Lösen der Adhäsion die Schleimhaut einzureißen. (Die Schleimhaut ist durch die punktierte Linie angedeutet.)

bemerkbar, und auch am aufgeschnittenen Darme findet man sie nur, wenn man geradezu auf sie fahndet, das verdächtige Stück — meist handelt es sich ja um Rektum und Flexura sigmoidea — genau absucht und jede kleine Schleimhautfalte, jede Einsenkung entfaltet und mit feiner Sonde abtastet. Manchmal können solche kleinsten Fisteln unter Umständen einige Zeit lang sogar dem Durchtritt von Darminhalt wehren.

Es kann wohl keinem Zweifel unterliegen, daß ähnlich, wie hier die Darmschichten, so auch an den übrigen Teilen des Bauches, bei Entzündungen und Schwielenbildungen die unterliegenden Gewebe, insonderheit auch das Parametrium mit ergriffen werden. Die Beziehungen von Parametrium und Perimetrium sind so innig, daß eine strikte Entscheidung darüber, was von entzündlichen Vorgängen dem Parametrium und was dem Perimetrium angehört, anatomisch und noch viel mehr kli-

nisch schwierig oder unmöglich wird. Es versteht sich von selbst, daß bei Schwielenbildungen, die sich etwa am Boden der Excavatio recto-uterina vollziehen, auch die angrenzenden Lagen des Parametrium mit verändert, von der narbigen Schrumpfung und dergl. mit betroffen werden. Hieraus erklärt sich wohl von selbst, daß die Ausführungen von Schultze über die Parametritis posterior und W. A. Freund über die Parametritis chronica atrophicans eine teilweise nur bedingte Zustimmung erfahren haben, indem Küstner u. A. den Sitz der eigentlichen Erkrankung nicht in das Parametrium, sondern in das Perimetrium verlegen. Ich möchte glauben, daß das Richtige wie so oft bei zwei widerstreitenden Meinungen in der Mitte liegt, daß beide Parteien Recht haben. An dem wirklichen Bestehen und häufigen Vorkommen der Parametritis chronica atrophicans von Freund möchte ich nicht zweifeln, aber bei aller Anerkennung doch nicht außer Acht lassen, daß solche Veränderungen im Beckenbindegewebe auch sekundärer Natur sein und sich im Anschluß an Entzündungen des Peritonealüberzuges ausbilden können, und daß dann eben nicht die Parametritis, sondern die Perimetritis das primäre und das wesentliche an den Veränderungen darstellt. Weiterhin ist zu bemerken, daß bei der Ähnlichkeit der Symptome und Veränderungen durch die klinische Beobachtung und die kombinierte Untersuchung eine Entscheidung darüber, wo die eigentliche Quelle des Leidens sitzt, sehr oft nicht herbeizuführen ist, ja daß dies auch bei der Operation und Sektion noch zweifelhaft bleiben kann, wie Küstners Beurteilung der Ziegenspeckschen Beschreibungen und Abbildungen unzweifelhaft beweist.

Ich möchte an dieser Stelle noch kurz auf die nahen Beziehungen des Processus vermiformis zu der akuten und chronischen Perimetritis hinweisen. Wir sehen nicht ganz selten, daß bei Entzündungen des Wurmfortsatzes, zumal wenn er lang in das Becken hineinhängt, auch die Beckenorgane, insonderheit die rechtsseitigen Adnexe in Mitleidenschaft gezogen werden. Dann bildet sich wie auch in der beigegebenen Abbildung eine Kombination von Perityphlitis und Perimetritis aus, bei der es klinisch und anatomisch schwer werden kann zu entscheiden, welches Organ primär erkrankt gewesen ist.

Ich komme nun zur Besprechung von chronischen Bauchfellveränderungen, die auf besondere Ursachen zurückzuführen sind. Ich habe schon oben der mechanischen Insulte gedacht, die Alterationen des Bauchfells nach sich ziehen. Ich will an dieser Stelle nur darauf hinweisen, daß wir bei längerem Bestehen von Hernien ganz regelmäßig bindegewebige Verdickungen und Verwachsungen an den Bauch- und Beckeneingeweiden wahrnehmen, desgleichen sehen wir an Organen, die auf andere Weise im Becken längere Zeit oder wiederholt eingeklemmt gewesen oder gedrückt worden sind, die Folgen

Fig. 18.

Verwachsung des Proeessus vermiformis mit der rechten Tube. Beteiligung der Beckenorgane an einer Perityphlitis. (Nach einem Präparat aus der pathologisch-anatomischen Abteilung des hygienischen Instituts in Posen.)

der chronischen Reizwirkung in der Bildung von Schwielen und Synechien des serösen Überzuges.

Einen weiteren Grund für eine diffuse gleichmäßige Verdickung oft des gesamten Bauchfells bildet die chronische Stauung. In einer großen Zahl von Fällen, bei denen Hydrops ascites über längere Zeit bestanden hat, ist das Bauchfell verdickt, es ist dann nicht grau, zart und durchscheinend, sondern weiß, sehnenartig ödematös, manchmal fast lederartig fest und oft erheblich geschrumpft. Diese narbigen Schrumpfungen, deren Wirkung man in Verkürzungen der Ligamenta lata sowie des Mesenteriums deutlich erkennen kann, kommen bei Fällen von chronischen Hydrops ascites zustande, ohne daß jemals eine Infektion oder ein akutes Stadium bestanden hat, lediglich infolge der dauernden Cyanose und der hierdurch bedingten Gewebswucherung, wie sie an der äußeren Haut in der Elephantiasis bei chronischer Stauung, z. B. der Beine, in die Erscheinung tritt. Hierbei macht es keinen Unterschied, ob die Stauung allgemeiner Natur, etwa durch einen Herzfehler hervorgerufen ist, oder ob sie, wie z. B. bei Störungen des Pfortaderkreislaufes, auf die Bauchhöhle beschränkt ist.

Zum Schluß möchte ich noch einer weit ausgedehnten Schwielenbildung Erwähnung tun, die für den Operateur eine nicht zu unterschätzende Bedeutung hat. Im Gegensatz zu der letzten Gruppe ist sie im wesentlichen auf das Bauchfell des Beckens beschränkt. Sie findet sich nicht ganz selten bei ausgedehnter Geschwulstbildung im Becken, insonderheit in Fällen von umfangreichen Ovarialkystomen. Bei Frauen mit derartig großen Tumoren findet man gelegentlich das Becken von einer derben lederartigen bis 1 cm dicken rigiden Innenhaut austapeziert. Bei der mikroskopischen Untersuchung zeigt sich, daß hier nicht etwa eine flächenartige Metastasenbildung vorliegt, wie wir sie bei bestimmten Formen von krebsiger Erkrankung des Bauchfells kennen; vielmehr setzt sich die dicke Membran ähnlich wie eine uralte pleuritische Schwarte aus einem derben, festgefügten, kernarmen fibrösen Gewebe zusammen, das ungemein wenig Blutgefäße führt. Ein derartig verändertes Peritoneum ist in hohem Grade in seinen physiologischen Eigenschaften geschädigt und in Bezug auf Transsudation und Resorption in gleichem Maße beeinträchtigt. Eben darum sind aber auch die Gefahren einer Laparotomie bei einer Frau mit solcher Schwielenbildung im Becken ungleich größer als bei einer mit dünnem und zartem Beckenbauchfell. Blut und entzündliche Exsudation des übrigen Bauchfells stagnieren in dem tiefsten Teile der Bauchhöhle und bieten hier für die Entwicklung etwaiger bei der Operation hineingelangter Keime die günstigsten Bedingungen. Somit ist also die Gefahr für das Zustandekommen einer Peritonitis auch nach sorgfältig und unter Beobachtung strengster Asepsis ausgeführten

Laparotomien eine ungemein große. Die nebenstehende Figur 19 zeigt ein derartiges Bauchfell im Zustande der Entzündung. Man sieht, wie an der Schwiele, die in Wirklichkeit noch weit dicker ist, als es hier (um Raum zu sparen) gezeichnet worden ist, die oberen Lagen fibrinös aufgequollen und in geringem Maße kleinzellig infiltriert sind. An dem darunter liegenden fibrösen Gewebe sind die Veränderungen infolge des torpiden Charakters desselben noch ungemein gering.

Fig. 19.
Durchschnitt durch eine Schwiele des Beckenbauchfells bei einem großen Kystoma ovarii.
Die oberen Schichten im Zustand frischer Entzündung nach Exstirpation der Geschwulst.

Auch hieran ist zu erkennen, wie wenig diese fibröse Schwiele geschickt dazu ist, auf Entzündungsreize durch Ausbildung einer lebhaften Entzündung zu reagieren.

A. F. Neumann hat unlängst einen Fall veröffentlicht, bei dem die hier beschriebene schwielige Entartung des Beckenbauchfells zum letzten Grunde für die Bildung einer Hämatocele geworden war, indem eine nach Entfernung des Ovarialkystoms erfolgte Nachblutung unresorbiert blieb und so ein intraperitoneales Hämatom entstand. Dieser Fall zeigt, daß auch das Resorptionsvermögen des Bauchfells stark beeinträchtigt ist.

Sehr schwer ist eine strikte Antwort auf die Frage zu geben, wodurch in diesen Fällen von Peritonitis callosa die Verdickung

des Bauchfells eigentlich bedingt wird. Wahrscheinlich kommen hierfür mehrere Momente in Betracht. Einmal bedingen die Geschwülste wohl zweifellos sehr beträchtliche Zirkulationsstörungen im Becken, zum andern üben sie auch durch Reiben, Scheuern und Druck fortgesetzt mechanische Insulte auf die Nachbarschaft aus; endlich mag wohl in manchen Fällen nach Platzen einer oder mehrerer Cysten die Organisation oder Beseitigung des zähen Cysteninhaltes eine dauernde Verdickung des Beckenbodens hinterlassen. Allerdings ist zuzugestehen, daß das gänzliche Fehlen von derartigen Cysteninhaltresten in der derben fibrösen Membran das Bestehen des letztgenannten Grundes durchaus hypothetisch erscheinen läßt. Nach Platzen von Ovarialkystomen findet man oft ganz eigenartige Veränderungen des Bauchfells, die von Werth zuerst genauer beschrieben und mit dem Namen „Pseudomyxoma peritonei" belegt worden sind. Die sehr verschiedenartigen Folgen, die nach dem Hineingelangen des schwer resorbierbaren, oft noch mit lebenden und wucherungsfähigen Zellen untermischten, gallertigen Kystominhaltes eintreten können, werden in dem Kapitel von den Geschwülsten abzuhandeln sein. Ich möchte an dieser Stelle darauf nicht näher eingehen, sondern nur soviel hier anführen, daß ich Wendelers Auffassung nicht teile, wenn er in seinem Falle nach dem Platzen des Kystomsackes eine besondere Art der Peritonitis productiva konstruiert, bei der die neugebildeten Gewebsteile einer schleimigen Degeneration verfallen sollen.

Ebenfalls bei den Geschwülsten wird auch die Krebsbildung im Peritoneum behandelt werden, obgleich diese Erkrankung oft vielmehr unter dem Bilde einer Entzündung als einer Geschwulstbildung verläuft, sehr gewöhnlich mit Auftreten eines vielfach hämorrhagischen Exsudates einhergeht und dementsprechend auch als Peritonitis carcinosa bezeichnet wird.

Eine besondere Besprechung verdienen noch die ganz eigenartigen Veränderungen, die man bei Extrauterinschwangerschaften in dem Peritoneum mitunter beobachtet. Ich habe schon oben in dem Abschnitt über die Hämatocele ausgeführt, daß man bei Tubargraviditäten eine ganz mächtige Vaskularisation des Bauchfells auch an den Stellen beobachtet, die mit der Hämatocele direkt nichts zu tun haben, oder auch zu Zeiten antrifft, in denen eine Hämatocele noch gar nicht besteht. Ich habe diese Veränderungen als die Produkte chronischer Entzündung gedeutet, die bei der Beseitigung der dauernd während der Eileiterschwangerschaft aus dem Ostium abdominale tubae ausgestoßenen fremden Bestandteile, insonderheit der Blutgerinnsel entsteht, und die schließlich dazu führt, daß das sonst straffe fibröse Peritoneum zu einem äußerst gefäßreichen weichen, fast nur aus protoplasmatischen Zellen bestehenden Gewebe wird, das eine große Ähnlichkeit mit Granulationsgewebe hat.

Abgesehen aber hiervon trifft man nun oftmals dort, wo das Peritoneum direkt mit dem wachsenden Ei und dem Chorion in Berührung kommt oder demselben benachbart ist, große protoplasmareiche Zellen, die ganz fremdartig erscheinen. Sie liegen oft in kleineren Gruppen zu mehreren pflastersteinartig neben einander und erinnern in ihrem Aussehen und ihren Formen manchmal zweifellos an Plattenepithelien. Diese Zellen sind von den verschiedensten Untersuchern, die sich genauer mit der Histologie der Extrauteringraviditäten beschäftigt haben, z. B. von Orthmann, Schmorl, Füth, Heinsius, R. Meyer beschrieben und verschieden gedeutet worden. Darüber kann zunächst kein Zweifel bestehen, daß es sich hier um plazentare Elemente handelt, aber welchem Teile der Placenta sie angehören, steht heute noch nicht fest, wie ja überhaupt die ganze Histologie der Placenta noch ungeklärt ist. Die Mehrzahl der Autoren, und diesen möchte ich mich anschließen, sehen in diesen Zellen Bildungen der Placenta materna, also dezidnale Bildungen und nicht chorioepitheliale Wanderzellen. Danach entstehen also diese großen Zellen durch eine großartige Entwicklung aus den kümmerlichen Bindegewebskörperchen des normalen Bauchfells infolge der durch die Eiansiedelung bewirkten mächtigen Hyperämie und Durchtränkung des Gewebes. Es ist somit die Fähigkeit zu dezidualen Zellen auszuwachsen keineswegs auf die Elemente der Uterusschleimhaut beschränkt, sondern kommt bis zu einem gewissen Grade den verschiedensten Bindegewebszellen zu. Dies zeigt in ganz besonders charakteristischer Weise ein jüngst von M. Penkert mitgeteilter Fall von Eileiterschwangerschaft, bei dem das Netz mit den Chorionzotten des Eies in Verbindung getreten war und nun eine massenhafte deziduale Umgestaltung der Bindegewebszellen in diesen Stellen erkennen ließ.

Unerörtert möchte ich die Frage lassen, ob und unter welchen Bedingungen eine Eiansiedelung auch primär in dem Bauchfell erfolgt. Gerade in Bezug auf die Einbettung des Eies haben unsere Anschauungen in den letzten Jahren derartig bedeutende Wandlungen erfahren, daß es voreilig erscheint, darüber heute ein abschließendes Urteil abgeben zu wollen.

3. Kapitel.

Klinisches Verhalten.

I. Die nicht infektiöse Peritonitis, Perimetritis, Pelveoperitonitis.

An der Tatsache, daß auch im Beckenperitoneum mechanische und chemische Reize eine Entzündung hervorrufen können, für welche

es mit den uns heute bekannten Untersuchungsmethoden nicht gelingt, parasitäre oder toxische Infektionserreger nachzuweisen, besteht kein Zweifel.

Wir haben oben (Seite 228) der verschiedenen Momente gedacht, welche hier in Betracht kommen.

Ebenso wie unter Umständen Blut und die in ihm suspendierten Schwangerschaftsprodukte scheint der Chylus als ein intensiver Reiz für das Peritoneum zu wirken, wie Döderlein (Sarwey, Zentralbl. f. Gynäkologie 1898 No. 16) bei dem Platzen einer Chyluscyste feststellen konnte. Es bleibt fraglich, ob es sich hier um einen rein chemischen Reiz gehandelt hat, oder welche Art von toxischer Reizwirkung sich geltend macht, eine Frage, welche uns auch bei der Reaktion entgegentritt, die wir bei der Berührung des Peritoneum durch Myommassen, Ovarialcysten und ihren Inhalt, besonders bei Embryomen beobachten.

Abgesehen von diesen in ihrer Ätiologie allerdings nicht völlig eindeutigen Befunden, begegnen wir in überraschender Häufigkeit peritonitischen Veränderungen, über deren Entstehung Anamnese und Symptome in gleicher Weise vollständig im Stich lassen. Bei jungen Frauen und Mädchen zwischen dem 15. und 25. Lebensjahre, deren Entwicklung angeblich völlig ungestört verlaufen ist, treffen wir ausgedehnte peritonitische Schwielen, Verwachsungen, Verlötung der Organe, besonders des Ostium tubae abdominale, wenn eine Inspektion in die Bauchhöhle auf dem Operationstisch durch andere Gelegenheitsursachen veranlaßt wird. Es gab eine Zeit, in welcher man alle diese Veränderungen als Residualerscheinungen von Gonorrhoe aufzufassen geneigt war. Nach unserer jetzigen Auffassung ist — jedenfalls in sehr vielen Fällen meiner Beobachtung — hierfür kein Anhaltspunkt zu finden. Seitdem wir auf den Infantilismus der Genitalien zu achten gelernt haben, lag es nahe, hiermit derartige Entwicklungshemmungen in Beziehung zu bringen. Zuweilen habe ich anamnestisch feststellen können, daß die Betreffenden als kleine Kinder an Vulvovaginitis gelitten haben; dann rechne ich diese chronischen Perimetritiden zu den infektiösen. In anderen Fällen hat in früher Jugend eine verhängnisvolle Darmträgheit bestanden, mit qualvoller Koprostase und der Notwendigkeit, drastische Abführungsmittel zu gebrauchen, oder zu mechanischer Ausleerung des Rektum Zuflucht zu nehmen; auch diese Fälle bin ich geneigt, als infektiöse aufzufassen, resp. in den peritonitischen Reizerscheinungen die Folge einer vom Darm ausgehenden toxischen Schädlichkeit zu sehen. Es bleiben daneben noch Fälle von Perimetritis und Pelveoperitonitis, deren Ätiologie vollständig unklar ist, während die Befunde in Ausdehnung und Intensität nicht hinter denen aus den oben genannten Ursachen zurückstehen. Ich habe dabei auch an die

Möglichkeit einer Spätwirkung von Masturbation in frühem Kindesalter gedacht, worüber mir vereinzelt von den Müttern Andeutungen gemacht wurden; in der Regel sind wir nicht in der Lage, darüber sichere Auskunft zu erhalten.

Wenn Fr. v. Winckel auf Fremdkörper, wie Pessare, zurückgelassene Verbandstoffe bei Operationen als Reiz für Pelvioperitonitis hinweist, so bleibt für diese Fälle fraglich, inwieweit mit den Fremdkörpern nicht zugleich auch pathogene Keime eingebracht worden sind. In diesem Sinne erscheinen auch die Fälle, in welchen Winckel, Piotrowski, Madlener, Boeckel Spulwürmer in peritonitischen Adhäsionen event. para-perimetritischen Eiterherden fand, ätiologisch nicht ganz einwandfrei.

Die Häufigkeit der nichtinfektiösen Perimetritis ist zuversichtlich aus klinischen Beobachtungen, Inspektionen auf dem Operationstisch und Leichenuntersuchungen nicht mit annähernder Genauigkeit festzustellen. Die letzteren lassen bestimmt vermuten, daß diese Form der Peritonitis eine recht häufige ist. Die ersteren lassen im Stich, weil die Symptome auffallend geringe sind und zuversichtlich sehr viele damit behaftete Frauen keine Beschwerden empfinden, nicht zu ärztlicher Kontrolle kommen.

Symptome. Ein prägnantes Bild der Symptome der nichtinfektiösen Peritonitis ist nicht zu skizzieren. Wie auch Hofmeier hervorhebt, fehlen oft gerade die typischen Krankheitserscheinungen der Bauchfellentzündung (Schmerz, Fieber, Meteorismus, Erbrechen, hohe Pulsfrequenz), welche wir bei der infektiösen Peritonitis, — wenn auch nicht ohne Variationen regelmäßig eintreten sehen. Selbst sehr ausgedehnte Prozesse, bei denen z. B. die Serosa des Darmes in sehr großer Ausdehnung verdickt ist, eine Unmasse von Pseudomembranen und Schwielen das Peritoneum viscerale und parietale bedecken, die Organe untereinander verkleben ohne sie aber völlig zu immobilisieren, verursachen keine Erscheinungen, keine Beschwerden. Wir finden sie bei Sterilen, bei Frauen, welche an chronischer Darmträgheit leiden; wir sehen sie als Nebenbefund bei Uteruskatarrhen, Uterusverlagerungen u. dergl. m.; bei blühend Aussehenden, ihrer Krankheit durchaus Unbewußten, bei Chlorotischen, Anämischen, Neurasthenischen. In anderen Fällen verursachen diese Peritonitiden sehr lästige Beschwerden. Namentlich hört man über andauernde Schmerzen klagen, für welche palpatorisch keine Ursache nachzuweisen ist. Schmerzen, die sich schließlich nur durch Zerrungen der Beckeneingeweide bei jeder Bewegung erklären lassen. Weiter bestehen Schmerzen bei Defäkation, Urinentleerung, Kohabitation.

Die erstgenannte Funktionsstörung rückt mit ihren Folgen — Darniederliegen der Verdauung, Abmagerung, Kopfschmerzen, Unlust

zu körperlichen und geistigen Anstrengungen — oft in den Vordergrund der Klagen. Auffallenderweise kommt es bei nichtinfektiöser Perimetritis nicht zu Ileus. Neben der letztgenannten ist es die Sterilität, welche häufig die jungen Frauen zum Arzt führt. Sie haben sonst nichts zu klagen — die übrigen Befindensunregelmäßigkeiten konstatiert man erst durch eine eingehende Erörterung der Vorgeschichte. — Die Ursache dieser Geringfügigkeit und Unklarheit der Symptome ist sicher in dem langsamen Decursus morbi zu suchen. Interkurrente akute Erkrankung scheint an sich selten, sie ist meist mit einer bestimmten Gelegenheitsursache verknüpft, so geringfügig dieselbe häufig erscheint, Erkältung, Überanstrengung bei einem Vergnügen. In seltenen Fällen habe ich intensive Dysmenorrhoe angetroffen; ich konnte vereinzelt bei Eintritt der Menses die Anschwellung sonst nicht empfindlicher Ovarien, Tuben und des Uterus zu recht schmerzhaften Massen konstatieren; mit dem Ablauf der Menstruation klangen die Schmerzen ab, die Beckenorgane wurden wieder unempfindlich.

Eine weitere, bis zu einem gewissen Grade charakteristische Eigentümlichkeit der nichtinfektiösen Peritonitis ist die fieberlose Entwicklung. Nur sehr selten werden von den Kranken selbst Fieberanfälle, oder akute Reizstadien gemeldet. Wohl erfährt man im Verlauf der Unterhaltung, daß zeitweilig das Befinden gestört war, daß auch Kältegefühl mit Hitze und Schweiß bestanden haben: das sind dann eben immer „gelegentliche Erkältungen“ gewesen.

Nur in einem einzigen Fall meiner zahlreichen Beobachtungen von nichtinfektiöser Pelveoperitonitis hatte die häufige Wiederkehr von hohen Temperaturen das sehr intelligente Mädchen und seine Mutter aufmerksam gemacht; unter Kontrolle des Arztes war das Ansteigen der Temperatur bis zu 40 Grad in ganz unregelmäßigen Intervallen mit mehrwöchentlichen bis mehrmonatlichen Pausen festgestellt worden. Der Verdacht auf Perityphlitis fand bei der operativen Inspektion der Bauchhöhle keine Bestätigung, ebensowenig der einer Tuberkulose (auch die probeweise Tuberkulininjektion ergab kein positives Resultat). Es bestand lediglich eine ausgedehnte Beckenperitonitis, deren Schwielen und abgesacktes Exsudat — soweit wir es untersuchen konnten — keimfrei befunden wurden.

Die nichtinfektiöse Peritonitis ist in der Regel ein beschränkt lokalisierter Krankheitsprozeß. Selten trifft man das Peritoneum in größerer Ausdehnung auch über das Becken hinauf erkrankt, es sei denn, daß es sich um die Wirkung von Uterus- oder Ovariumneubildungen handelt. Dann kann das Peritoneum hochgradig hyperämisch, bis dunkelblau verfärbt erscheinen, wie bei eingeklemmten Hernien, mit dicken fibrinösen Belägen auf allen Organen, welche dadurch innig

zu einer einzigen Masse untereinander verbacken sind. Zuweilen sieht man tuberkelartige Knötchen, in denen wir aber in solchen Fällen niemals Riesenzellen oder Tuberkelbazillen sahen. Weitaus häufiger ist der Prozeß auf das Beckenperitoneum beschränkt. Im Gegensatz zu den infektiösen sehen wir seine Lokalisation weniger konstant an die Ampulla tubae, den Mastdarm, die Gegend der Flexura sigmoidea und des Typhlon gebunden. Auf der Außenfläche des Fundus uteri, auf der vorderen Fläche des Corpus, hinten in der Umgebung der Ovarien, über die Tuben hinab in die Tiefe der Fossae pararectales, parauterinae, auch der paravesicales breiten sich Hyperämie, Schwielen und Schwarten aus. Bald in größerer Fläche, bald in kleineren Fetzchen erscheinen sie wie Auflagerungen des Peritoneum, wie Schleier, dünne Stränge und Fäden, aber auch wie dicke Massen, fest anhaftende Schwielen, deren Lösung in der Oberfläche der Organe einen Substanzverlust verursacht und nicht selten recht erhebliche Blutungen.

Eine weitere Eigentümlichkeit der nicht-infektiösen Peritonitis besteht in der Geringfügigkeit der Exsudation. Das Exsudat ist eine gelbliche seröse Flüssigkeit von starkem Eiweißgehalt, in welcher wir weder geformte Beimischungen außer spärlichen Epithelzellen, noch Bakterien auf den bisher verwandten Nährboden nachweisen konnten. Dieses Exsudat liegt in Bläschen (Serocelen), auf Uterus, Ovarien, Peritoneum viscerale und perietale. Die Blasen von Erbsen-, Kirsch- bis Hühnerei-, ja Faustgröße finden sich besonders am Netz und zwischen den Bauchorganen. Solche Cysten können die Douglas-Tasche füllen, neben, über den Adnexorganen sitzen. Sie sind oft wegen der Schlaffheit der sie umschließenden Pseudomembranen kaum zu tasten.

Der Untersuchungsbefund bietet entsprechend der Inkonstanz der Symptome die verschiedenartigsten Bilder. Anscheinend normal gelegene Organe mit den Zeichen eines chronischen Katarrhes am Collum uteri, die Beziehungen der einzelnen Gebilde untereinander nur undeutlich verschoben, eine nur bei sehr geübter Tastung wahrnehmbare Verdickung des Beckenperitoneum, im Bereich des Cavum Douglasii, über der Excavatio vesico-uterina, über den Adnexorganen. Zuweilen erscheinen dieselben zunächst erheblich vergrößert. Bei längerer Palpation fühlt man das Gurren des entweichenden Darminhaltes: die mit den Beckenorganen verbackenen Darmschlingen kollabieren und gestatten dem Untersuchenden eine zutreffende Vorstellung von dem einzelnen Gebilde. Das ganze ist wenig oder gar nicht empfindlich.

In anderen Fällen sind die Organe verzogen, deutlich in dicke Massen verbacken, so daß das einzelne kaum zu differenzieren ist. Große Empfindlichkeit behindert die äußere Untersuchung, mehr noch die kombinierte. Die Verdickung des Uterus, der Adnexe läßt diese

selbst erheblich erkrankt erscheinen, es werden Neubildungen aller Art vorgetäuscht. Selten fehlende gleichzeitige Erkrankung einzelner Organe kann die Diagnose auf das nachhaltigste erschweren, besonders wenn interkurrente akute Exacerbationen eintreten.

Selten ist das Exsudat blutig. Bei Komplikation mit interkurrenten Infektionsvorgängen wird es eitrig. Dann treten die mit der Infektion zusammenhängenden Erscheinungen ganz in den Vordergrund.

Die diffuse nicht-infektiöse Peritonitis bietet oft in ähnlicher Weise in ihrem Befunde analoge Schwierigkeiten; sie begegnet uns nahezu völlig überraschend auch in der Form ausgedehnte Verklebungen und Schwielenbildungen. Auch größere Konglomerate entziehen sich durch die Zartheit und Weichheit der Verwachsungen der Tastung. Härtere Infiltrate täuschen Neubildungen vor, wobei besonders die Ähnlichkeit mit Befunden bei der tuberkulösen Form große diagnostische Schwierigkeiten verursachen. Völlig freie massige Exsudate habe ich selten dabei angetroffen. Wohl aber umfangreiche Serocelen, die mit Cysten aller Bauchorgane verwechselt werden können. Dünne Bauchdecken, die Möglichkeit maligne Neubildungen auszuschließen, der Nachweis der oben beschriebenen Veränderungen im Becken, der negative Befund besonders einer Tuberkulose führen zu einer Wahrscheinlichkeitsdiagnose. Für nicht-infektiöse Peritonitis spricht die fieberlose Entwicklung, das Fehlen eines markierten Infektionsvorganges. Besonders die Geringfügigkeit der Beschwerden muß dabei in Betracht gezogen werden. Ileusbeschwerden fehlen, soviel mir bekannt, stets bei der diffusen nicht-infektiösen Peritonitis.

Die Diagnose muß angesichts dieser Befunde unter sorgfältiger Berücksichtigung der Anamnese, der Geringfügigkeit der Symptome, durch längere Beobachtung des Allgemeinbefindens zu begründen gesucht werden. Das Fehlen des Fiebers und die meist nicht sehr erhebliche Beeinträchtigung des Befindens gestatten abzuwarten.

Ist die Peritonitis durch Neubildungen oder Lageveränderungen des Uterus bedingt, so kann sie die Deutung des Befundes derselben erheblich erschweren, insbesondere verdunkelt sie die Übersicht über die Operabilität derselben. Anderseits nimmt sie mit dem Wachstum der Geschwülste zu und steigert deren deletäre Rückwirkung auf das Befinden in bedenklichem Grade.

Die Prognose dieser nicht-infektiösen Erkrankung muß demnach immerhin als sehr ernste aufgefaßt werden. Schon die Verwachsungen an sich müssen als die mögliche Quelle ernster Komplikationen zu einer solchen Auffassung zwingen, sowohl bei der Lokalisation im kleinen Becken, als bei der Ausbreitung über weitere Abschnitte der Bauchhöhle. Ausgedehnte Exsudate dürfen jedenfalls auch bei einer zunächst serösen Beschaffenheit nicht als unbedenklich betrachtet werden.

Schwielen und Schwarten im Beckenperitoneum können sicher lange ohne Störungen ertragen werden. Sobald aber die Organe dadurch fest untereinander verbacken, kommt es naturgemäß zu einer verhängnisvollen Beeinträchtigung der Funktionen der Generationsorgane. Unter all den Perspektiven, welche sich damit öffnen, soll hier nur auf die der Behinderung der normalen Entwicklung des Übertrittes des Eies vom Ovarium durch die Tube nach dem Uterus hingewiesen werden; die Pelveoperitonitis ist die verhängnisvollste Störung nicht nur der Konzeption überhaupt, besonders auch als die gegebene Gelegenheitsursache zu ektopischer Eieinbettung.

Die Therapie hat die Resorption der Produkte der Peritonitis anzustreben, solange weitere Störungen nicht veranlaßt werden. Treten diese hervor, so gilt es die Verwachsungen zu lösen. Ist die nichtinfektiöse Peritonitis eine Begleiterin von Neubildungen, event. extrauteriner Schwangerschaft, so ergibt sich die Art der Lösung aus deren Operation. Das gleiche gilt von den Lageveränderungen, speziell des Uterus.

Das hierzu einschlagende Verfahren deckt sich mit dem bei den Residuen der infektiösen Peritonitis, auf welche hier verwiesen wird.

II. Die infektiöse Peritonitis.

Die ätiologisch und anatomisch verschiedenen Formen der infektiösen Peritonitis wollen wir versuchen, auch in ihrem klinischen Verlauf auseinander zu halten. Wir scheiden die septische von der saprischen Bauchfellentzündung und wollen danach die gonorrhoische und die tuberkulöse besprechen.

1. Die septische Peritonitis.

Überwiegend häufig eine Begleiterscheinung der Erkrankung der im sog. großen Becken liegenden Organe interessiert sie uns hier ins besondere als verhängnisvolle Komplikation des Wochenbettes und gynäkologischer Eingriffe.

Sie wird charakterisiert durch ihren meistens stürmischen Verlauf. Sie setzt in der Regel unter Fieber und Schmerzen ein, es kommt schnell zu Meteorismus und galligem Erbrechen, bis zum Ileus.

Das Fieber steigt in der Regel unter starkem Frost jäh zu beträchtlicher Höhe an und verläuft als febris continua. Selten fehlt die Temperatursteigerung: das ist stets ein Zeichen sehr schwerer Erkrankung. Mit der Temperatur steigt alsbald die Pulskurve, sie bleibt konstant hoch. Meist macht sich sehr früh Herzschwäche bemerkbar; sie geht dem Ende manchmal sehr kurz voraus, selten kündigt sie dasselbe tagelang vorher an.

Schmerzen sind weniger konstante Erscheinungen, obwohl sie bei septischer Peritonitis in der Regel nur da völlig fehlen, wo infolge der rasch fortschreitenden Erkrankung das Sensorium früh getrübt wird.

Die Schmerzempfindlichkeit gegen Berührung tritt gewöhnlich an der Stelle der Bakterieninvasion zuerst hervor; selten ist sie gering — meist steigt sie schnell bis zu äußerster Heftigkeit, sodaß jede Berührung des Leibes laute Schmerzensäußerungen hervorruft.

Die Rückwirkung der Infektion macht sich unmittelbar am Darm bemerkbar: es entwickelt sich in der Regel Meteorismus. Die Därme treiben rasch auf, bei Mehrgebärenden und bei Personen mit schlaffen Bauchdecken schneller und ausgedehnter als bei andern. Übelkeit, Erbrechen folgen überwiegend häufig, es stellt sich Trockenheit der Zunge und der Lippen ein, gewöhnlich stockt die Entleerung des Darmes, sei es daß seine Peristaltik gelähmt ist oder daß eine mechanische Behinderung (Strangulation oder Abknickung) eintritt.

Die Exsudatbildung schwankt in weiten Grenzen. Nur selten begegnen wir heute den viele Liter betragenden Eitermassen, welche noch vor etwa einer Generation bei Wöchnerinen mit septischer Peritonitis die Regel bildeten. Namentlich bei vorbestandenen Abkapselungen, den Produkten einer anfangs auf einzelne Organe lokalisierten Erkrankung und den dadurch hervorgerufenen Peritonealreizungen (z. B. Neubildungen), oder bei frühzeitiger Verklebung einzelner Abschnitte der Bauchhöhle, bilden sich einzelne Herde von verschiedenem Umfang. Im weiteren Verlauf können diese mit benachbarten kommunizieren; es kann zu einer diffusen allgemeinen Erkrankung kommen.

Die puerperal-septische Peritonitis verläuft in der ersten Woche, die postoperative oft in drei bis vier Tagen überwiegend häufig tödlich, zumal wenn sie stürmisch einsetzt und alsbald weitere Abschnitte der Bauchhöhle erfaßt.

Ist die Erkrankung auf abgekapselte Herde beschränkt, die Virulenz der Infektionsträger von vornherein eine abgeschwächte oder die Widerstandskraft der Kranken nachhaltig, gelingt es der Behandlung den Herd frei zu legen und zu entleeren, so fällt die Temperatur in der Regel. Der Vorbote der Genesung ist das Verhalten des Pulses: seine Frequenz fällt, es bessert sich seine Qualität.

In der Regel bildet die wiedererwachende Darmperistaltik ein auch dem Laien verständliches günstiges Symptom.

Die Exsudate können nach Organisation durch Resorption verschwinden. In der Regel verläuft der Heilungsvorgang nicht ohne intermittierendes Fieber bis der Eiter eingedickt breiartig geworden. Die völlige Aufsaugung kann Wochen und Monate beanspruchen. Der eingedickte Rest kann jahrelang anscheinend unverändert als harte

Masse liegen. Die damit gesetzte Behinderung der Umgebung entspricht nicht immer der Ausdehnung, in welcher der Abszeß die Nachbargebilde berührt.

Dauert die Eiterung fort, oder kommt es zu erneuter Aufzucht der Keime, so stellen sich meist plötzlich akute Symptome ein, hohe Abendtemperaturen, morgendliche Remissionen, welche — falls nicht dem Prozeß durch spontane oder künstliche Entleerung des Eiters ein Ziel gesetzt wird — den Tod herbeiführen. Unverkennbar kommt es bei frühzeitiger Entleerung durch die Scheide, besonders bei den im Becken liegenden Abszessen, am schnellsten zur Ausheilung. Auch die Perforation in den Darm führt in der Regel ebenso zu steilem Temperaturabfall und häufig wenigstens zur Einleitung der Genesung. Die Perforationsöffnung in den Darm wird auch da, wo Darminhalt nicht in die Abszeßhöhle gelangt, öfters durch gelegentliche Verschiebung der Darmschleimhautöffnung durch Kot verlegt. Dann entleeren sich die Abszesse nur bei größerer Ansammlung des Inhaltes, die Heilung verzögert sich.

Entleerung in die Blase kann zu rascher Genesung führen, doch kommt es auch hier zu unvollkommenem Abschluß — andererseits wirkt der Eiter zuweilen stark reizend auf die Blase; es kommt zu qualvollen Harnbeschwerden. Bei Miterkrankung der Blase entwickelt sich die Gefahr aszendierender Ureteritis und Pyelitis.

Die Entleerung durch die Bauchwand ist nicht ohne Gefahr langdauernder Fistelbildung. Kommt es zu fauliger Zersetzung des Eiters, so liegt die Möglichkeit einer Anätzung der mit der Abszeßwand verklebten Darmwand vor, mit Sterkoral-Fistelbildung und erneuter, weitergreifender Peritonitis, welcher die erschöpften Kranken rasch erliegen.

2. Die saprische Peritonitis.

Die Wirkung der saprischen Erkrankung auf die Kranken macht den Eindruck einer Intoxikation. Die Temperatur steigt meist anfangs auch akut zu beträchtlicher Höhe an; es folgen aber in der Regel bald Remissionen bis an 38° oder sogar unter 37°. Die prompte Wirkung der Antifebrilia, auf welche Döderlein hinweist, habe ich nicht in gleicher Weise eintreten sehen. Es kann aber die Temperaturerhöhung vollständig fehlen, wie ich ebenso wie Menge beobachtet habe. Im Gegensatz zu der Ungleichmäßigkeit des Fiebers wird regelmäßig der Puls frequent, klein. Gerade die Inkongruenz der beiden Kurven ist mir als charakteristisches Symptom der saprischen Peritonitis erschienen. Konstant habe ich in diesen Fällen frühzeitig Lufthunger eintreten sehen: auch die Kurve der Respirationsfrequenzen schneidet sich markant mit derjenigen der Temperatur. Als ein weiteres Zeichen schwerer Intoxikation muß die Trübung des Sensorium aufgefaßt werden:

neben einzelnen Fällen ungetrübter Klarheit sind die durch Koma und Delirien komplizierten überwiegend.

Das Verhalten des Darmes schwankt zwischen Lähmung — Meteorismus, absolutem Fehlen jeder Peristaltistik — und erschöpfenden Diarrhoen, mit Entleerung äußerst übelriechender Gase und blutig untermischten Massen. Dabei macht sich ein häßlicher, fader Foetor ex ore geltend, worauf auch Menge hinweist.

Die Größe des Exsudates schwankt ähnlich wie bei den septischen Formen. Nicht selten stoßen wir auf abgesackte Abszeße mit putridem Inhalt im kleinen Becken; wir müssen annehmen, daß hier stets alte Schwielen den Invasions-Herd fest abgeschlossen haben, so daß es nicht zu einer weitergreifenden Erkrankung gekommen ist. Oft entwickelt sich die saprische Intoxikation unter heftiger Exazerbation einer vorbestandenen Erkrankung — um in langsamem Abklingen der Symptome eine der völligen Resorption schwer zugängliche Exsudatmasse zurück zu lassen. Auch das dadurch bedingte chronische Siechtum kann durch geeignetes Eingreifen zur Ausheilung kommen; andererseits veranlassen interkurrente Zwischenfälle jähes Aufflammen der Erkrankung, welche akut deletär verläuft. Eine verhängnisvolle Lösung entwickelt sich durch die früher oder später eintretende Perforation. Es kann auch dabei eine Art Spontanheilung folgen. Doch entleeren sich jauchige Exsudate bei diesen alten Abszessen meist nur unvollkommen; die Kranken erliegen dem chronischen Siechtum.

3. Die gonorrhoische Peritonitis.

Über die Symptome der gonorrhoischen Peritonitis schwanken die Angaben der Autoren in auffallender Weise. Hofmeier läßt dieselben als vorwiegend durch chronische Entwicklung und durch die ausgesprochene Neigung zu Rezidiven charakterisiert verlaufen. Er hat selten akute Erkrankung mit hohem Fieber gesehen. — Döderlein berichtet, daß bei seinen Kranken die Peritonitis gonorrhoica äußerst stürmisch einsetzte, so daß in wenig Stunden das Bild schwerster Erkrankung hervorgerufen wurde. Ein geringfügiger Anlaß (Heben einer Last, Fehltritt auf der Treppe) führte zu rasch anschwellenden Schmerzen, Erbrechen, Fieber. Döderlein sah sich innerhalb der ersten 24 Stunden zur Laparotomie veranlaßt. Zweifel sah 12 Stunden nach Lösung des verwachsenen retroflektierten Uterus, wobei gonokokkenhaltiger Eiter in die Bauchhöhle gelangte, das Bild akutester Peritonitis auftreten, so daß er noch an demselben Tag zur Laparotomie schritt. Ähnliches beobachtete Schauta.

J. Veit hat über 5 Fälle von akuter gonorrhoischer Peritonitis berichtet. Diese 5 Kranke waren Wöchnerinnen, welche kurz vor oder kurz nach der Entbindung eine frische gonorrhoische Infektion erlitten

hatten. Die Kranken genasen ohne Operation. Bröse sah im Anschluß an gewaltsame Aufrichtung des retroflektierten verwachsenen Uterus unter hohen Temperaturanstiegen akute Peritonitis eintreten, welche durch die Eröffnung von Sactosalpinx purulenta gonorrhoica und die Entleerung derselben in die Bauchhöhle entstanden war.

Meine eigenen Beobachtungen bestätigen diese Befunde. Ich habe in 11 Fällen im Anschluß an ascendirende frische Gonorrhoe die Entwicklung akuter Perimetritis, in 3 Fällen aber allgemeine Peritonitis auftreten sehen, welche ich nach dem klinischen Verlauf ausschließlich auf gonorrhoische Infektionen zurückzuführen mich berechtigt fühle.

Andererseits muß ich in der Tat bestätigen, daß der Verlauf auch ein mehr schleichender sein kann. Während in jenen Fällen intensive Schmerzen, Temperaturanstieg bis zu 40°, Meteorismus, Brechneigung sich einstellten, bei Pulsfrequenz bis zu 120 — kommt, wie ich in einer größeren Zahl von Beobachtungen feststellen konnte, der Prozeß unter so wenig markierten Erscheinungen zur Entwicklung, daß die Frauen nicht unmittelbar zu ärztlicher Kontrolle gelangen, namentlich weil die Initialerscheinungen, auch wenn sie zunächst stürmische waren, rasch vorübergingen. Ich habe den Eindruck, daß oft die Frauen dabei eine Ahnung von dem Zusammenhang der Erkrankung haben, aber in begreiflicher Schamhaftigkeit zögern, ärztliche Hilfe nachzusuchen. Wenn Besserung eintritt, wie das sicher in überwiegender Häufigkeit der Fall ist, nehmen sie zunächst Anstand, den Arzt in diese von ihnen wohl vermutete Krankheit Einblick nehmen zu lassen. Wie die Frauen häufig lange die Symptome der initialen Infektion, den Drang zum Urinlassen mit dem brennenden Ausfluß und Schmerzen der äußeren Teile ertragen, warten sie ab bis das Allgemeinbefinden auch der Umgebung Sorge bereitet. Dann klagen sie über andauernde Schmerzen im Schoß, Unfähigkeit zur Arbeit, qualvolle Verstopfung, welche mit erschöpfender Diarrhoe wechselt. Die Schmerzen exazerbieren zeitweilig, bei der Regel, bei der Kohabitation. Diese interkurrenten Anfälle gehören wesentlich zu dem Charakter der gonorrhoischen Peritonitis. Traumata, als welche besonders ärztliche Behandlung, z. B. mit Pessaren, Sondierung, Dilatation zu bezeichnen sind, wirken auf den Verlauf dieser subchronischen Fälle geradezu verhängnisvoll.

Nach meinen Beobachtungen kommt es bei gonorrhoischer Peritonitis nur ausnahmsweise zu massigen Exsudaten. In der Regel entwickelt sich bald eine Abkapselung, welche auch bei den entzündlichen Nachschüben eine diffuse Ausbreitung verhindert. Der Verlauf dieser Exsudate gleicht dem bei den andern Formen der Peritonitis. Ich habe den Eindruck, daß die Resorption mit Hinterlassung von Pseudomembranen, ja vielleicht völlige Ausheilung, auch bei den gonorrhoi-

schen Erkrankungen nicht selten vorkommt. Die Fälle, in denen dieser Verlauf nicht eintritt, bilden eine Minorität angesichts der außerordentlichen Verbreitung der Gonorrhoe. Es erscheint mir nicht ausgeschlossen, daß es sich bei diesen dauernd Kranken um Komplikationen handelt, deren Zusammenhang schwer zu durchschauen ist.

Wir dürfen nicht zweifeln, daß auch da, wo sich noch andauernd Gonokokken in den Genitalien finden, Schwangerschaft eintritt, wie ich in meinem klinischen Material nachzuweisen Gelegenheit gehabt habe. Daß die Schwangerschaft sich dann zu normalem Ende entwickeln kann, daß dabei die Geburt und das Wochenbett ganz normal verlaufen, dafür haben wir einwandfreie Beispiele beobachtet. Unzweifelhaft werden einzelne Fälle durch Endometritis gestört; es kommt zum Abort. Es kommt in einer nicht genau festzustellenden Zahl von Fällen zu Fieber im Frühwochenbett. Wenn aber aus einigen Beobachtungen Krönigs und Schautas der Schluß gezogen wird, daß diese Fälle von chronischer gonorrhoischer Peritonitis wegen des Übelbefindens der Kranken im Spätwochenbette allgemein eine schlechte Prognose haben, so lassen mich meine Erfahrungen diesen Schluß als generell nicht begründet bezeichnen. Es ist mir sehr fraglich, ob reine gonorrhoische Perimetritis diese üblen Folgen in nennenswerter Häufigkeit zur Folge hat. Meine Beobachtungen drängen dazu, hier die Einwirkungen neuer Insulte, besonders anderer Infektionen wenigstens als nicht ausgeschlossen zu betrachten.

4. Die tuberkulöse Peritonitis.

In dem prägnantesten Gegensatz zu den erstbeschriebenen Formen der Peritonitis entwickelt sich die Tuberkulose fast durchweg schleichend. Den vielgestaltigen anatomischen Veränderungen entsprechen überaus wechselvolle Symptome. Sicher kann der Prozeß in langer Dauer sehr erhebliche Veränderungen im Peritoneum hervorrufen — Knotenbildung mit Verkäsung, Verwachsungen und geschwulstartige Verdickungen, Ascites, Abszedierung abgesackter Exsudat — ehe im Allgemeinbefinden überhaupt eine Störung verursacht wird.

Ein blühendes Mädchen von 18 Jahren stellte sich in der Greifswalder Frauenklinik zur Entbindung ein. Ihr Leib schien eine Schwangerschaft nahe am Ende zu bergen. Die Regel war nie ausgeblieben, ihre Brust jugendlich voll, ohne Milchabsonderung. In dem Leib waren ausgedehnte Knotenbildungen bemerkbar, die ihr selbst und der sie untersuchenden Hebamme als Kindsteile imponiert hatten. Sie hatte eine vorgeschrittene ulceröse allgemeine Peritonitis tuberculosa, wie wir sie durch die Laparotomie und den Nachweis massenhafter Bazillen in excidirten Gewebestücken feststellten.

In anderen Fällen sind es mehr allgemeine Erscheinungen, wie das Gefühl der Schwäche, Abmagerung, zunehmende Entkräftung, als wie lokale Störungen, welche sich geltend machen. Immer ist es dann

die Ausdehnung des Leibes, welche die Aufmerksamkeit der meist jugendlichen Personen auf sich lenkt und den Verdacht einer Neubildung, wenn nicht, wie in unserem Beispiel, die Vermutung auf Schwangerschaft hervorruft. Es stellen sich Schmerzen in Schoß und Kreuz ein. In der Regel fehlt Temperatursteigerung, jedenfalls kann sie lange ausbleiben. Überwiegend häufig nimmt der Leib langsam zu.

Eine Störung der Menstruation, besonders Amenorrhoe, findet sich in der Regel erst dann, wenn allgemeine Kachexie mit entsprechender Ausmagerung des Beckens eingetreten ist. In anderen Fällen wieder sind es Störungen der Verdauung, namentlich chronische Durchfälle, welche zu Klagen veranlassen. Das ganze Bild verändert sich, sobald floride Lokalisation der Tuberkulose in anderen Gebieten sich einstellt und von hieraus Störungen eintreten (Lunge, Darmkanal, Niere, Knochen). In manchen Fällen werden, wenn auch nur sporadisch, Temperaturanstiege beobachtet. Perimetritis und Peritonitis tuberculosa macht die Patientin nach meinen Beobachtungen durchgehends steril. Erst die hinzutretende Endometritistuberculosa ist die Quelle andauernder Absonderungen und Blutungen, welche die Endkatastrophe erheblich zu beschleunigen pflegen.

Im weiteren Verlauf kann auch bei der tuberkulösen Peritonitis Stillstand und Spontanheilung eintreten, wie ich lange Jahre hindurch habe verfolgen können. Erfolgt Zerfall mit Einschmelzung und Eiterung, so treten meist die Beschwerden der kaum jemals fehlenden Tuberkelherde am Darm, der Blase, den Nieren in den Vordergrund: es kommt zu Fistelbildungen an allen beteiligten Organen mit den sattsam bekannten Enderscheinungen unter allgemeiner Kachexie.

4. Kapitel.

Diagnose.

Die Diagnose der verschiedenen Arten der Peritonitis ergibt sich in ihren akuten Stadien aus den eben dargestellten Symptomen und dem Verlauf derselben. In der überwiegenden Mehrzahl der Fälle ist die Gelegenheitsursache zur Erkrankung unverkennbar.

Ernstere Schwierigkeit verursacht in nicht seltenen Fällen die Diagnose der chronischen Bauchfellentzündungen, insbesondere der aus ihr hervorgegangenen Verwachsungen und der Exsudate.

In der Regel machen sich Verwachsungen durch die Funktionsstörung der Organe bemerkbar. Das gilt mit einer gewissen Gleichmäßigkeit von den Generationsorganen, welche in ihrer Beweglichkeit gegeneinander, in dem schwankenden Füllungszustand behindert mehr oder weniger lebhaft empfindlich werden, Schmerzen in wechselnder

Stärke verursachen, bei jeder Erschütterung des Leibes, bei der Ausscheidung von Urin und Stuhl, ebenso bei der prämenstruellen Hyperämie.

Im Bereich des Beckens sind die Verwachsungen bei einigermaßen geeignetem Verhalten der Frauen als Stränge und Bänder, als Auflagerungen auf den Organen selbst, fühlbar. Es gelingt die Verbackung derselben zu tasten. Auch die Verklebung der Darmschlingen mit den Beckenorganen, oft auch mit den großen Unterleibsdrüsen entzieht sich der Wahrnehmung meist nicht vollständig, wenn man bei wechselndem Inhalt (künstlicher Füllung mit Flüssigkeit und Gasen) untersucht und nicht allzudicke und nicht allzuempfindliche und straffe Bauchdecken hindern.

In schwierigeren Fällen werden die Verwachsungen der Beckenorgane der Kontrolle zwischen der in Scheide und Mastdarm eingeführten und der außen aufliegenden Hand durch die Verziehung des an der Portio angehakten Uterus zugänglich gemacht, wobei freilich ebenso wie bei dem Gebrauch der Sonde die Gefahr der Verletzung besonders der eitergefüllten Tuben und abgesackter Abszeßherde nicht übersehen werden darf.

Perimetritische Exsudate liegen in der Regel in ihren Hauptmassen im Douglasschen Raum; von da füllen sie die parauterine, paravesikale Tasche, selten die Excavatio vesico-uterina. Sie sind meist empfindlich, anfangs lebhafter als im Verlauf ihrer Organisation; alte Exsudatreste können auch völlig unempfindlich werden. Exsudate sind unbeweglich oder doch nahezu unverschiebbar, wie ein Ausguß der Hohlräume, welche sie einnehmen. Die retrouterinen Exsudate bilden, sobald ihre Abkapselung eingetreten, Geschwulstmassen von ungleichmäßiger Form und derber Konsistenz. Meist erscheinen sie faustgroß, doch schwankt die Masse von Hühnerei- bis zur Größe eines umfangreichen Ovarialtumors, der bis über Nabelhöhe reicht. Dann verschieben sie in der Regel alle anderen Gebilde nach vorn, bald nach der einen oder nach der anderen Seite. Sie drängen, je mehr sie sich organisieren, das hintere Scheidengewölbe wie das stumpfe Ende eines Eies herunter. Seitliche oder anteuterine Lage hat in der Regel eine vorherbestandene Abkapselung (nichtinfektiöse Peritonitis oder absatzweise erfolgte Zunahme infektiöser Entzündung) zur Voraussetzung. Drängen sie auch nach unten, so entsteht Ähnlichkeit mit parametritischen Exsudaten. In der Regel hat der von Tuben und Ovarien ausgehende Entzündungsprozeß auch das Subserosium in Mitleidenschaft gezogen, sodaß außer den Tuboovarialgeschwülsten Ödem und Exsudat im Parametrium hinzugetreten sind. Die Blase kann dabei vollständig aus dem Becken, das Rektum seitlich verlagert erscheinen.

Bei vorschreitender Organisation der Exsudate machen die entzündlichen Massen leicht den Eindruck fest im Becken verwachsener oder intraligamentär entwickelter Neubildungen. Selten füllen diese dasselbe so gleichmäßig aus wie Exsudate, erstarrte flüssige Ausgüsse des Douglasschen Raumes. Exsudate liegen dem Uterus innig und in ganzer Ausdehnung an, Ovarien und Tuben sind zuweilen als wohl konturierte Gebilde tastbar, durch den Isthmus tubae und das Lig. ovarii proprium kenntlich. Oft sind sie an dem Infektionsprozeß beteiligt und in die Abszeßmassen selbst einbezogen. Ein wichtiges Mittel zur Differenzierung bietet die Tastung vom Rektum aus. Perimetritische Exsudate umgießen den Darm meist allseitig, wenn auch massiger auf der einen Seite als auf der anderen. Neubildungen verdrängen den Darm, der wie ein schmaler Schlitz gefühlt wird, statt wie ein starrwandiges Loch bei perimetritischen Abszessen. Selbst bei zunehmender Schrumpfung des Exsudates bleibt die mehr rundliche Öffnung erhalten gegenüber der Schlitzform bei der Kompression durch Neubildungen. Neoplasmen, welche den Douglas füllen, können ebenso tief hinabragen, wie stumpfe Eienden das hintere Gewölbe hinabdrängen. Dann liegen die Ligg. sacro-uterina wie straffgespannte Darmsaiten an diesen Massen, während sie bei perimetritischen Exsudaten nicht wahrnehmbar sind. Exsudatresten gegenüber, welche oft Jahre hindurch unverändert im Becken liegen, sind Neubildungen durch ihre Anamnese und ihre Entwicklung, auch durch ihre Form zu unterscheiden. Solche alte Exsudate sind knochenhart, zeigen eine unregelmäßige Gestalt; sie sind auch wohl etwas mit ihrer Umgebung verschieblich, haben eine rauhe, unebene Oberfläche. Neben ihnen werden später die Generationsorgane deutlich tastbar, event. können Veränderungen derselben bestimmt differenziert werden.

Abszesse mit noch flüssigem Inhalt erscheinen nicht immer prall gespannt; besonders wenn die Einschmelzung nach der Scheide, dem Darm, event. auch nach der Bauchwand sich entwickelt, fühlt man darin weiche, teigige Abschnitte. Ihnen gleichen die puriform eingeschmolzenen Hämatocelen auch in dieser Beziehung. Reicht der Abszeß bis tief in das Becken, so ist er leicht zu konstatieren; abgesackte, höher oben durch eine Schwielenmauer lokalisierte Eiterherde sind oft sehr schwer zu erreichen, zumal wenn der Douglassche Raum durch alte Verwachsungen verödet ist oder der Abszeß über den seitlichen Rezessus liegt. Dann reicht die Masse bis über den Beckeneingang hinauf und erscheint infolge der dabei nie fehlenden ausgedehnten Verwachsungen völlig unklar in ihren Beziehungen zu den Beckenorganen. Nicht immer deutet remittierendes Fieber und Empfindlichkeit auf die noch fortbestehende Virulenz der Keime, während das leidende Aussehen, der frequente Puls und die Schmerzen zur Abhilfe drängen. Fluktuation

läßt sich oft nicht mit Sicherheit durch die zentimeterdicke Wand zur Wahrnehmung bringen. Gelegentlich verrät die Perkussion gasigen Inhalt; doch sind Gasabszesse infolge ihrer meist dicken Wandung und wegen der mit ihnen ausgedehnt verklebten Darmschlingen nur dann mit Wahrscheinlichkeit zu diagnostizieren, wenn sie in größerer Ausdehnung der Bauchwand anliegen.

Grade für den Nachweis des Eiters in solchen Abszessen bewährt sich die Kontrolle des Leukocytengehaltes. Andauernd hohe Werte oder, bei entzündlichen Nachschüben, das rapide Ansteigen der täglichen Leukocytenkurve haben sich uns als die brauchbarste Hilfe der Diagnose andauernd bewährt, wenn wir auch Ausnahmefälle zugeben müssen.

Die gonorrhoische Perimetritis haben wir durch ihr stürmisches Einsetzen und das überraschend schnelle Abklingen der höchst beunruhigenden Erscheinungen charakterisiert. Gelingt der Nachweis der Gonokokken in Scheide und Uterus, sind Residualveränderungen (Bartholinitis, Urethritis u. a. m.) mit dem Eingeständnis der Erkrankung des Ehemannes gegeben, so ist dadurch die Beurteilung des anscheinend so bedrohlichen Erkrankungszustandes wesentlich erleichtert. Der Nachweis einer Sactosalpinx purulenta, der freilich infolge der außerordentlichen Empfindlichkeit des Leibes und der Scheide gerade im ersten Anfang nicht leicht zu erbringen ist, muß naturgemäß diese Diagnose bekräftigen. Die eigenartige Form der Salpingitis isthmica nodosa wird als beweisend für gonorrhoische Tubenerkrankung (Schauta) nicht mehr anerkannt, ebensowenig für irgend eine andere (z. B. die tuberkulöse).

Die Diagnose der tuberkulösen Bauchfellentzündung kann sich aus dem langsamen Entwicklungsgang des Prozesses bei unverkennbarer anderweiter tuberkulöser Erkrankung der Patientin einwandfrei und leicht ergeben, besonders bei Darmtuberkulose. Amenorrhoe haben wir oben als Symptom einer schon weit vorgeschrittenen Kachexie bezeichnet. Auch da, wo, besonders bei jugendlichen Personen, hektisches Fieber, Kräfteschwund, Fettschwund, besonders auch Ausmagerung des Beckens bestehen, wird man einen langsam anwachsenden Ascites, cystenartige, atypisch in der Bauchhöhle gelagerte weiche Geschwulstmassen leicht erkennen und auf ihren Zusammenhang richtig deuten. Knollige Tumoren von atypischer Form und Lokalisation, welche mit einem der Unterleibsorgane nicht in markantem Zusammenhang stehen, sind sehr verdächtig. Der Nachweis von disseminierten Knötchen, besonders im Beckenperitoneum vom Darm aus zu tasten (Hegar), ist zwar noch kein untrüglicher Beweis, bei sonstigen verdächtigen Erscheinungen aber immerhin bedeutungsvoll. Fehling legt besonderen Wert auf eine mehr rundliche Vergrößerung der Milz.

welche er nie vermißt hat; mir ist dieser Nachweis in den letzten 7 Fällen, welche ich darauf untersucht habe, nicht gelungen. Löhlein sah die Anhäufung des Ascites häufig mehr auf der linken Seite als auf der rechten, infolge der Retraktion des Mesenterium. Hofmeier bestätigt diesen Befund. Ich habe in den erwähnten 7 Fällen eine solche Bevorzugung der linken Seite nicht konstatieren können. Die Masse des blutig tingierten Ascites, in welcher man den Uteruskörper schwimmend bewegen kann, überrascht umsomehr, wenn dabei weder hektisches Fieber noch sonstige ernstere Befindensstörungen bestehen, wie ich in einer Anzahl von Fällen auch aus ärztlich sorgfältig kontrollierten Kreisen feststellen mußte.

Wenn durch diese Beobachtungen und Befunde die Diagnose der tuberkulösen Peritonitis und Perimetritis sicherlich wesentlich erleichtert wird, so bleibt zuzugeben, daß uns der Befund der Peritonealtuberkulose oft genug völlig überrascht, nicht nur in Initialstadien der Veränderung, auch bei vorgeschrittenen Formen. Man stößt unvermutet bei Eröffnung der Bauchhöhle auf geradezu furchtbare Verwüstungen: allgemeine Verwachsungen, Verkäsung großer Herde, Infiltration tiefliegender Abschnitte. Brettartige Infiltrate des Netzes entgehen der Tastung nicht leicht. Die Probe mit Tuberkulininjektionen, deren Wert vielfach bestritten wird, habe ich in vielen Fällen mit befriedigendem Erfolg ohne unbequeme Nebenerscheinungen gemacht.

5. Kapitel.

Prognose.

Wir stimmen alle darin überein, die Prognose der akuten septischen und saprischen Peritonitis als eine überaus ernste zu bezeichnen. Akute Peritonitis bei Schwangeren führt in der Regel zu vorzeitiger Ausstoßung des Eies: sie muß als eine in besonderem Grade gefahrvolle Komplikation bezeichnet werden (Kruckenberg). Sicherlich überwinden Kranke selbst die bedrohlichsten Formen, das lehrt die Praxis, das beweisen die Fälle von massigen Exsudaten und ausgedehnten Verwachsungen, die uns oft recht lange nach der Infektion begegnen. Wir besitzen keinen Anhalt für die Beurteilung dieses Verlaufes; wir müssen stets die akuten Fälle als höchst bedenklich ansehen und jede Art von eingreifender Therapie als berechtigt anerkennen.

Auch die lokalisierten septischen Perimetritiden haben eine überaus ernste Prognose; bleiben sie lokalisiert, gelingt es dem infektiösen Exsudat einen Ausweg zu verschaffen, so bessert sich sicherlich die Aussicht auf Genesung. Niemals dürfen wir die Gefahr eines Weitergreifens der Erkrankung auf benachbarte Abschnitte des Peritoneum und die einer septischen Allgemeinerkrankung außer Acht lassen.

Daß gerade von diesen Kranken eine nicht kleine Anzahl das akute Stadium glücklich überwindet, steht fest; es sind das die zahlreichen Frauen, welche wegen ihrer Abszesse und Verwachsungen wochen-, monate-, ja jahrelang nach dem Wochenbett Hilfe suchen. Und wie viele sind indolent genug, das damit verbundene Siechtum ein langes Leben hindurch zu ertragen?!

Die Prognose der Abszesse bleibt eine ernste. Es kommt selten zur Perforation in nicht erkrankte Abschnitte der Bauchhöhle: aber auch der Durchbruch in Scheide, Darm und wohin er sonst erfolgt, ist nicht gleichgültig, da er keineswegs immer zur Ausheilung führt und verhängnisvolle Fisteln zurückbleiben können.

Die Prognose der Verwachsungen erscheint weniger unmittelbar bedrohlich, obwohl die Folgen für die einbezogenen Organe keineswegs gleichgültig sind. Die Funktionsstörungen des Uterus, der nur zu häufig dabei verlagert und abgeknickt wird, die der Adnexorgane, des Darms und der Blase machen viele Frauen schwer leidend, Dysmenorrhoe, Sterilität, Neurasthenie mit andauernder Invalidität sind nicht seltene Folgen, selbst wenn die Organisation der Verwachsungen dieselben für die Tastung fast verschwinden macht. Schwangerschaft ist keineswegs immer eine Gelegenheit zu völliger Ausheilung; sie endet überwiegend häufig vorzeitig durch die Behinderung des Uterus an der Entfaltung als Fruchthalter. Die erschwerte Ausstoßung des Eies bringt die Gelegenheit zu erneuter Infektion und damit nicht selten zu außerordentlich verhängnisvoller erneuter Erkrankung an infektiöser Perimetritis. Die Klimax setzt oft, aber keineswegs konstant den Leiden ein Ziel. Wie Küstner u. A., habe auch ich darüber hinaus die traurigen Folgen der Perimetritis septica puerperalis und postoperativa beobachten können.

Die Prognose der gonorrhoischen Perimetritis wird fast allgemein als eine außerordentlich ernste bezeichnet: auch ich habe lange diese Auffassung geteilt. Je mehr ich mich aber von der Häufigkeit der Gonorrhoe auch der Tuben und der darauffolgenden Infektion des Peritoneum überzeuge, um so häufiger konstatiere ich wenigstens an unsrem Greifswalder Material, daß diese Prozesse, stürmisch in ihrem Anfang, milde in ihrem Verlauf, zu völliger Heilung gelangen. Ich sehe zu viele solche Frauen schließlich genesen bis zu völligem Wohlbefinden, zu Konzeption und normaler Entbindung, um die schlechte Prognose festzuhalten. Freilich begegnen auch mir Fälle ernster und andauernder Erkrankung. Es wird mir immer mehr fraglich, ob es sich hier nicht um Komplikationen (Mischinfektion) handelt. So bezeichne ich heute bei Perimetritis gonorrhoica allerdings die Prognose als valde dubia, lasse aber die Möglichkeit völliger Ausheilung offen. Ich betone das

um so mehr, als wir dadurch uns berechtigt fühlen müssen, radikale Operationen nur unter sehr zwingenden Umständen auszuführen.

Die Prognose der tuberkulösen Peritonitis hängt nicht nur von dieser Erkrankung ab, sondern auch von dem Vorhandensein und der Ausdehnung anderweiter Lokalisationen der Tuberkulose. Wir dürfen nicht zweifeln, daß die allgemeine Phthisiotherapie auch hier große Erfolge zeitigt, neben solchen, welche geeignete örtliche Eingriffe versprechen. Je früher diese eingeleitet werden, um so erfolgreicher erscheinen sie, wenn auch dabei Fehlschläge nicht ausgeschlossen sind.

6. Kapitel.

Therapie.

Es liegt nicht in unserer Absicht, hier auf die Prophylaxe der septischen, speziell der puerperalen und postoperativen Beckenbauchfellentzündung näher einzugehen: es müßte hierbei die ganze Aufgabe der Asepsis bei der Entbindung, bei Untersuchungen und Operationen vorgeführt werden. Es soll hier nur darauf hingewiesen werden, daß unzweifelhaft die Hilfsleistungen von Hebammen und Ärzten nicht nur wegen der Gefahr einer septischen Infektion, sondern auch in dem Sinne zu beurteilen sind, daß ihre häufige (und gewiß oft überflüssige) Wiederholung den an chronischen Beckenbauchfell-Entzündungen Leidenden in hohem Maße gefährlich wird. Die Repositionen, die Pessartherapie, die Lösung von Verwachsungen, ohne daß dieselben dem Auge freigelegt sind, namentlich die Cervixdilatation führen nur zu häufig zu schweren akuten Zwischenfällen. Besonders bei Gonorrhoe und Tuberkulose ist der eheliche Verkehr, wenn nicht ganz, so doch nur mit größter Vorsicht zuzulassen.

Die medikamentöse Behandlung der akuten septischen Peritonitis hat vollständig versagt. Ob einer prophylaktischen aktiven Immunisierung (Bumm, Polano) Erfolge beschieden sind — steht noch dahin, dasselbe gilt von der passiven Immunisierung, wie die Beobachtungen von Peham, Bumm, von Rosthorn und unsere eignen Erfahrungen zeigen. Jedenfalls ist bei Streptokokken-Peritonitis die Anwendung der Serumpräparate geboten.

Freie Exsudate werden heute nach den Vorschlägen der Chirurgen, die von Bumm an dem großen einschlägigen Material der Charité konsequent und mit überraschendem Erfolg erprobt worden sind, unmittelbar durch ausgiebige Inzision angegriffen, mit Gegeninzision und Einlegung von Drainröhren, welche eine Durchspülung mit physiologischer Kochsalzlösung gestatten.

Die Beispiele von Genesung mehren sich dank dem Vorgehen von Glaser, namentlich aber von Mikulicz, Lennander und Friedrich.

Es bleibt auch hier zu bedenken, daß die günstigen Erfolge der Chirurgen sich wesentlich auf nichtpuerperale Peritonitiden beziehen. Immerhin konnte Bumm durch Kownatzki über sechs Heilungen durch Inzision bei freiem Exsudate, bei puerperaler allgemeiner Peritonitis berichten lassen: ein Vorgehen, welches unbedingt zur Nachahmung auffordert. — Die notwendige Ergänzung einer Entleerung des Exsudates ist allgemeine Pflege, besonders energische Ernährung der Kranken. Da diese in solchen Fällen oft nicht per os erfolgen kann, müssen alle Mittel der künstlichen Ernährung herangezogen werden. Neben der per Klysma verdient die subkutane Einführung von Traubenzuckerlösung[1]) nach dem Vorschlag von Friedrich besondere Beachtung. Akute Peritonitis als Komplikation bei Ileus, Extrauterinschwangerschaft, Ovarialtumoren, Uterusmyomen u. ähnlichen zwingen naturgemäß zu gleichem Verfahren. Hierbei zu drainieren ist durch die Darlegungen von Mikulicz geboten: Küstners Beispiel ermutigt dazu dringend. Handelt es sich um nichtinfektiöse Peritonitiden, z. B. nach Stieltorsionen, bei dem Bersten von Kystomen, habe ich auf Drainage nur dann verzichtet, wenn ich vorher keine Erhöhung des Leukocytenbefundes nachweisen konnte.

Abgekapselte Exsudate sind besonders bei hohem Fieber und hohem Leukocytenbefund unmittelbar zu entleeren. Man schneidet darauf ein, wo man sie trifft, mit dem Messer oder nach Sängers Vorschlag mit dem Paquelin. Nach der Entleerung und entsprechender ausgiebiger Ausspülung, weniger mit differenten Flüssigkeiten, als mit einfacher physiologischer Kochsalzlösung wird ein Gummidrainrohr eingelegt, event. eine Gazedrainage. Ob man die Öffnung freihändig macht oder vorher mit einer feinen Punktions-Nadel den Inhalt prüft, hängt von der Lage der Abszesse ab.

Je nach dem Sitz des Abszesses wird durch das hintere oder durch das vordere Scheidengewölbe eingeschnitten. Ein bedeutungsvolles Beispiel der direkten Freilegung eines in die Blase perforierten peritonealen Beckenabszesses hat Schröder gegeben, indem er die Sectio alta ausführte, den Abszeß ausheilte und die Blase schloß. Vielleicht kann man in solchen Fällen auch die Blase von der Scheide aus öffnen. Eine so von mir behandelte Patientin ging septisch zu Grunde: doch war sie sicher zu spät zur Operation gekommen.

Die akute gonorrhoische Peritonitis bietet nach Döderlein in gegebenen Fällen für die Laparotomie ein ebenso dringendes wie dankbares Objekt. Nach dem oben Vorgetragenen kann ich nur berichten, daß ich bei akuter gonorrhoischer Peritonitis zu operieren mich noch

[1]) 5,9 Kochsalz werden mit 33,8 chemisch reinem Traubenzucker auf 1000,0 Wasser gelöst. Man läßt die Lösung 10 Minuten lang kochen und infundiert davon 2000,0—2500,0 (!), am besten in 3—4 Dosen.

nicht entschlossen habe. Diese Fälle sind ebenso wie die von Veit und Bröse genesen.

Bei der tuberkulösen Peritonitis sind mit der einfachen Eröffnung der Bauchhöhle überraschende Erfolge erzielt worden.

Die experimentelle Prüfung hat nicht zu eindeutigen Resultaten geführt. Döderlein hat 150 Fälle serös exsudativer Peritonitis tuberculosa zusammenstellen lassen (Espenschied, Diss. inaug. Tübingen, 1898). 18 % blieb ungeheilt, 82 % wurde geheilt.

Döderlein weist darauf hin, daß von den als geheilt mitgeteilten Fällen 80 nicht genügend beobachtet waren. Bei einer richtigen Zusammenstellung der Literatur, vor allen Dingen längerer Beobachtungsdauer ergeben sich 83 % Mißerfolge. Bei 32 Fällen von Peritonitis tuberculosa sicca hatte er 72 % Mißerfolge. Bei 16 hatte die Operation direkt schädliche Folgen (tuberkulöse Bauchfisteln resp. Kotfisteln). Löhlein (therapeutische Wochenschrift 1896), Baumgart (Deutsche med. Wochenschr. 1901, 2 u. 3) berechnen die Heilungsresultate zu 54 %. Die Wirkung der Entlastung der Bauchhöhle von dem Ascites ist noch vollkommen unklar. Bumm (Verhandl. d. V. Gynäkol. Kongresses 1893) sieht sie in einer nachträglichen Rundzelleninfiltration der Tuberkelknötchen. Hofmeier weist diese Erklärung zurück, indem er betont, daß die Entleerung des Exsudates solche chemische Einwirkungen auf das Bauchfell nicht erklärt; es bleibt fraglich, weshalb die in den Geweben zurückgebliebenen Bazillen sich nicht ebenso weiter entwickeln wie vorher. Gerade die Anwesenheit ihrer Stoffwechselprodukte hemmt Virulenz und Tätigkeit der Bakterien, nicht aber die Entfernung derselben (Handb. S. 561). — Wie notwendig es ist, auf längere Zeit hinaus eine Beobachtung zu verlangen, wenn man von Heilung sprechen will, zeigen auch meine Beobachtungen. Ich habe Frauen gesehen, welche nach dem Ablassen des Ascites jahrelang aufgeblüht waren, um nach 3—5 Jahren von neuem zu erkranken.

Als letztes Hilfsmittel für ausgedehnte Abszesse haben Péan und Segond die vaginale Uterusexstirpation empfohlen und damit bei den französischen Fachgenossen eine zahlreiche Nachfolgerschaft gefunden. In Deutschland haben sich eine Zeitlang Schauta, Landau (die vaginale Radikal-Operation, Berlin 1891) und Küstner (Deutsche med. Wochenschr. Nr. 12, 13) für die Castration utérine ausgesprochen. Bardenheuer (Bliesener) u. Delagénière haben dasselbe durch Bauchschnitt angestrebt. Ich habe nach dieser Indikation nicht operiert. Wenn ich die Literatur richtig verstehe, so haben zur Zeit in weiten Kreisen diese Vorschläge an Geltung verloren. Eine jedenfalls langjährige Heilung ohne Operation ist in nicht seltenen Fällen mit voller Sicherheit festgestellt. Unter allen Umständen muß nach der Operation eine sorgfältige Pflege und allgemeine Behandlung eintreten. Mit Recht

wirft sicher auch Döderlein die Frage auf, ob nicht die modernen Methoden der Phthisiotherapie, Krankenhauspflege, Bettruhe und Ernährung mehr nützen, als die Operation. Löhlein hat die Colpocöliotomia posterior ausgeführt, um von hier aus den Ascites durch die offengehaltene Wunde ablaufen zu lassen. Auch ich habe bei Tuberkulose ebenso wie bei malignen Tumoren auf diese Weise den Ablauf des Ascites angestrebt. Die Erfolge sind sehr ungleichmäßig, zunächst kommt es in der Regel zu großer Erleichterung.

Die Behandlung der chronischen Beckenperitonitis fällt zusammen mit der, welche oben bei der Erörterung der Parametritis chronica ausführlicher vorgetragen worden ist. Es ist bei allen diesen Vorschriften notwendig, genaue Kontrolle des Befindens, des Fiebers und fortlaufender Blutuntersuchungen vorzunehmen, um zunächst das Erlöschen des septischen Prozesses festzustellen: so lange muß man sich auf eine Allgemeinpflege mit möglichst viel Bettruhe, Übererнährung und Bekämpfung der Symptome (Verstopfung, Dysmenorrhoe, Vaginal-Katarrh und dergl.) beschränken.

Auch für diese chronischen Peritonitiden, die Schwielen und Schwarten, muß eine allgemeine Behandlung und die Fernhaltung aller Schädlichkeiten (Eheverkehr, lokale Behandlung), ganz besonders betont werden. Wo es gilt, noch relativ mäßige Exsudatreste und Infiltrate zu heilen, wirken Moor- und Soolbäder ganz hervorragend, auch in der Form von Umschlägen, ebenso Jodapplikationen, Ichthyol-Umschläge, Sitzbäder eventl. mit vorsichtig eingeführten Badespekulis, Vaginaltampons oder Suppositorien mit Jod und Ichtyol,[1]) in längeren, 2—3tägigen Intervallen wiederholt wird. Feuchtwarme Umschläge mit Soda, Mutterlaugen, heißen Ausspülungen (50° C.) sind jedenfalls aber mit Vorsicht anzuwenden und erst dann fortzusetzen, wenn eine scharfe Kontrolle und das Fernbleiben von Reizzuständen erkennen läßt. Ich unterlasse nicht auch an dieser Stelle nochmals auf die Verwendung der künstlichen Hyperämie nach Bier, in der Form der Schwitzkästen mit den verschiedenen Heizmitteln (Gas, Elektrizität, Spiritus) hinzuweisen. Wir machen auch bei chronischer Perimetritis davon ausgiebigen Gebrauch (Jung: Naturforscher-Vers. Meran 1905).

Die lebhaft zu befürwortende Übererнährung setzt voraus, daß die Darmtätigkeit in entsprechender Weise angeregt wird. Klysmata sind nach meiner Auffassung nur da zu empfehlen, wo jeder lokale Reizzustand fehlt. Daß dabei auch Ferrumpräparate, eventl. in Ver-

[1]) Tinct. jodi 0,1—0,2, Ammon. sulfo-ichthyolic. 0,1 ad Butyr. Cacao 2.0. M. f. supp.

bindung mit Arsenik, besonders bei Anämie ausgiebig verwendet werden, entspricht der Vorschrift der allgemeinen Pflege.

Die Massage betrachtet die chronische Becken-Peritonitis mit ihren Verwachsungen und Schwielen als ihre eigenste Domäne. Noch neuerdings ist Kumpf lebhaft dafür eingetreten, Chrobak und A. v. Rosthorn haben sich durch die Beobachtung der Kumpfschen Fälle zu warmer Befürwortung bestimmen lassen. Es ist nicht zu verkennen, daß bei richtiger Ausführung die Massage in derartigen Fällen große Erfolge erzielen kann. Andrerseits soll auch hier darauf hingewiesen werden, daß bei weniger geschickter Ausführung, besonders ohne exakte Diagnose, durch die Massage erhebliche Gefahren gesetzt werden.

Ein anderes Verfahren bildet die Belastungstherapie, für welche Schauta warm eingetreten ist, neuerdings auch Pincus und Funke. Die Patientin wird in Hochlagerung durch gleichzeitige Kompression von der Scheide und den Bauchdecken her behandelt. Sorgfältige Auswahl der Fälle und sehr geduldige Beobachtung, sind Voraussetzung einer solchen Behandlung. Die Belastung wird mit Schrotsäcken von 1—3 Kilo ausgeführt. In die Scheide werden mit Quecksilber gefüllte Kondoms eingelegt.

Für alte Exsudate erweisen sich die bekannten Moor- und Soolbäderarten, sowie jodhaltige Bäder außerordentlich erfolgreich, eventl. ist hiermit eine Abführkur zu kombinieren. Eine sonstige Lokalbehandlung unterbleibt besser nach meinen Erfahrungen, solange die Frauen derartige Bäder gebrauchen. Sicher bildet die Behaglichkeit und der Reiz des Badelebens eine nicht zu unterschätzende Unterstützung der Wirkung solcher Kuren.

Sind derartige Mittel unwirksam, machen die Verwachsungen andauernde Beschwerden, sind die Frauen nicht in der Lage, solche, immerhin finanziell schwierige Kuren durchzuführen, so kommt die operative Trennung der Stränge und Schwielen in Frage.

Hofmeier weist mit Recht darauf hin, daß in diesen Fällen nicht selten anderweite Organerkrankungen (Tuben, Ovarien) übrig geblieben sind, welche ohnehin einen operativen Eingriff rechtfertigen. Das war der Gedankengang, welcher mich veranlaßte, im Anschluß an die Entfernung der erkrankten Tuben und anderer Organe die hier gefundenen Schwielen zu trennen und in der räumlichen Trennung derselben eine weitere therapeutische Einwirkung auch auf diese zu suchen (Zeitschrift f. Geb. u. Gyn. Bd. 30 1895, Monatsschrift f. Geb. u. Gyn. Bd. 6). Hofmeier hält ein solches Verfahren für rationell und sicherer als die brüske Zerreißung der Verwachsungen. Wenn ich früher hierzu die Laparotomie machte, bin ich in den letzten 10 Jahren mehr und mehr zur Kolpotome übergegangen, wenn es sich um Verwachsungen im Bereich des Beckens handelt. Die Dauererfolge

befriedigen durchaus. Wir haben wiederholentlich Schwangerschaft danach beobachtet. Die Kontrolle der Resultate bei Gelegenheit einer durch andere Erkrankungen nach Jahren indizierten zweiten Kolpotome hat in 9 Fällen ergeben, daß, wenn auch nicht alle Verwachsungen vollständig verschwunden waren, doch nur vereinzelt sich neue Adhäsionen entwickelt hatten. Küstner tritt für die Trennung der Adhäsionen mit dem Paquelin ein, da Brandschorfe vor erneuter Verwachsung sichern (Franz). Die Versuche, die getrennten Adhäsionsflächen durch Betupfen mit sterilisiertem Öl unschädlich zu machen, habe ich seit langen Jahren als unsicher in ihrer Wirkung aufgegeben. Am nachhaltigsten scheint eine frühzeitig angeregte Darmperistaltik die Entwicklung der Verwachsungen von Darmschlingen und Netze zu verhindern. Ich gebe deshalb schon am 2. Tag Strychnin bis zu 0,01 in 3 Dosen subkutan bei allen vaginalen und abdominalen Coeliotomien. Das von andrer Seite (vgl. Vogel) empfohlene Physostigmin salicylic. 0,0001 in 3 Dosen ist mir in seiner Wirkung zu ungleichmäßig erschienen. Vollendete Aseptik und konsequente Vermeidung der gewaltsamen Behandlung des Peritoneum bleibt jedenfalls das beste Prophylakticum.

F. Die Neubildungen des Beckenbindegewebes.

(J. A. Amann.)

Allgemeines.

Bichat. Allg. Anatomie, angewandt auf die Physiologie und Arzneiwissenschaft, übersetzt von C. H. Pfaff. Leipzig 1802. I. Teil, 1. Abt. — Freund, W. A. Anat. Lehrmittel z. Gynaekologie. Beitr. z. Geb. u. Gyn. Bd. IV, p. 3. — Derselbe. Das Bindegewebe im weibl. Becken etc. Gyn. Klinik. Straßburg. 1885. p. 203—369. — Luschka. Anatomie des menschlichen Beckens. Tübingen 1864. — Martin. Lage und Bandapparat des Eierstocks, Festschrift f. Ruge. Berlin 1897. — Merkel. Handbuch der topographischen Anatomie 1904. — Nagel. Die weibl. Geschlechtsorgane; in Bardeleben's Handbuch. Jena 1896 und Arch. f. G. Bd. 53. — v. Rosthorn, Krankheiten des Beckenbindegewebes. In Veit's Handbuch. Wiesbaden 1899. — Waldeyer. Das Becken. Bonn 1899. — Wieger siehe bei Lig. rot.

Bindegewebige Neubildungen: Fibrome.

Amann, J. A. Gyn. Congr. Kiel 1905. Demonstr. — Le Bec. Gaz. d'Hôp. Paris 1886, 1. Juill. p. 607. — Bilfinger. Ein Beitrag zur Kenntn. der primären desmoiden Geschw. in den breiten Mutterbändern. In. Diss. Würzburg 1887. — Binaud. Fibromyoma pédic. developpé primitivement dans l'épaisseur du ligam. large. Bull. et mém. de la Soc. Gyn. Bordeaux 1893. März, April. — Brettauer, J. Unusually large retroperitoneal Fibroid. Tr. of the N. Y. obst. soc. Am. Journ. of Obst. July 1903. — Boursier et Binaud. Soc. de Gynéc. d'Obst. et de Préd. de Bordeaux. Séance du 24. janvier 1899. — v. Buschmann. Exstirp. eines sehr großen retroperitonealen Fibroms und der damit verwachsenen im Becken gelegenen linken Niere. Wien. med. Woch. 1880. Nr. 28, 10. Juli. — Cullingworth. Peduncul. Fibromyom of the broad ligament. Trans. obst. soc. of London 1896. XXXVII, p. 222. — de Costa. Two cases of fibroma of the broad lig. (Discussion.) The Am. Journ. of obst. 1898. vol. XXXVIII. Juli-Dez. — Doran. Fibroid of the broad lig. weighing 44½ pounds. Trans. of the obst. Soc. of London 1899. vol. XL, pag. 173. — Drew. Edinb. med. a. surg. Journ. Jan. 1905. — Duncan and Daly. Austral. med. Journ. 1892. p. 571 — Foerster. Calcified fibromyoma of the broad lig. N. Y. Journ. of gyn. and obst. 1891. vol. IV, 306. — Freund, Heinr. In.-Diss. Freiburg i. B. 1902. — Fuchs. Über primäre desmoide Geschwülste des Ligam. latum. Arch. f. Gyn. Bd. LX, Heft II. 1900. — Goders. Beckentumoren als Geburtshindernis. In.-Diss. Halle 1895. — Griffon. Bull. et Mém. Soc. anat. de Paris LXXIV, p. 79—82. 1899. — Groß. Congr. franç. de chir. Paris 1892. p. 240. Session VI. — Gouget. Fibrome du ligam. large gauche, comprimant l'uretère droit, hydronéphrose et néphrite interstitielle chronique. Bull. Soc. Anat. Paris 1892 LXVII, p. 222. — v. Guérard, Berl. klin. Woch. 1893. p. 1120 Nr. 49. — Guinard. Fibrome du ligam. large au cours d'une grossesse de 3 mois. Nouv. Archiv. d'obst. et de gyn. Paris 4. Rep. univ. p. 190. — Hansen, J. Sechs Fälle von primären desmoiden Geschwülsten der Ligam. lata. In.-Diss. Kiel 1899. — Hecker u. Buhl. Großer Tumor des rechten Lig. lat. als Complication einer Gravidität. Klinik der Geburtskunde 1864, II, p. 129. — Hodgson, R. H. Med. presse and Circular London 1897. Jan.-Jun. — Hyenne. Etude anat. clinique des

principales degenerescences des fibromyomes. Thèse Paris 1898. — Jarie, Des fibromes des ligaments larges, leur exstirpation par voie parapéritonéale. Lyon 1893. — Keiller. Geb. gyn. Ges. Wien 1901. 5. Nov. (Centrbl.) — Kleinwächter Zeitschr. f. G. u. G. VIII, 1, p. 181. — Klewitz, Karl. Zur Kasuistik der primären Fibromyome des Beckenbindegewebes. Inaug.-Diss. Giessen 1899. — Krekels. Die primären Fibromyome der breiten Mutterbänder. Straßburg. In.-Diss. 1896. — Klob. Patholog. Anatomie der weibl. Sexualorg. Wien 1864. — Kiwisch. Klin. Vorträge über spezielle Path. u. Ther. der Krankheiten des weibl. Geschlechts. 1849. — v. Kubinyi. Budapesti Kir Orvosegyes 1903 (ref. Fromm. Ber.) — Klebs. Fibroeser Tumor des Lig. lat. In Verhandlungen der Berliner geb. gyn. Gesellsch. 1865. — Kroenlein. Die v. Langenbeek'sche Klinik und Poliklinik zu Berlin. Arch. f. klin. Chirurg. Suppl. XXI, p. 198. 1877. — Langner. Myxofibrom des lig. lat. sin. Zeitschr. f. G. u. G. Bd. XIV. 1887. — Lauvers. Bull. de l'Académie roy. de med. de Belgique 1891. p. 84 u. 1893, p. 879. — Lala. Tumeur ossiforme des lig. larg. Bull. soc. anat. de Paris 1855. p. 46. — Lawson Tait 1889. Traité clinique des maladies des femmes. Traduct. Alb. Bétrin 1891. p. 356 u. Edinb. med. Journ. 35, part. I. — Martin, A. Demonstr. eines 2 Kilo schweren Myoms, das er aus dem linken lig. lat. enucleirt hat. Zeitschr. f. G. u. G. Bd. XIV, p. 539. — v. Mikuliez, Wien. med. Woehenschr. 1878, 19, 20, 21. — Derselbe. Arch. f. klin. Chirurgie. Bd. 34, p. 635. — Müller, Alfr. Beitr. zur Lehre der desmoiden Geschwülste des Beckenbindegewebes. Inaug. Diss. Würzburg 1901. — Perrot. Lyon, Juillet 1900. — Pilliet et Thiéry. Fibromyome hémorragique et kystique à myéloplaxes du ligam. larg. droit Bull. Soc. Anat. Paris 1894. p. 682. — Pollosson. Fibrome du lig. large; extraction par la voie parapéritonéale. Mem. et compt. rend. Soc. de Se. med. de Lyon 1894. XXXIII, p. 91. — Radiee. Laparotomia per fibroma e cisti del ligamento largo. Riforma med. Napoli XI, pt. 2. p. 123. 1895. — v. Rokitansky, Allg. Wien. med. Zeitung 1887, Nr. 25. — Roberts, Hubert. Tr. of the obst. soc. of London 1899. Vol. XI. I. — Rouffart. Fibromyome pesant 22 livres développé dans le ligament large. Clinique de Bruxelles 1892. VI. — Rydigier. Deutsche Zeitsch. f. Chirurgie. XV, p. 279. 1881. — Sänger, Über primäre desmoide Geschwülste der Lig. lata u. rotunda. Arch. f. Gyn. Bd. XVI u. Bd. XXI. — Derselbe: Operation von Geschwülsten des Beckenbindegewebes durch Perineotomie. Arch. f. G. Bd. 35, p. 325. — Sehmid. Prag. med. Wochenseh. Nr. 35, p. 260. 1878. — Sehetelig. Arch. f. Gynaek. Bd. I. 1870. p. 425. — Stern. Beitrag zur Kenntnis der extraperitonealen Beckentumoren. Inaug. Diss. Berlin. 1876. — Stroheker, H. Les Fibromes du ligament large. Thèse Paris 1902. — Sibut. France médieale et Paris medieal 1897. XLIV. — Swieeieki. Der Frauenarzt 1890. Nr. 12. — Terrier. Tumeur fibroese du lig. large. Bull. et mém. de la Soc. de Chirurgie 1883, p. 862 et 868. 1888, p. 585. Rev. de chir. 1888, p. 695. — Thorn. Fibrom d. link. Lig. lat. mit inguinaler Verlängerung. Mo. f. Geb. u. Gyn. 1900. XI. — Tédenat. Fibromes multiples nés dans le lig. large. In: Pozzi: Traité de gynéeologie. 1897, p. 887. — Uerow. Ein Fall von doppelseitigem Fibromyom des Beckenbindegewebes. Centr. f. G. 1892. Bd. XVI, p. 942. — Virchow. Die krankhaften Geschwülste. Bd. III. — Wathen. Verkalktes Fibrom des lig. lat. Rev. gén. de médeeine, de chir. et d'obst. 1893. Nr. 6. Febr. — Zeller. D. Zeitschr. f. Chir. 71, 5 u. 6.

Neubildungen des lig. rot.

Amann, J. A. Zwei Fälle von Fibromyoma lig. rot. Monatsch. f. G. u. G. Bd. XIV. H. 6. — Derselbe. Fibrom des lig. rot. Monatsch. f. G. u. G. Bd.

XIX. H. 6, p. 890. — Aumoine. Thèse de Paris. 1876. — Aschenborn. Arch. f. Chir. Bd. 25. S. 178. — Bluhm. Zur Pathologie des Lig. rot. uteri. Arch. f. Gyn. 1898. Bd. LV, p. 647. — Blumer. A case of adenomyoma of the round lig. Am. Journ. of obst. 1898. Bd. 37. — Brohl. Hühnereigroße Cyste des lig. rot. bei einem Kinde. Mon. f. G. u. G. Febr. 1902. — Claisse. Fibromyom de la port. abd. d. lig. rot. Annal d. gyn. 1900. — Clark. Am. Journ. Nov. 1900. Ref. Centrbl. f. G. 1902. — Cullen. John Hopkins Hosp. Bull. Mai June 1896. Bd. 9 und 1898. — Courant. In Festschrift f. Fritsch. Lpzg. 1902. S. 219. — Cushing. Cit. bei Funke (Heg. Beitr. 3. Bd., p. 114). — Delbet et Hereseo Rev. de chir. XVI. Paris 1896. — Doran. Tumoren des lig. ovar. propr. Lancet 1887, brit. med. Journ. 1889, Trans. obst. soc. XXXVIII. Lond. 1879. — Doormann. Nederl. Tijdschr. v. Verloosk en Gyn. 3. Jaarg. — Dorst. In. Diss. Leiden 1891. — Dubar. Bull. méd. du Nord. Lille 1890. — Dunean. Edinb. med. soc. med. Journ. 1876. — Emanuel. Ueber Tumoren des Lig. rot. uteri. Zeitsch. f. G. u. G. Bd. XLVIII. 1903 (mit Literaturangaben). — Engelhardt. Virch. Arch. Bd. 158. — Frigyesi. Centr. f. G. Nr. 31. 1902. — Fischer. Mon. f. G. u. G. B. 5. S. 317. — Fürst. Centrbl. f. Gyn. 1885, S. 478. — Gessner. Zeitsch. f. G. u. G. XXXV, p. 297. — Giglio. Atti della soc. Italiana ginec. 1904. — Gottschalk. Centr. f. G. 1887. Nr. 21. — Gubaroff. Eine ungewöhnl. Cyste des Lig. rot. Centr. f. G. 1899. — Guinard. Tumeurs extraabdominales du ligam. rond. Revue de Chir. 1898. Tom. XVIII, p. 663. — v. Hansemann. Zeitschr. f. Geb. u. Gyn. Bd. 34. Demonstr. — Heydemann. Deutsch. Zeitsch. f. Chir. 1895. Bd. 41. — Hasenbalg. Zeitsch. f. G. u. G. Bd. 23. — Heyken. Anat. Unters. über die Muskul. d. br. Mutterb. gekrönte Preisschr. In: Diss. Kiel 1890. — Hulst. Refer. im Centrbl. f. Gyn. 1904. — Hofmokl. Allg. Wien. med. Zeitung. 1882. Nr. 44. — Kauffmann, H. Demonstr. Zeitsch. f. G. u. G. Bd. 45, p. 394. — Kleinwaechter. Zeitsch. f. Geb. u. G. Bd. 3. — Kelly. Operative Gynaekologie. — Leopold. Beitr. z. Lehre v. d. eyst. Unterl.-Geschw. Arch. f. Gyn. Bd. 16. — Liehtenstern u. Hermann. Z. Path. d. rund. Mutterb. Mo. f. G. u. G. April 1902. Ergänzband. — Lwow. Deutsch. m. Woch. 1902. lit. Beil. S. 23. — Martin, A., Z. Path. d. Lig. rot. Zeitsch. f. G. u. G. 1891. Bd. 22. — Martin, Christopher. Brit. Gyn. Journ. Path. LV, p. 347. — v. Mars. Ein Fibromyom d. r. Mutterb. im Leistenkanal. Mo. f. G. u. G. 1900. S. 1 u. 1901, S. 787. — Müllerheim. Cysten im Ligam. rot. Zeitschr. f. G. u. G. 1898. Bd. 38, p. 313 u. 540. — Merkel. Cit. bei Emanuel. — Nebesky. Zur Casuistik der vom Lig. rot. uteri ausgehenden Neubildungen. Mo. f. G. u. G. Bd. XVII. H. 4, p. 441. — Nikolaysen. Cit. nach Sänger. — Paletta. Att. del inst. ital. Cit. nach Guinard. — Piek. Baumgartens Arb. aus dem path. Inst. Tübingen. 1903. Bd. IV. Heft 3. — Pollailon. Bull. et mém. de la soc. de Chir. Paris. Bd. XVII. — Prang. Inaug.-Diss. Königsberg 1900. — Reboul. Bull. soc. anatomique 1888. — v. Rosinski. Centrbl. f. Gyn. 1899. No. 52. — Raschdorff. In.-Diss. Greifswald 1884. — v. Rosthorn. Veit's Handbuch. Bd. III, 2. — Schaefer. Ein Fall v. Cyste im lig. rot. In.-Diss. Greifswald 1895. — Schramm. Centrbl. f. Gyn. 1896. No. 31. — Schroeder. Verh. d. Ges. f. G. u. G. Berl. 9. Nov. 1883. — Tipiakoff. Mschr. f. G. u. G. Bd. 5. S. 65. — Vassmer. Z. Path. d. lig. rot. ut. Arch. f. G. Bd. 67. — Ulesko-Stroganowa. Ref. in Frommel's Jahresber. über 1897. — Weber. Ueber Tumoren des lig. rot. ut. Mo. f. G. u. G. Bd. VI. — v. Winckel. Pathol. d. weibl. Sexualorg. Lpzg. 1881. — Wieger. Ueber die Entstehung und Entwicklung der Bänder des weibl. Genitalapparates beim Menschen. Arch. f. Anat. u. Entwicklungsgesch. 1885.

Sarkome.

Ackermann. Centralbl. f. Gyn. 1899. S. 1096. — Bartscher. Monatschrift f. Geburtskunde. 1861. Febr. 121. — Brandt. Zur pathol. Anat. der prim. malig. Geschw. des Beckenzellgewebes. Journ. f. Geb. u. Gyn. Russ. 1894. p. 603. — Braithwaite. Brit. med. Journ. 1892, p. 1138 (cit. bei v. Rosthorn). — Bonifield. Geburtsh. Ges. in Cincinati. 1903. 15. Jan. (Centr. f. G.) — Chemieux. Arch. de tocol. et de mal. des Femmes. 1880, p. 439. — Engstroem. Mitt. aus der gyn. Klinik. Bd. IV. 11. 2. — Faure. Chir. d'annexes de l'uterus. 1902, p. 396. — Gebhard. Path. Anat. d. w. Geschl.-Org. 1899. — Hall. Am. J. of obst. 1899. Vol. XL, p. 649. — Janvrin. Tr. am. gyn. soc. Phil. 1891. XVI, p. 89. — Derselbe. Am. Journ. of obst. 1892, p. 98. — Jung. Zeitschr. f. G. u. G. Bd. XI. — Kaul. Inaug. Diss. München 1896. — Kirmisson. Bull. et mém. de la soc. d. chir. 1894, 24. Jan. — Küstner. Grdz. d. Gyn. 1893, p. 333. — Kunike. Gyn. Ges. Breslau 23. Febr. 1904 (ref. Centrlbl.) — Kelly. Tr. of the obst. soc. of Philad. Am. Journ. of obst. 1887. Vol. XX, p. 65. — Limnell. Monatschr. f. G. u.G. 1900. — Lea. The Lancet 1901, 9. II, p. 398. — Mc. Laehlan. The Lancet. 7. Nov. 1903. — v. Mars. Monatschn. f. G. u. G. Bd. XII. — Müller, Alfr. In. Diss. Würzburg 1901. — Pulvermacher, David. Inaug.-Diss. Leipzig 1904. — Reichenfeld. Centralblatt f. Gyn. 1901. Nr. 37. v. Rokitansky. Allg. Wiener med. Zeitung 1889. p. 293. — Sänger. Mon. f. G. u. G. XVI u. XXI. — Stroheker. Thèse de Paris 1902. — Schultz-Schultzenstein. Arch. f. Gyn. 1897. Bd. 54, p. 412. — Schmid. Prag. med. Wochenschr. 1878. Nr. 35. — Schwarz. Monatschr. f. G. u. G. Bd. 10. — Schow. Inaug.-Diss. Kiel 1899. — Stern. Inaug.-Diss. 1876. Berlin. — Toporski. Inaug. Diss. Breslau 1884. — Zeller. Deutsch. Zeitschr. f. Chir. 71. 5 u. 6.

Dermoide.

Abel. Berl. klin. Wochenschr., 1893, p. 47. — Amann, J. A. Über nichtgenitale, ins kleine Becken hineinragende Tumoren. Internat. gyn. Congr. 1896. Genf. Sitzungs-Ber. — Bandler. Arch. f. Gyn. Bd. 61. Heft 2 u. 3. — Bardenheuer. Extraperitonealer Exploralivschnitt. — Beyea. Trans. of the Sect. of Gyn. of the Colleg of phys. of Philad. 1900. Vol. VI, p. 13. — v. Biernacki. Retrorectale Dermoidcyste als Geburtshindernis. In.-Diss. Berlin 1887. — Birkett. Guys Hospital Reports. 1859. V, 252. — Bode Centrbl. f. G. 1896. — Bonfigli. Jahresber. d. ges. Mediz. 1875. 2, p. 231. — Colonna. Gaz. med. di Torino 1896. p. 200. — Cushing. Pac. med. and surg. journ. 1887 Marz. — Cullingworth. St. Thomas Hosp. Rep. Bd. XVII. — Deahna. Arch. f. G. VII, p. 305. — Dünnwald. Inaug.-Diss. München 1901. — Emmet. Am. Journ. of obst. 1884, p. 852. — Engstroem. Ref. Centrbl. 1887, p. 69. — Falk. Berl. klin. Wochenschr. 1891. p. 1096. — Funke. Die Dermoide der Bauch- und Beckenhöhle. Beiträge z. Geburtsh. u. Gyn. Bd. III, Heft 1, p. 101. — Fischer Monatschr. f. G. u. G. Bd. V. — Frantz. Monatschr. f. G. u. G. Bd. VII. 1898. — Geyl. Samml. klin. Vortr. 1897. No. 190. — Gsell. Arch. f. Gyn. Bd. 51. — Gelstrom. Centrbl. f. Gyn. 1889. No. 44. — Goodell, W. Med. News. 1890. Febr. — Griffiths. Transact. of path. soc. Jahresber. 1893. — Hoefer. Inaug.-Diss. Halle 1896. — Krömer. Arch. f. Gyn. 1898. — Lukseh. Dermoid d. Beckenbindegewebes. Wiener klin. Wochenschr, 1899. XII. Jahrg., S. 249. — Mannel. Über die Tumoren des Douglas-Raumes. Marburg 1864. — Marchand 22. Bericht d. Oberhess. Ges. f. Nat. u. Heilkunde. — Martin. Krankheiten der Eierstöcke. Diesos Handbuch Bd. II. — Nagel. Arch. f. mikr. Anat. Bd. 34. — Neumann. Arch. f. Gyn. Bd. 58. — Page. Brit. med. journ. 1891, p. 406. — Pfannenstiel.

Veit's Handbuch d. Gyn. — Derselbe. Centralbl. 1897. — de Quervain. Arch. f. klin. Chir. Bd. 57. — Derselbe. Deutsch. Zeitschr. f. Chir. Bd. 49. — v. Rokitanski. Allg. Wiener Zeitschr. 1860. — v. Rosthorn. In Veit's Handbuch der Gyn. Bd. III. — Rendu. Annale de Gyn. 1896. Paris. XLVI, p. 41. — Reboul. Presse med. 1903. No. 91, p. 794. Ruge, Hermann. Inaug.-Diss. Erlangen. 1903. — Sänger. Arch. f. Gyn. XXXVII, S. 100, 1890. — Seitz, Ludw. Volkm. Vortr. N. F. No. 286. 1900. — Skutsch. Zeitschr. f. Geb. u. G. Bd. 40. — Schulze. Deutsch. med. Woch. 1895. No. 22. — Stolz. Beitr. z. Geb. u. Gyn. Bd. III, Heft 2. — Stolper. Die angeborenen Geschwülste der Kreuzsteißbeingegend. — Sippel. Centralbl. 1889. — Simons. Mon. f. G. u. G. Bd. III. — Siveking. Deutsche Zeitschr. f. Chir. 1893. — Spencer-Wells. Des tumeurs de l'ovaire et de l'uterus. observ. 419. 1883. — Solowjew. Ref. Centrbl. f. Chir. 1884. No. 6. — v. Switalski. Monatschr. f. G. u. G. Bd. IX, Heft 5, p. 620. — Trzebicky. Wien. med. Wochenschr. 1885. No. 13 u. 14. — Thumim. Arch. f. Gyn. Bd. 56, H. 2. — Walzberg. Deutsch. Zeitschr. f. Chir. Bd. XV. — Weinlechner. Ber. d. k. k. Krankenanst. d. Rud. Stift. Wien 1877. — Wilms. Deutsch. Arch. f. klin. Med., ferner Zieglers Beiträge. Bd. 19, ferner in Martin's Handbuch der Adnexorg. Bd. II.

Cysten, Neubildungen von embryonalen Organen, Urnierenresten, akzess. Nebennieren usw.

Aichel. Arch. f. mikr. Anat. Bd. 56. 1900. — Amann. Cysten d. Wolffschen Ganges; internat. gyn. Congr. Genf 1896. — Derselbe. Über Bild. v. Ureiern im senilen Ovar; Festschr. f. Kupffer. Jena 1899. — Derselbe. Zur Morphologie der Müllerschen Gänge. Arch. f. Gyn. Bd. 42. 1891. — Ampt. Zur Histologie des Parovar. u. der Cysten d. Lig. lat., Centralbl. f. Gyn. 1895. No. 34. — Arning. Über Cysten des breiten Mutterbandes. Arch. f. Gyn. Bd. X, p. 392. — Aschoff. Cystisches Adenofibrom der Leistengegend. Monatschr. f. G. u. G. 1899. — Derselbe. Über d. Vorkommen chromaffiner Körperchen etc. Festschrift für Orth. Berlin 1903, S. 383. — Derselbe. Über die Lage d. Paroophoron. Verh. d. d. Ges. f. Pathol. Bd. 2, S. 435. — Blumer. Adenomyom of the round ligam. Am. Journ. of obst. 1898. Bd. 37. — Breus. Über wahre Epithel führende Cystenbildung in Uterusmyomen 1894. Lpz. u. Wien. — Chiari. Zur Kenntnis d. accessor. Nebennieren des Menschen. Zeitschr. f. Heilkunde. Pr. 1884. — Cushier. Fibrosarkome du parovaire Med. Rec. 1887. Jar. — Dubar. Bull. med. du Nord. Lille 1890. — Dagonet. Path. Anat. d. Nebenniere d. Menschen. Zeitschr. f. Heilkunde. Prag 1885. — Dorau. Trans. path. soc. London 1886, Vol. XXXII, p. 147, XXXIII, p. 207, XXXIV, p. 169, XXXV, p. 249. — Enders. Zum Bau des Epoophoron und der Nebentuben. Inaug.-Diss. München 1902. — Fleischmann C., Adenoma hydradenoides vulvae. Monatschr. f. G. u. G. XXI, H. 4. — Fablori, Cisti profunde del leg. larg. del parametrio. Atti congr. gen. d. Ass. med. ital. 1891 Siena. Bd. XIV, p. 604. — Fabricius. Über Cysten an der Tube, am Uterus und dessen Umgebung. Arch. f. Gyn. Bd. L, 1896. — Gunekel. Inaug.-Diss. Marburg 1887. — Gusserow. Cysten des breiten Mutterbandes. Arch. f. G. IX, p. 478. — Hartung. In.-Diss. Erlangen 1875. — Heinsius. Careinombildung im Beekenbindegewebe. Zeitschr. f. G. u. G. Bd. 45, H. 2. — v. Herff. Zeitschr. f. G. u. G. Bd. 41. — Hartz. Monatschr. f. G. u. G. Bd. IX. 1899, p. 813. Ferner Bd. XIII 1901, p. 95 u. 244 u. Bd. XX, Heft 3, 1904, p. 400. — Krönig. Retroperit. geleg. Polyeystom, entst. aus Resten des Wolf'schen Körpers. Hegars Beitr. z. G. u. G. Bd. IV, Heft 1. — Hallowell. A broad lig. tumor from a remnant of the Wolffian duct. Am. Journ. of obst. N. Y. 1896. Vol. 33, p. 64. — Legueu. Kyste Wolffien du lig. large. Ann. de Gyn. et d'Obst. Paris. 1896. XLV, p. 114. — Lion.

Ein Fall von Lymphcyste des Lig. lat. Virch. Arch. 1896. CXLIV, H. 2. — Marchand. Über accessor. Nebennieren im lig. lat. Virch. Arch. Bd. XLII, 1883. — Derselbe. Internat. Beiträge z. wissenschaftl. Medizin. Festschrift f. Rud. Virchow. Bd. 1, S. 537. 1891. — Derselbe. Verhandl. d. deutsch. path. Ges. Düsseldorf 1898. — Middelschulte. In.-Diss. Greifswald 1884 (Fall Pernice. Lipom.) — Meyer, Rob. Access. Nebennieren im Lig. lat. Zeitschr. f. Geb. u. Gyn. Bd. 38, S. 315 u. 542, 1898 u. Bd. 46, H. 1, — Derselbe. Adenom und Carcinombildung an der Ampulle des Gartnerschen Ganges. Virchow Arch. Bd. 147. 1903. — Derselbe. Zeitschr. f. Geb. u. Gyn. Bd. 38, Bd. 42, Bd. 39, H. 3. — Derselbe. Über epitheliale Gebilde im Myometrium des foetalen und kindl. Uterus. Berlin 1899. — Derselbe. Über die Beziehung der Urnierencanälchen zum Coelomepithel. Anatom. Anzeiger. Bd. XXV, No. 1. 1904. — Derselbe. Die subserösen Epithelknötchen an Tuben, lig. latum, Hoden und Nebenhoden (sog. Keimepithel oder Nebennierenknoetchen. Virch. Arch. Bd. 171. 1903. — Nagel. In Bardeleben Handbuch 1896. — Pick. Die Adenomyome der Leistengegend u. d. h. Scheidengewölbes. Arch. f. G. Bd. 57, H. 2, 1898. — Derselbe. Über Adenomyome des Epoophoron (mesonephr. Adenomyome). Virch. Arch. Bd. 156, S. 509. 1899. — Derselbe. Die Marchand'schen Nebennieren und ihre Neoplasmen. Arch. f. G. Bd. 64, H. 3. — Derselbe. Berl. klin. Wochenschr., No. 10. 1900. Ferner Arch. f. G. 54. 1897. — Arb. aus d. path. Inst. Tübingen. Baumgarten. Bd. IV, H. 3, 1903. — Derselbe. Noduläre Adenome der Vulva. Arch f. Gyn. Bd. 71. H. 2. — Peham. Aus accessor. Nebennierenanlagen entstandene Ovarialtumoren. Monatschr. f. Geb. u. G. Bd. X, p. 685. 1899. — Pfannenstiel. In Veit's Handbuch. — Pilliet et Veau. Capsule surrénale aberrante du lig. large. Progr. med. 1897. S. 66. — Pilliet et Souligoux. Kyste du lig. large et du canal. de Gärtner. Bull. et Mém. d. la soc. anat. 1894. p. 412. — v. Recklinghausen. Die Adenomyome u. Cystadenome etc. Berlin 1896. — Rendu. Lyon méd. nouv. Arch. d'obst et d. gyn. 1892. No. 12. — Rielaender. Das Paroophoron, Hab. Schr. Marburg 1904. — Rossa. Access. Nebennierengew. etc. Arch. f. G. Bd. 56. H. 2. 1898. — Schatz. Arch. f. Gyn. Bd. IX. — Schickele. Virch. Arch. Bd. 64. — Schmorl. Ziegl. Beitr. 1891. Bd. 9. — Derselbe. Mo. f. G. u. G. 1897 Bd. 5. S. 46. — Schauta. Kystom im recht. lig. lat. Centrbl. f. G. No. 45, p. 886. — Weiss. Ziegl. Beitr. z. path. Anat. u. z. allg. Pathol. 1898. Bd. 24. S. 34.

Echinokokken, Aktinomykose.

Beigel. Die Krankheiten des weiblichen Geschlechts. 1874. — Benoit. Des Kystes hydatiques de la cavité pelvienne chez la femme. Thèse Paris 1897. — Champetier de Ribes. Dystokie par Kyst. hydatiques. Bull. Akad. med. 1901. No. 41. — Davaine. Traité des entozoaires et des maladies vermineuses de l'homme et des animaux domestiques. Paris 1860. — Dermigny. Des Kystes hydatiques du cul-de sac de Douglas chez la femme. Thèse de Paris 1894. — Doctor. Echinococcus im Becken. Budapest. Orvosi Hetilap 1901. No. 35. 36. — Delacourt. De la dystocie par Kyst. hydatique. Thèse de Paris 1901. — Delacourt et Varnier. Rev. intern. d. Med. et d. Chir. 10 Août. 1902. — Dentler. Aktinomykose. Inaug.-Diss. München 1903. — Fehling. Lehrbuch der Frauenkrankheiten. 1893. Freund, W. A. Gynaekologische Klinik. Strassburg 1885. p. 299. — Fehmers. Parametritis aktinomykotica. Tijdschr. v. Geneesk. 1901. No. 26, p. 1405. — Haupt. 3 Fälle von Echinococcusgeschwulst im weibl. Becken. Dissert. Halle 1903. — Hausmann. Ueber Echinococcus des Beckens als Geburtshindernis. Arch. f. Gyn. 1877. XII, 103. — Martin. Ges. f. G. u. G. zu Berlin. Centralbl. f. G. 1889. p. 144. — Mayer, Aug. Ein Fall von Echinococcus im Beckenbindegewebe. Inaug.-Diss. Giessen 1900. — Neisser. Die Echinococcus-

Krankheit. Inaug.-Diss. Berlin 1877. — Olshausen. Die Krankheiten der Ovarien. — Reboul. Kystes hydatiques du ligament large et du bassin et grossesse. Congr. franc. de chir. Rev. de chir. 1903. p. 615. — Savariaud. Kyste hydatique du ligam. large. Congr. franc. de chir. 1903. Rev. de chir. 1903. p. 619. — Sänger. Aktinomykose mitget. von v. Rosthorn in Veits Handb. Bd. III, II. Hälfte. p. 191. — Schatz. Die Echinokokken der Genitalien und des kleinen Beckens (Beitr. Meklenb. Ärzte z. Lehre v. d. Echinokokkuskrankheit. Stuttg. 1885. — Derselbe. Echinokokkus im Lig. lat. Arch. f. Gyn. 1876. IX, 115. — Trauta. L. kyst. hyd. d. bass. c. de l'abd. au point de vue de la dystocie. Ann. d. Gyn. 1902. — de Vries. Echinococcen. Dissert. Amsterdam 1903. — Zemann. Ueber Aktinomykose des Bauchfelles und der Baucheingeweide beim Menschen. Medizinische Jahrbücher 1883. III u. IV, p. 377.

Einleitung.

Das Beckenbindegewebe stellt nur einen Teil des aus dem Mesoblast hervorgegangenen, den ganzen Körper durchziehenden Systems der Tela conjunctiva dar und zwar denjenigen, welcher das Cavum subperitoneale (subserosum) pelvis (Luschka) ausfüllt, das sich zwischen den untersten, im kleinen Becken befindlichen Ausbuchtungen des Bauchfellsackes und den den Beckenausgang abschließenden Diaphragmen befindet und auch als Subserosium bezeichnet wird. Die Bedeutung des Beckenbindegewebes als einheitliches Ganzes wurde schon vom Anatomen Bichat betont; später hat W. A. Freund durch eigene Untersuchungen unsere Kenntnis dieses schwierigen Stoffes bedeutend gefördert. Die Vielgestaltigkeit der Formationen des Beckenbindegewebes wurde von v. Rosthorn in klassischer Weise eingehend beschrieben. Die Verteilung des Bindegewebes ist in erster Linie an den Verlauf der Blut- und Lymphgefäße und Nervenstämme gebunden, die es als Scheiden begleitet, mit ihnen in die Organe eindringt, letzteren aber auch als Fixation mit der Nachbarschaft dient und zugleich durch Einschaltung von muskulären, fibroelastischen Elementen eine straffe, oder als lockeres Gewebe durch den Reichtum an venösen Plexus eine in verschiedenem Grade schwellbare Ausfüllungsmasse zwischen der Beckenwand und den eingelagerten, in ihrer Form so wechselnden Organen darstellt. v. Rosthorn unterscheidet im Beckenbindegewebe drei Räume. 1. Das Subserosium paravesicale, 2. das Subserosium parauterinum, 3. das Subserosium pararectale, die durch mehr oder minder konstante Zwischenräume voneinander getrennt sind. Ligamentum rotundum, Ligamentum latum, Ligamentum sacro-uterinum bilden unregelmäßige Vorsprünge an der peritonealen Auskleidung des kleinen Beckens. Die französischen Autoren unterscheiden drei „Ailerons“ des breiten Mutterbandes, nämlich: „Aileron anterieur“, welcher das runde Mutterband enthält, „Aileron moyen“, die Mesosalpinx und „Aileron posterieur“, der den Ansatz des Bauchfelles am Eierstock und die Bauchfellbedeckung der Bänder dieses letzteren darstellt. Merkel (Hdb.

d. topogr. Anat. 1904) teilt das ligamentum latum in zwei Teile, den basalen, das Mesometrium, und den freien, die Mesosalpinx. Unter der vorderen Platte des Mesometrium liegt das Ligam. teres uteri, welches dieselbe oft in eine mehr oder minder deutlich vortretende Rolle erhebt; in der oberen Grenze des Mesometrium ist das Ovarium mit seinen Bändern eingelagert und zwar liegt der Eierstock so, daß er aus der hinteren Platte desselben aufsteigt.

Bezüglich der anatomischen Verhältnisse des Beckenbindegewebes überhaupt sei auf die eingehende Bearbeitung dieses Stoffes in diesem Bande von Ph. Jung verwiesen.

Wenn wir nun die Neubildungen des Beckenbindegewebes betrachten wollen, so müssen wir uns von vornherein darüber klar sein, daß das eigentliche Beckenbindegewebe wohl ebenso wie die Tela conjunctiva am übrigen Körper nur sehr wenig von ihr selbst ausgehende Neubildungen aufweisen dürfte, dagegen handelt es sich gerade beim Beckenbindegewebe um eine Reihe von eingeschlossenen embryonalen und anderen Gebilden, die sehr vielgestaltige Neubildungen liefern können. Auch die primären Neubildungen des Beckenperitoneum, die drüsenschlauchähnlichen Einstülpungen sowie die epithelknötchenartigen Verdickungen werden besprochen werden (siehe pg. 329, 330, 331). Das Pseudomyxoma peritonei, die peritonealen Implantationen bei Papilloma oder Carcinoma ovarii oder bei geplatzten Dermoidkystomen sind dagegen sekundärer Art und soll daher auf dieselben hier nicht näher eingegangen werden; ebensowenig auf die sekundären Neubildungen des Beckenbindegewebes resp. auf die dort abgelagerten Metastasen von Tumoren anderer Organe.

Dem Beckenbindegewebe stehen am nächsten die Fibrome und Fibromyome, die hier an erster Stelle besprochen werden sollen.

1. Fibrome und Fibromyome des Beckenbindegewebes.

Kiwisch nahm 1849 an, daß im Ligamentum latum kleine Fibrome sich entwickeln, daß aber die großen vom Uterus abstammen. Klob nahm stets Uterusfibrome an, die sich zwischen die Ligamenta lata hineinschieben; Virchow nahm diese Art für die Mehrzahl der Fälle an, für einzelne, die sehr weit vom Uterus entfernt seien, könne man aber diese Art der Entstehung nicht annehmen. Die Beobachtungen über Fibrome im Ligam. latum haben sich in letzter Zeit immer mehr vermehrt und die Durchsicht der neueren Literatur zeigt, daß dieselben keineswegs zu den extremen Seltenheiten gehören, wie man bisher annahm. Die Schwierigkeit, im einzelnen Falle jede Beziehung zum Uterus auszuschließen, ist manchmal sehr groß. Schetelig (Arch. f. G. Bd. I) hat zuerst einen sicheren derartigen Befund publiziert: Sänger

hat 1883 (Arch. f. G. XVI.) 11 desmoide Geschwülste des breiten und 12 solche des runden Mutterbandes zusammengestellt; 1896 berichtete Krekels (Diss. Straßburg 1896) über 45 Fälle und 1899 konnte v. Rosthorn (Veit Handbuch) bereits von 51 Fibromyomen der breiten und 27 der runden Mutterbänder sprechen. Stroheker (Thèse Paris 1902) gibt eine ausführliche Zusammenstellung von 204 Fällen, die aber keineswegs nur primäre Tumoren des Ligam. latum betrifft, sondern auch sehr zahlreiche Fälle enthält, in denen vom Uterus aus ins ligamentum vorgeschobene Fibromyome vorliegen, auch Fibrosarkome dieser Gegend sind mit aufgenommen.

Sänger, der das Verdienst hat, hier Klarheit geschaffen zu haben, geht für die Beweisführung der Möglichkeit einer selbständigen Entwicklung von desmoiden Geschwülsten im breiten Mutterbande davon aus, daß innerhalb der Ligamente glatte Muskelfasern vorkommen, daß dieselben sich an dem Aufbau der Wand der Cysten der breiten Mutterbänder beteiligen und daß eine pathologische Gleichwertigkeit besteht zwischen den Tumoren der breiten Mutterbänder und den präperitonealen desmoiden Bauchdeckengeschwülsten, die in einem topographisch dem Gewebe zwischen den breiten Mutterbändern homologen Mutterboden sich entwickeln.

Schon 1858 hat Rouget den Nachweis von glatten Muskelfasern in den Uterusligamenten erbracht, dann hat W. A. Freund mit Hilfe der Schnittmethode die Kenntnis von der Verteilung der Muskelelemente in den Ligamenten gefördert und vor allem ist es von Rosthorn, der in seiner klassischen Arbeit über das Beckenbindegewebe gezeigt hat, daß das im Bereiche der Basalabschnitte des Ligaments mächtige und gefäßreiche Bindegewebslager nach außen zu niedriger wird und an Dicke verliert, während das Hauptkontingent an Gefäßen hier in den oberen Abschnitt zu liegen kommt. Die in den intermediären Abschnitten des Ligaments gelegenen Geschwülste werden, weil in einem relativ gefäßarmen Terrain gediehen, weniger zu exzessivem Wachstum neigen, während für die des Ligam. cardinale uteri einerseits ihr Prädilektionssitz, andrerseits ihre oft enorme Ausdehnung in dem üppigen Mutterboden und in dem Gefäßreichtum dieser Gegend ihre Erklärung finden, wie dies auch Fuchs (Arch. f. G. LX Heft II) der 6 Fälle aus der Werthschen Klinik eingehend beschreibt, betont. Es erklärt sich aus diesem Verhalten auch die Verdrängung resp. Heraushebung des Uterus beim Wachstum derjenigen Tumoren, die ihren Ursprung von dem mit dem Uterus so innig zusammenhängenden Ligamentum cardinale nehmen.

Klinisch dürfen wir wohl nur diejenigen Fälle als Fibrome oder Fibromyome des Lig. latum oder des Beckenbindegewebes betrachten, an denen keine Beziehung zum Uterus zu erkennen ist.

Die Zahl der im Ligam. latum vorkommenden Fibrome resp. Fibromyome ist sehr verschieden. Meist findet sich nur ein isoliertes, manchmal aber auch mehrere gelappte zusammen. So erwähnt Saenger zwei große intraligamentäre Tumoren ohne Zusammenhang mit dem Uterus, die aber untereinander durch einen Strang verbunden waren. Die Form hängt meist ab von dem Ort der ersten Entstehung; anfangs ist sie meist rundlich, sobald aber stärkere Widerstände sich dem Wachstum entgegensetzen, wird die Form den räumlichen Verhältnissen angepaßt, der untere Teil stellt dann gewöhnlich einen direkten Ausguß des kleinen Beckens dar, die Linea innominata entspricht einer scharfen Einkerbung am Tumor. Manchmal sind große Lappen an der Geschwulst zu unterscheiden, die z. T. abgeplattet erscheinen, auch kleinere Knötchen sind manchmal in großer Anzahl zu finden. Die Größe dieser Tumoren kann eine ganz enorme werden, das ganze Abdomen kann durch einen derartigen Tumor ausgefüllt sein. Von Terrillon, A. Doran (Tr. obst. soc. London, Vol. XLI, pg. 173) und Lauwers u. A. sind Tumoren von 19, 20 und 22 Kilo beschrieben worden. Allerdings ist in diesen Fällen eine Beziehung zum Uterus nicht ganz auszuschließen. Zentrale Erweichung oder Degenerationen anderer Art, colloide, myxomatöse täuschen Fluktuation vor. Auch eine teigige Beschaffenheit ist bei ödematös veränderten Fibromen öfters zu konstatieren, andererseits kommen Verkalkungen ausgedehntester Art vor (Lala, Bull. d. soc. Anat. d. Paris 1855, Foerster, N.Y. Journ. of gyn. a. obst., 1891, Vol. IV). Gewöhnlich sind die nach oben frei gegen die Bauchhöhle sich entwickelnden Tumoren weicher.

Die Tumoren können ihren Sitz haben im oberen, freien Teil des Ligamentum latum oder in der Mitte desselben oder in der Tiefe desselben. Die ersteren können sich am freiesten in die Bauchhöhle entwickeln und können sogar einen Stiel ausziehen. Auch bei den im mittleren Teil des Ligaments sitzenden Tumoren können ähnliche Verhältnisse eintreten und sich eine Art Stiel vom Ligamentum latum bilden.

Die eigenartige Form der gestielt vom Ligamentum latum ausgehenden Fibrome hat Krekels (l. c.) in der Literatur 8 mal erwähnt gefunden (die von ihm erwähnten Fälle Doran und Doleris betreffen aber das Ligam. ovarii propr.), ich kann nunmehr 12 Beobachtungen dieser Art zusammenstellen. 1. Mikulicz (W. m. W. 1879), ödematöses 5 kg schweres Fibrom, gestielt vom rechten Ligamentum latum ausgehend, fand sich bei einer 22jährigen Nullipara, die nie menstruiert war. 2. Sänger (l. c.), $8^1/_2$ kg schwerer Doppeltumor, hydropisches Fibromyom vom linken Ligamentum latum ausgehend mit kurzem schmalem Stiel bei 19jährigem Mädchen. 3. Bilfinger (Diss. Würzburg 1887), Sektionsbefund; Fibromyom mit 3 cm langem und

2 cm breitem Strang von der vorderen oberen Fläche des rechten Lig. latum entspringend. 4. Gross (Congr. fr. de chir., VI. Session, Paris 1892), $2^1/_2$ kg schweres Fibromyom vom lateralen Teil des rechten Lig. latum ausgehend bei 31jähriger Nullipara. 5. Ohne Angabe des Namens des Autors wird von Krekels ein im Arch. de Tocol. et de Gyn. T. XX beschriebenes 9 cm langes und 6 cm breites Fibrom erwähnt, das vom oberen Rand des rechten Lig. latum bei einer 23jährigen hysterischen Person entfernt wurde (im Uterus ein kleines Myom). 6. Lawson Tait (Edin. Med. J. 35 part. I), 2 Pfund schweres ödematös und cystisch degeneriertes Fibrom, das vom linken Lig. latum mit einem ödematösen Stiel bei einer 55jährigen Frau ausging. 7. Duncan et Daly (austral. m. Journ. 1892, 15. Nov., p. 571, cit. bei Stroheker), 40jährige Patientin, großes rechtsseitiges gestieltes Fibrom ausgehend vom Lig. latum, desgleichen fest ins Becken eingekeiltes Fibromyom, vom linken Lig. latum gestielt ausgehend (4 kg schwer); am Uterus sind kleine Myome; reichlicher Ascites. 8. Binaud (Bull. et mem. Soc. Gyn., Bordeau 1893, März, April), 23jährige Patientin, gestielter Tumor vom rechten Lig. latum, 240g schwer. 9. v. Guérard (Berl. klin. Wochenschr. 1893, p. 1120 Nr. 49) demonstrierte ein von A. Martin operiertes straußeneigroßes Fibrom des Lig. latum und eine Parovarialcyste derselben Seite beide stieltorquiert. 10. Cullingworth (Tr. obst. soc., London 1896, XXXVII, p. 222), 51jährige Patientin, vom rechten Lig. latum geht ein gestielter, $3^1/_2$ kg schwerer Tumor aus. Der Stiel war $1^1/_2$ mal gedreht, der Tumor zeigte entzündliche Veränderungen und zahlreiche Verwachsungen. 11. de Costa (am. J. of obst., Vol. 38, 1898, Juli—Dez.), 41jährige Frau, kindskopfgroßes Fibrom, das vom Lig. latum gestielt ausgeht. Der Fall von Sibut dürfte vielleicht seinen Ursprung in einer vorgeschobenen Ovarialpartie haben; der Fall Hansen (Fuchs) (Diss. Kiel 1899, Fall V) bezieht sich auf das Lig. ovarii (siehe dort); der Fall Cushier (siehe unten) betrifft ein cystisches Fibrosarkom, das vom Parovarium ausging. 12. Ich habe am Kieler Gynäkologen-Kongreß 1905 einen kleinapfelgroßen fibrösen Tumor demonstriert, den ich zugleich mit dem myomatösen Uterus abdominal total exstirpiert hatte. Der Tumor war an der lateralen Seite des rechten Lig. latum gelegen, dem peripheren Teile der dilatierten Tube direkt angelagert, von der Wand desselben aber gut trennbar, ebenso war das Ovarium mit seinem Hilus vollkommen vom Tumor getrennt. Es handelt sich offenbar um ein gestieltes, vom Lig. latum ausgehendes Fibrom, dessen Stiel durch die stark erweiterte Tube, die mit herangezogen ist, verdickt erscheint. Anhaltspunkte für einen Ursprung vom Parovarium selbst habe ich makroskopisch keineswegs gewinnen können, auch mikroskopisch zeigte sich in den bis jetzt untersuchten Stücken nur fibröses Gewebe mit spärlichen Muskelfaserzügen.

Die gestielten Fibrome des Ligam. latum gehen vom oberen Teil des Ligamentum latum aus, entweder von der freien Kante der ala vespertilionis selbst oder von der vorderen oder hinteren Fläche des Ligaments. Daß sie ganz bedeutende Größe erreichen können, zeigen die vorerwähnten Fälle. Wie sonstige gestielte Abdominaltumoren können sie durch Stieltorsion (siehe bei Symptomen) die für die Ovarialtumoren so bekannten Ernährungsstörungen und die dadurch hervorgerufenen Verwachsungen mit den übrigen Abdominalorganen aufweisen.

Daß in solchen Fällen Verwechslungen mit Ovarialfibromen, event. auch mit durch Stieltorsion vom Uterus vollkommen abgetrennten und erst sekundär auf das Ligam. lat. implantierten subserösen Uterusfibromen vorkommen könnten, ist nicht von der Hand zu weisen. In diagnostischer Beziehung werden sie wohl selten von gestielten Uterusmyomen oder Ovarialfibromen unterschieden werden können.

Entwickeln sich die Fibrome mehr im vorderen oberen Teil des Beckenbindegewebes, so können sie sich nach der Bauchwand zu, nach der Gegend des Inguinalkanales und in letzterem hinein entwickeln, sowie in innige Beziehung zur Blasenwand treten, so daß ein Ausgangspunkt von der Blasenwand selbst angenommen werden könnte.

Karl Klewitz (Inaug.-D. Gießen 1899) beschreibt bei einer 60j. Pat. einen sehr großen erweichten fibromyomatösen, offenbar von dem oberen Teile des Beckenbindegewebes ausgehenden Tumor, der sich sowohl im kleinen Becken als auch in der rechten Fossa iliaca und auch nach vorn in den Inguinalkanal hinein entwickelt hatte. Durch die Tiefenentwicklung war ein Vorfall der Genitalien zustande gekommen.

Einen ähnlich gelagerten Fall beschreibt Faye (nord. med. Arkiv III 2. Nr. 10. 1871, vgl. Schmidt, Jahrb. 153); ein $6^1/_2$ Pfund schwerer fibromyomatöser Tumor hatte bei einer 41jährigen Patientin die rechte Seite des Abdomens eingenommen, war ins kleine Becken hineinentwickelt und in innige Beziehung zur Blase, die nach hinten verdrängt war, getreten; gleichzeitig bestand Gravidität. Der gravide Uterus war nach der linken Seite hin verschoben. Offenbar ist auch hier der Ausgangspunkt des Tumors nicht die Blasenwand, wie Faye vermutet, sondern das Ligamentum latum, und zwar die oberen Partien.

In dem dritten der von Stern (Diss. Berlin 1876) mitgeteilten Fälle aus der Langenbeckschen Klinik handelte es sich um ein Beckenbindegewebsfibrom, welches sich sowohl gegen den Damm zu als auch gegen den Inguinalkanal hin entwickelt hatte. In den beiden ersten Fällen Sterns war die Wachstumsrichtung der Geschwulst mehr nach der Vulva zu beobachten.

Die Fibrome des tieferen Abschnittes des Ligam. latum üben sehr bald einen Druck auf die Nachbarschaft aus; sie können die schmerzhaftesten Symptome (siehe dort) auslösen und Darm- und

Blasenfunktion beeinträchtigen. Auch bei noch nicht sehr bedeutender Größe kommen schon Verlagerungen der Nachbarorgane vor, die Blase, der Uterus, die Ureteren werden verlagert, subcökale und subsigmoidale Entwicklungen sind dabei oft vorhanden, und zwar in der verschiedenartigsten Weise. In einem Falle, den ich operierte, lag fast die ganze Flexura sigmoidea direkt auf dem Tumor.

Die in der Tiefe des Beckenbindegewebes entwickelten Fibromyome können sich in ausgedehnter Weise nach der Vulva zu und bis weit vor die äußeren Genitalien entwickeln. So beschreibt Alfr. Müller (Inaug.-Diss. 1901 Würzburg) einen Fall, bei dem ein fast faustgroßer, z. T. exulzerierter Tumor vor den äußeren Genitalien sich befand und sich nach links und vorn hinter dem aufsteigenden Sitzbeinast fortsetzte; der Uterus war an normaler Stelle; ferner beschreibt er einen Fall, in dem ein totaler Uterus- und Vaginalprolaps von 27 cm Länge und 42 cm Umfang durch einen großen, das Becken vollkommen ausfüllenden fibrösen Tumor entstanden war, der seinen Ausgangspunkt anscheinend von den tieferen Beckenbindegewebsschichten in der Gegend des Septum rectovaginale genommen hat. Im ersten Falle handelt es sich vielleicht um ein Fibrom der Scheidenwand. Bei den von der Vulva aus vorgenommenen operativen Entfernungen mußte im zweiten Falle der Uterus mit exstirpiert werden.

Drew (Edinb. med. a. surg. Journ., Jan. 1805) fand bei einer Kreißenden eine Geschwulst, die das ganze Becken ausfüllte; er machte einen Schnitt an der rechten Seite des Perineums neben dem Anus bis zum Steißbein und entwickelte durch stumpfe Lösung von den Nachbarorganen nach Durchschneidung des Stieles den Tumor; arterielle Blutung durch Schwammkompression gestillt, die Frau mit Zange entbunden, vollständig geheilt. v. Kubinyi (Budapesti kir. Orvosegyes. 1903, ref. Centralbl.) fand bei einer Kreißenden einen die rechte Hinterbacke vergrößernden, Schamspalte und Anus nach links verschiebenden Tumor, der auch das Becken vollkommen ausfüllte und mit der rechten Beckenwand verwachsen war. Sectio caesaria, Totalexstirpation des Uterus; am 7. Tage Tod an septischer Peritonitis. Die Sektion ergibt, daß es sich um ein kindskopfgroßes, vom rechten Sitzbein ausgehendes Fibrom gehandelt hat.

Im Fall I und II Sterns (Berlin, Dissert. 1876) handelt es sich um Fibrome, welche sich in ausgedehnter Weise nach der Vulva zu entwickelt haben. Mit verschiedenen Ausläufern reichen diese Tumoren ins Beckenbindegewebe hinein; die Konsistenz war im ersten Falle (20jähriges Mädchen) eine derartig elastisch-fluktuierende, daß Probepunktionen gemacht wurden (vgl. bei Sarkom des Beckenbindegewebes meinen Fall III). Auch durch die Incisura ischiadica maj. kann ein Beckenbindegewebstumor sich weit vorschieben und, wie in einem

Falle von Schroeder (zit. bei Krekels), die Glutaeen mächtig vorbuchten.

Doppelseitig wurden im Ligamentum latum Fibromyome beobachtet in dem oben bei den gestielten Fibromen erwähnten Falle von Duncan und Daly, sowie in einem Falle von Uerow (Centralbl. f. G. 1892); bei der 44jährigen Pluripara mit Uterusprolaps waren 2 Tumoren (Fibromyome) vorhanden, welche rechts und links von der Medianlinie sitzend die Scheidenwand vorwölbten. Die Operation zeigte, daß die beiden Geschwülste in dem Bindegewebe zwischen Cervix und seitlicher Beckenwand und Blase ihren Sitz hatten; die rechte langgestreckt mit einer sanduhrförmigen Einschnürung in der Mitte, die linke rund von Apfelgröße. Beide Tumoren waren leicht auszuschälen. Es war kein Zusammenhang mit dem Uterus oder Cervix vorhanden.

Sekundäre Uterusprolapse wurden von Schmidt (Prag. m. W. 1878 p. 260), Sänger (Arch. f. G. 1880), Alfr. Müller (siehe oben) und Radice (Rif. med. Nap. 1895) beobachtet.

Die Verbindung der Fibrome des Ligamentum latum mit ihrer Nachbarschaft kann sehr verschieden sein. In manchen Fällen sind reichliche, sogar enorm dilatierte Gefäße als Verbindung mit den umgebenden Teilen des Bindegewebes vorhanden, in anderen Fällen lassen sich enorme Fibromyome enukleieren, ohne daß man ein Gefäß zu unterbinden braucht. So enukleierte Rydigier ein 30 Pfund schweres Fibromyom aus dem Beckenbindegewebe, ohne daß er eine Ligatur nötig hatte und auch ich konnte in einem Falle von 28 Pfund schwerem, von der Gegend zwischen Collum uteri und Blase ausgehendem Myome, das sich förmlich unter das Peritoneum der vorderen Bauchwand hinauf entwickelt hatte, die Ausschälung stumpf fast ohne Ligatur bewerkstelligen.

Auch im Bereich des Ligament. infundibulo pelvicum sind Myome beobachtet worden. Le Dentu hat ein cystisches Fibrom an dieser Stelle ohne Zusammenhang mit dem Ovarium oder Tube beobachtet. Bei dem von Sibut beschriebenen, $1^1/_2$ mal stieltorquierten, von der Gegend der Fimbria ovarica ausgehenden Fibromyom ist es nicht ausgeschlossen, daß es sich vielleicht um ein in ein Fibrom verwandeltes drittes Ovarium gehandelt hat. Auch Griffon (Soc. anat. Annal. gyn. Obst. Tom LIII pg. 203, 1900) beschreibt einen enteneigroßen, unabhängig von Uterus und Adnexen im lateralen Teil des Ligament. latum dicht am Beckenrande entstandenen fibromyomatösen Tumor. In einem Falle von Tédenat (cit. bei Krekels) war ein peripher gelegenes Fibrom des Ligam. lat. mit der seitlichen Beckenwand adhärent.

Diese peripher gelegenen intraligamentären Beckenbindegewebsfibrome führen über zu den schon zum Teil oder vollkommen in die Bauchwand eingelagerten Fibromen, die man des Öfteren an

der Beckenkante findet. Ein primär im Beckenbindegewebe entstandener Tumor kann sich nach der Bauchwand zu entwickeln und ein in der Bauchwand entstandener Tumor sich nach dem Becken zu vorschieben.

Im allgemeinen zeigen die Fibrome resp. Fibromyome des Ligam. latum ähnliche makroskopische Verhältnisse wie die Uterusmyome. Oft ist die Konsistenz so weich, daß eine Fluktuation vorgetäuscht wird; auch findet sich nicht selten starke Vaskularisation und eine bläuliche Färbung, wie sie bei einem graviden Uterus vorliegt.

Auf dem Durchschnitte zeigt sich oft sehr homogenes fibröses Gewebe, öfters aber finden sich erweichte, schleimige oder ödematöse Zonen und Lakunen, auch reichliche Gefäßsinus können vorhanden sein. Manchmal bestehen die Tumoren aus einer Anzahl fester, aber leicht von einander abzubröckelnder Tumoren. Im Zentrum der kleinen Knoten sind nicht selten Arterien mit stark verdickter Wand vorhanden. Die Lymphgefäße sind manchmal enorm dilatiert. Ödeme und myxomatöse Degeneration sind sehr häufig und kommen dabei auch größere Cystenbildungen zu stande. Cornil und Ranvier, Pozzi u. A. nehmen als Ursachen adhäsive oder obliterierende Phlebitis an. Blutergüsse mit Gewebszertrümmerungen führen zu unregelmäßigen kavernösen Hohlräumen. Es unterliegt keinem Zweifel, daß die Gefäßalterationen, die auch in arterieller Obliteration mit folgender Gewebsnekrose (Pilliet) bestehen können, die Hauptursachen für die verschiedenen Veränderungen darstellen und daß es sich bei den verschiedenartigsten Formen wohl nur um verschiedene Grade des gleichen Prozesses handelt, auf dem auch das Ödem beruht (vergl. Hyenne, Et. anat. clinique des principales dégénerescences des fibromyomes, Thèse Paris 1898).

Bezüglich der Degenerationen der im Beckenbindegewebe vorkommenden Fibromyome ist die Ossifikation als offenbar sehr selten zu erwähnen; derartige Fälle haben Lala (l. c.) und Foerster beschrieben, auch werden Verkalkungen von Hasenbalg, Wathen, Kleinwaechter, Duncan erwähnt.

Carcinomatöse Degeneration könnte höchstens in Beziehung gebracht werden zu den epithelialen Einschlüssen in Adenomyomen.

Die Beckenorgane werden durch die im Beckenbindegewebe eingelagerten größeren Myome selbstverständlich ganz bedeutend verschoben, so vor allem der Uterus nach der dem Ausgangspunkt des Tumors entgegengesetzten Seite; oft ist er so nach oben hinaufgedrängt, daß die Portio von der Vagina aus gar nicht erreichbar ist. In anderen Fällen ist er nach abwärts oder hinten verschoben. In gleicher Weise ist die Lage von Tube und Ovarium verändert. Von besonderer Bedeutung ist die Verlagerung und Verzerrung der Blase. Bei allen einigermaßen

größeren fibrösen Tumoren des Beckenbindegewebes muß daher eine genaue Untersuchung der Blase vorgenommen werden. In einem Falle fand ich die Blase bis über die Nabelhöhe (wie in den Fällen von Boursier, Binaud und Perrot) weit hinaufgeschoben. Ebenso werden die Bauchfelltaschen in der vielgestaltigsten Weise verschoben; die Untersuchung der Blase und des Uterus geben für die Lage der Excavatio vesicouterina und der rectouterina Anhaltspunkte.

In einem Falle von Buschmann (l. c.) war durch ein 18 kg schweres Fibrom, welches zwischen den Blättern des linken Ligam. latum entstanden war, die Niere, welche auch mit dem Tumor verwachsen war, verschoben.

Die Ureteren können selbstverständlich des öfteren verlagert sein, plattgedrückt an der Beckenwand verlaufen und können sogar zwischen die Knollen von Myomen eingekeilt sein, wie ich dies auch in einem Falle von allerdings mit dem Uterus im Zusammenhange stehenden intraligamentären Riesenmyom beobachtete (beide Ureteren gingen förmlich durch das Myom hindurch und waren hierdurch so komprimiert, daß sie oberhalb dieser Stellen fingerdick dilatiert waren). Immerhin sind die primär im Ligamentum latum entstandenen Fibrome bei ihrem Wachstum manchmal von nicht so großem Einfluß auf die Lage der Ureteren als die von der Uteruskante ausgehenden, welche sich nach der Seite hin ins Ligamentum latum hinein entwickeln. Gewöhnlich wird der Ureter nach abwärts und gegen die Mitte zu gegen den Uterus hin verdrängt oder wenn der Uterus stark verschoben wird, so bleibt der Ureter wenigstens bezüglich der Partie seines Durchtrittes durch das Ligamentum latum in ziemlich inniger Beziehung zum Collum uteri.

Ist der Ureter durch ein Fibrom des Beckenbindegewebes stark nach außen verschoben, so ist daraus mit einiger Wahrscheinlichkeit zu schließen, daß der Ausgangspunkt des Fibroms wohl an der Seitenkante des Uterus oder an dem der Uteruskante zunächst liegenden Beckenbindegewebe zu suchen ist. Mehrfach habe ich bei selbständigen Beckenbindegewebsfibromen beobachtet, daß der Ureter stark nach abwärts verschoben war. Bei der Ausschälung (siehe später bei Therapie) eines derartigen Tumors kommt meistens der Ureter deshalb nicht zu Gesicht, weil man sich dabei möglichst an die äußeren Schichten des Tumors hält; immerhin kann in der Tiefe des Beckens eine Blutung entstehen und bei Stillung derselben könnte der Ureter gefaßt und ligiert oder verletzt werden, wie sich dies auch in der Literatur angegeben findet. Ich habe deshalb seit vielen Jahren das Prinzip verfolgt, in allen Fällen, in denen nur im Geringsten die Möglichkeit einer Verlagerung des Ureters in Betracht kommt, sofort nach Freilegung der oberen Kuppe des Tumors an der Arteria iliaca oder über

der Art. hypogastrica den Ureter aufzusuchen, um ihn dann, wenn tunlich, sofort oder erst bei einer während der Operation sich ergebenden Notwendigkeit bis zur Blase frei legen zu können. Die fast tägliche Erfahrung lehrt, daß es für den Ureter ohne jeden Schaden ist, wenn er auch in großer Ausdehnung freigelegt wird.

Histologisch gleichen die Fibromyome des Beckenbindegewebes im allgemeinen denen des Uterus. Außen mehr kernarmes Bindegewebe stellenweise mit wellig angeordnetem Faserverlauf, dann kommt oft streifig angeordnetes Gewebe aus langen Zellen mit stäbchenförmigen Kernen. In verschiedenster Richtung verlaufen nun die Faserzüge durch einander, auch in gebogener Form, manchmal mehr minder um ein Gefäß herum. Gefäße sind in der vielgestaltigsten Form und Weite vorhanden; in der Umgebung derselben finden sich in manchen Fällen spindelförmige Zellen mit stäbchenförmigen Kernen, die als Muskelzellen zu bezeichnen sind. In manchen Fällen sind die Muskelzellen reichlich in Bündeln angeordnet und stellen einen großen Teil des Tumors dar.

Hohlräume, die mit Endothel ausgekleidet sind und in Form kleinerer und größerer Spalten vorliegen, finden sich häufig. Das maschige Aussehen aber, das sich meist mehr im Zentrum zeigt, kommt durch Auseinanderdrängung der Gewebsfaserzüge durch Flüssigkeit zu stande. Der gekreuzte und verfilzte Verlauf der Bindegewebsfaserzüge ist an diesen Stellen besonders deutlich zu erkennen, indem man innerhalb der hellen, ungefärbten event. feinkörnig geronnenen Masse völlig isolierte Querschnitte, kürzere oder längere Schrägschnitte und schöne Längsschnitte der Muskelfasergruppen findet, die sich mit van Gieson gelb färben. Zum Teil handelt es sich um Stauungstranssudat, zum Teil aber auch um geronnene Lymphe, die auf den Schnitten als homogenes, trübes, stellenweise sehr feinkörniges Gefüge zu erkennen ist und auch in den erwähnten, mit Endothel ausgekleideten Spalträumen zu finden ist. Genauere histologische Untersuchung über die Fibromyome des Beckenbindegewebes sind in der Literatur nur wenige vorhanden. In der Arbeit von Klewitz (l. c.), die unter Boströms Leitung entstanden ist, findet sich eine eingehende mikroskopische Beschreibung.

Symptome.

Wie die Fibromyome des Uterus, so zeigen auch diejenigen, welche im allgemeinen primär vom Beckenbindegewebe ausgehen, im allgemeinen ein langsames Wachstum. Je nachdem sie in der Tiefe des Beckens oder im oberen Teil der Ligamenta lata entstehen, werden sie früher oder später zu störenden Symptomen führen. Anfangs zeigen die Patienten gar keine Beschwerden; erst bei einer gewissen Größe kommt ein Gefühl der Völle

oder eines Fremdkörpers im Leibe zustande. Die vom oberen Teile des Ligamentum latum ausgehenden Tumoren machen erst sehr spät Störungen. Da sie auch gestielt sein können, kommen auch Stieltorsionen wie an Ovarialtumoren vor mit den charakteristischen Begleiterscheinungen, wie peritoneale Reizerscheinung, regressive Metamorphosen des Tumors selbst infolge der Zirkulationsbehinderung; siehe Cullingworth (l. c.) und Guérard-A. Martin (l. c.). Ist aber der Tumor weiter unten im Beckenbindegewebe entstanden, so wird er im allgemeinen die Symptome auslösen, wie sie für intraligamentäre Tumoren charakteristisch sind. Bei der soliden Beschaffenheit dieser Tumoren möchte man annehmen, daß schon früh Druckerscheinungen auftreten würden, aber es scheinen dieselben durch die ödematöse Erweichung, die gerade an diesen Tumoren häufig ist, manchmal nicht so bald und intensiv aufzutreten. In den Fällen von zum Teil großen Fibromyomen des Beckenbindegewebes, die ich selbst zu beobachten Gelegenheit hatte, war ich erstaunt, über die geringen Beschwerden der Patienten. Die Verlagerung von Uterus, Blase und Darm kann oft lange Zeit ohne besondere Störung ertragen werden; allerdings kommen auch Fälle vor, in denen schon sehr frühzeitig schwere Störungen besonders in Blasen- und Darmfunktion auftreten. In einzelnen Fällen sind stärkere Blutungen aus dem Uterus angegeben, man könnte sie vielleicht mit einer vermehrten Kongestion in dem stark vorgeschobenen Uterus oder durch stärkere Gefäßentwicklung in den zum Uterus führenden Ligamenten erklären; aber auch gleichzeitiges Vorhandensein von Uterusmyomen müßte hier zur Erklärung herangezogen werden, da dies mehrfach beobachtet wurde.

Die Schmerzen sind meist dumpf, können periodisch wie in den Fällen von Hodgson (med. Press. a. Circ. London 1897, No. 1, LXIII, p. 660) und Le Bec (Gaz. d. Hôp., Paris 1886, 1 Juill. p. 607) auftreten durch Anschwellungen zur Zeit der Menstruation. Verklebte Darmschlingen können durch die plötzliche Vergrößerung Abknickungen erfahren. Häufig sind die Drucksymptome auf die Nervenplexus im kleinen Becken; starke ziehende ischiadische Schmerzen in einem Bein oder Lähmungen eines Beines sind mehrfach beobachtet. Die Schmerzen können im ganzen Leib von einer Intensität sein, daß sie zu einem Eingriff direkt zwingen, wie dies z. B. in der Beobachtung von Miculicz (l. c.) der Fall war.

Vereiterung eines derartigen Tumors wurde von Hubert Roberts (Tr. of. the obst. soc. of London 1899, p. 213) beobachtet. Die 50jährige Patientin hatte schon 13 Jahre einen abdominalen Tumor; vor 8 Jahren war derselbe elektrolytisch behandelt worden; seit 8 Tagen war sie rapide abgemagert und der Tumor gewachsen; nachts war Fieber vorhanden. Bei der Operation fand sich im Inneren des Tumors eine größere Menge

Eiter. Der Tumor wurde mit dem oberen Teil des Uterus entfernt. Nach der genauen Beschreibung möchte ich diesen Tumor nicht, wie angenommen, als einen primären Beckenbindegewebstumor, sondern als einen mit dem Uterus in Zusammenhang stehenden auffassen. Auch in dem ganz ähnlich gelagerten Falle von Hodgson (l. c.) scheint es sich um ein vereitertes intraligamentäres Fibrom, das vom Uterus ausging, zu handeln.

Bei den Druckerscheinungen kommen auch die Kompressionen der Venen in Betracht, welche zu stärkeren Ödemen führen können. Auch Ascites kann in ausgedehnter Weise vorhanden sein, wie in einem von mir beobachteten Falle.

Reicht der Tumor weit nach oben, so wird natürlich die Zwerchfellatmung stark beeinträchtigt.

Druck auf die Blase bedingt häufige Urinentleerung oder Inkontinenz, auch Dysurie oder Ischurie kann entstehen. Druck auf die Ureteren kann Oligurie, eventl. auch Anurie, Albuminurie bis Urämie veranlassen. Stroheker (p. 86) erwähnt einen Fall von Dubourg, in dem eine schwere Albuminurie nach der Operation eines bis zum Nabel reichenden intraligamentären Tumors, welcher einen Ureter komprimiert hatte, auf ein Minimum herabsank. Durch den Druck des Tumors werden auch öfters Phlebitiden, manchmal sogar an beiden Beinen, begünstigt.

Diagnose.

Für die Diagnose kommt vor allem der Palpationsbefund in Betracht. Die Untersuchung muß hier stets vom Abdomen, von der Vagina und vom Rektum aus gemacht werden, in manchen Fällen fand ich noch eine Verbesserung der Vorstellung durch gleichzeitiges Gegendrücken von außen her an der Gegend des Foramen ischiadicum. Manchmal läßt sich feststellen, ob der obere oder untere Teil des Ligament. latum durch die Geschwulst entfaltet ist, resp. der nicht entfaltete Teil fühlen. Auch die Verlagerung des Uterus, der Tube, des Ovarium, sowie bes. des Darmes gibt oft wichtige Anhaltspunkte. Schieben sich Geschwulstteile gegen den Damm in die Vulva, die Inguinalgegend oder durch die Incisura ischiadica vor, und ist die Konsistenz sehr weich, so können Verwechslungen verschiedenster Art zu stande kommen (vgl. meinen bei den Fibromyxosarkomen erwähnten Fall III). Intraligamentäre Ovarialcysten oder pseudo-intraligamentäre Cysten oder Fibrome der Ovarien können unter Umständen sehr ähnliche Befunde zeigen. Der Nachweis der Ovarien wäre natürlich sehr wünschenswert, doch ist er häufig nicht möglich; um den Uterus von den betreffenden Beckentumoren abzugrenzen, ist zu versuchen, ihn mit einer Kugelzange so gut als es eben geht nach abwärts zu ziehen und gleichzeitig in Beckenhochlagerung oder Knieellenbogenlage bimanuell und auch per rectum

zu untersuchen. Die Sondierung des Uterus wird nur mit großer Vorsicht als diagnostisches Hilfsmittel heranzuziehen sein. Gerade bei den oft bedeutenden Verlagerungen des Uterus, wobei er in seinen Wandungen sehr verdünnt sein kann, ist auch die Möglichkeit der Perforation zu bedenken.

Gestielte Fibrome der Ligamenta lata dürften ebensowenig wie gestielte Tumoren der Ligamenta rotunda von soliden Ovarialtumoren zu unterscheiden sein, es sei denn, daß das Ovarium deutlich abzugrenzen ist.

Die Art des Wachstums der meist weichen intraligamentären Fibrome hat oft auf die Möglichkeit einer bestehenden Gravidität normaler Art oder in einem Nebenhorn hingewiesen. Die Auflockerung der Genitalien kann ebenso vorhanden sein, und wenn noch die übrigen Symptome zweifelhafter Art sind, kann die Schwierigkeit sehr groß werden. Kombinationen von Ligamentfibromen mit Gravidität, event. Retroflexio uteri gravidi oder Extrauteringravidität können eine genaue Lokalisierung des Tumors unter Umständen außerordentlich erschweren.

Das rasche Wachstum eines Ligamentfibromes bei gleichzeitiger Kachexie event. mit Ascitesansammlung und Ödemen kann leicht einen malignen Ovarialtumor vortäuschen.

Dermoide lassen sich event. durch die Knocheneinlagerungen und eindrückbaren Talgmassen erkennen. Abgekapselte Hämatocelen dagegen, die runde ziemlich harte Tumoren darstellen können, die sich vom Uterus doch abgrenzen lassen, gegen das Ligam. latum aber nicht verschieblich sind, könnten mit Ligamentfibromen verwechselt werden; auch sogenannte Adnextumoren entzündlicher Art können fibromähnliche Beschaffenheit zeigen. Die chronisch entzündlichen Veränderungen des Beckenbindegewebes und des Pelveoperitoneums zeigen zwar häufig sehr derbe Konsistenz, doch ist ihre diffuse Begrenzung gegen die Nachbarschaft, ferner die bei der Resorption fortschreitende Verkleinerung für sie charakteristisch. Bei Hämatomen im Ligam. latum, ferner bei Extrauteringravidität wird auch die Anamnese zur Beurteilung des Befundes heranzuziehen sein.

Große, lange Zeit stabil gebliebene Kottumoren haben auch schon zu Verwechslungen geführt.

Von den höher oben gelegenen Abdominalorganen käme bez. einer Verwechslung mit Beckenbindegewebsfibromen oder Teilen derselben die Leber, bes. aber die Niere in Betracht. Buschmann (siehe oben) fand neben einem großen Ligamentfibrom eine mit demselben verwachsene Niere im kleinen Becken.

In einer Reihe von Fällen haben Beckenbindegewebsfibrome die Gravidität und den Geburtsvorgang beeinflußt. Keiller (geb. gyn. Ges. Wien, 5. Nov. 1901) hat bei einem knorpelharten, von der

vorderen Kreuzbeinseite ausgehenden Beckenfibrom mit Erfolg die Zerstückelung des Kindes vorgenommen. Drews (siehe oben) hat 1904 von einem perinealen Schnitt aus einen fibrösen Beckenbindegewebstumor intra partum enukleiert und die Entbindung mit Erfolg mit der Zange beendet. Unter den 12 von Swiecicki (Der Frauenarzt 1890, 12) zusammengestellten Fällen, in denen Beckentumoren ein Geburtshindernis abgaben, befinden sich 5 Fälle von Kaiserschnitt mit günstigem Ausgang für Mutter und Kind. In der Dissertation von Goders (Halle 1895) sind 81 Fälle mitgeteilt, in denen wegen Beckentumoren eine operative Entbindung vorgenommen werden mußte.

In dem Falle von O. Zeller (D. Zeitschr. f. Chir. 71, 5 u. 6) war zweimal mit Erfolg der Kaiserschnitt wegen Fibrosarkom (siehe dort) ausgeführt worden und viel später erst die Entfernung des Tumors mit Erfolg vorgenommen worden. Dies Verfahren, zunächst den Kaiserschnitt auszuführen und erst später, wenn die Blutfülle der Beckenorgane nicht mehr so bedeutend ist, die Exstirpation des Tumors vorzunehmen, erscheint rationeller als sofort mit dem Kaiserschnitt oder Porro wie im Falle Ackermann (Centr. f. Gyn. 1899 S. 1096) die Tumorexstirpation durchzuführen.

In dem Falle V von Fuchs (Werth) mußte das Kind wegen der Beckengeschwulst perforiert werden, $2^1/_2$ Jahre später Exstirpation des 3810 g wiegenden lymphangiektatischen Fibromyom per laparotomiam.

Therapie.

Wenn nicht schwerer Diabetes oder schwere Nierenerkrankung etc. jeden operativen Eingriff verbieten, kann nur die Exstirpation vorgenommen werden und zwar in Form einer Enukleation.

Vor dem Eingriff muß festgestellt werden, inwiefern die Nachbarorgane verändert oder verlagert sind.

Besonders ist die Blase (und die Ureteren) zu untersuchen mit Sonde event. auch zystoskopisch, wodurch zipfelförmige Verzerrungen der Blase erkannt werden können. Weist die Geschwulstentwicklung auf eventuelle schwere Beeinflussungen des Ureterverlaufes hin, so können bei dieser Gelegenheit auch die Ureteren sondiert werden und die Sonden wenn nötig während der Operation liegen blieben. Auch ist es manchmal zweckmäßig, vor der Operation den Urin der einen Niere gesondert aufzufangen, um bestehende Pyonephrose usw. zu erkennen, was unter Umständen für die Prognosenstellung von Bedeutung sein kann.

Die Beziehung zum Darm muß durch eine rektale Untersuchung, event. auch durch eine Darmaufblähung festgestellt werden. Aus der Verlagerung von Blase, Uterus, Vagina, Rektum, Flexura, Coecum

läßt sich auch manchmal ein Schluß auf den Ausgangspunkt der Neubildung ziehen.

Für Fibrome, welche weit nach abwärts gegen die Vulva herabgetreten sind, ist der Weg von der Vulva aus der geeignetere; bezüglich des perinealen, paravaginalen, vaginalen Vorgehens entscheidet der Sitz der Neubildung; auch sei hier auf das Kapitel der Beckenbindegewebsdermoide hingewiesen. Auch sehr große Fibrome lassen sich unter Morcellement von der Vulva resp. Vagina aus entfernen.

Für die mehr nach der oberen Apertur des Beckens zu entwickelten Fibrome kommt der abdominale oder extraperitoneale Weg in Betracht.

Hat man mit Sicherheit ein vom Uterus unabhängiges Fibrom im Ligamentum latum festgestellt, so kann man pararektal von einem Flankenschnitte aus oder von einem suprasymphysären Querschnitt aus extraperitoneal vorgehen; es gelingt in manchen Fällen spielend, die Enukleation durchzuführen. Sind aber einigermaßen kompliziertere Verhältnisse zu erwarten, besonders was Beziehung zu den Nachbarorganen anlangt, so ist es zweckmäßig, den abdominalen Weg einzuschlagen. Primäre Freilegung der Ureteren, der Spermatikalgefäße, eventuell der Uterina oder Hypogastrica oder wenn nötig Exstirpation des Uterus zur Erreichung einer breiten Drainage bei komplizierten Wundverhältnissen läßt sich vom Abdomen aus leicht bewerkstelligen. Nicht selten hängt gerade der Ureter für kleinere oder größere Strecken innig mit dem Tumor zusammen (siehe Sänger, Krekels, v. Rosthorn, Heinr. Freund (Diss. Freiburg i. B. 1902) und könnte bei brüsker Ausschälung verletzt werden; daher ist es besser, in zweifelhaften Fällen den Ureter von seiner Kreuzungsstelle an der Arteria iliaca an freizulegen und unter die Geschwulst hinein zu verfolgen.

Den in der Literatur angeführten Fällen seien hier noch folgende von mir beobachtete Fälle von Beckenbindegewebsfibromen angefügt:

1. 23 jährige Virgo klagt seit ½ Jahr über Druckgefühl im Abdomen besonders rechts, auch sind Schmerzen im rechten Obersehenkel vorhanden; in letzter Zeit Drang zum Urinieren. Die Untersuchung ergibt eine Verdrängung des kleinen Uterus nach der linken Seite durch einen faustgroßen, derben, nicht viel beweglichen Tumor. Bei der Laparotomie zeigt sich, daß der äußere Teil des Ligam. lat. dextr. durch einen derben Tumor entfaltet ist; auf demselben verlaufen Tube und Ovarium. Nach Spaltung des peritonealen Überzuges läßt sich der gut faustgroße Tumor, ein Fibrom, das nirgends einen Zusammenhang mit dem Uterus etc. hat, leicht ausschälen. Nach Stillung der ganz geringen Blutung wird das Peritoneum über dem Geschwulstbett geschlossen, glatte Heilung.

2. 34 jährige Frau, pluripara, letzte Geburt vor 6 Jahren, Zunahme des Leibes seit einigen Monaten, Menstruation regelmäßig. Gefühl des Druckes in der Unterbauchgegend. Ein harter Tumor, der den Beckeneingang 3 querfingerbreit überragt, füllt das ganze Becken aus und verdrängt den Uterus nach vorn, oben und

rechts; von dem seitlich gelegenen Uterus ist ein Strang quer über den Tumor verlaufend zu fühlen, die obere Kante des Ligam. latum. Bei der Laparotomie zeigt sich, daß der Uterus gegen den Tumor gut verschieblich ist und daß letzterer retroperitoneal im Ligament. lat. sin. sich befindet. Nach Spaltung des peritonealen Überzuges gelingt die Ausschälung ohne besondere Schwierigkeiten; nirgends zeigt sich eine Beziehung zum Uterus oder den Adnexen; auf dem Boden des Geschwulstbettes ist der Ureter einige Zentimeter weit freiliegend zu erkennen. Mehrere blutende Gefäße müssen in der Tiefe der Wundhöhle isoliert gefaßt und unterbunden werden. Übernähung mit Peritoneum, Verlauf ohne Störung. Die mikroskopische Untersuchung ergibt ein Fibromyom.

3. 42jähr. Bauersfrau, ohne hereditäre Belastung, welche niemals krank gewesen, bemerkt seit 2 Jahren ein Anschwellen des Leibes. Die Menstruation war vom 14. Jahr regelmäßig ohne Schmerzen, schwach; keine Beschwerden bei der Defäkation oder beim Urinieren. Die Untersuchung ergibt einen elastischen über den Nabel hinauf reichenden Tumor, der den kleinen Uterus ganz nach außen und rechts verdrängt hat; mit einem Segment ragt der Tumor in das kleine Becken hinein. Es wird ein ödematöses Uterusmyom oder eine intraligamentäre Cyste angenommen. Bei der Laparotomie zeigt sich der Tumor retroperitoneal gelegen; der kleine Uterus mit unveränderten Adnexen ist ganz an der rechten Beckenwand gelegen, die lang ausgedehnte Tube und das linke Ligam. rotund. verläuft über den Tumor. Links oben auf dem Tumor liegt die Flexur, die dadurch, daß der Tumor zum Teil in die Mesoflexur hinein entwickelt ist, auf dem Tumor ziemlich unbeweglich ist. Unter Berücksichtigung der Mesoflexurgefäße wird nun der Tumor vorsichtig nach Spaltung des Peritoneums und Durchtrennung der gespannten Tube und des Ligam. rotund. ausgeschält; der Ureter wird sichtbar, braucht aber nicht ausgeschält zu werden. Nirgends zeigt sich ein Stiel des nunmehr als weiches Fibrom erkennbaren Tumors gegen den Uterus. Da die Blutstillung in der Tiefe des Wundbettes Schwierigkeiten macht, wird der Peritonealsack (mit der daraufliegenden Flexur) zugleich mit dem Uterus durch eine tabaksbeutelartige Katgutnaht nach der linken Bauchwand zu fixiert und dort durch eine kleine Öffnung in der Bauchwand die extraperitoneale Wundhöhle mit etwas Jodoformgaze nach außen drainiert. Die Sekretion hörte bald auf, die Heilung trat ohne Störung ein.

4. 44jähr. Patientin, welche einmal vor 20 Jahren geboren hat, war immer gesund; Mutter ist lungenleidend. Die Menstruation war vom 13. Jahr an regelmäßig. Seit 3½ Monaten blutet Patientin beständig und ist bedeutend abgemagert; Schmerzen sind nicht vorhanden. Bei der blassen schlecht ernährten Patientin findet sich eine linksseitige Lungenspitzenaffektion; der Leib ist in der Unterbauchgegend vorgewölbt. Im Urin ist Eiweiß. Bei der bimanuellen Untersuchung ist ein rundlicher Tumor zu konstatieren von über kindskopfgröße, der handbreit über die Symphyse hinaufragt und ziemlich weit ins kleine Becken hinein gelagert ist. Der Uterus zeigt an seiner kolbigen unregelmäßig gestalteten Portio die deutlichen Zeichen eines Collumcarcinoms, der Uteruskörper ist verdickt; der ganze Uterus ist durch den oben erwähnten Tumor nach links außen und oben verdrängt.

Operation: Von einem breiten suprasymphysären Querschnitt aus wird die Bauchhöhle eröffnet und sofort nach doppelter Abklemmung die weitgedehnt über den Tumor hinziehende Tube durchschnitten; hierauf wird der intraligamentär gelegene Tumor enukleiert; sodann wird der carcinomatöse Uterus zugleich mit reichlichen bis zur Beckenwand ziehenden Parametriumpartien nach vollkommener Freilegung der Ureteren mit dem oberen Drittel der Vagina exstirpiert; von den mitentfernten Beckendrüsen war eine linke iliacale derb infiltriert. Die linken Adnexe sind in einen kindsfaustgroßen Eitertumor, der tief im Becken fixiert ist, verwandelt

und müssen vor der Exstirpation des Uterus ausgelöst werden. Die Heilung verlief ohne Störung (s. Figur 20).

5. Bei einer 58jähr. Frau hatte sich im Verlaufe von 2 Jahren ein ganz enormer Tumor im Abdomen entwickelt, der seiner knolligen Form und seiner Konsistenz nach als ein Myom aufzufassen war; die Portio vaginalis konnte von der ganz nach vorn verdrängten Vagina aus nicht erreicht werden. Bei der Laparotomie erweist sich der Tumor retroperitoneal entwickelt, die Flexur verläuft auf dem Tumor. Bei der Ausschälung muß der etwas nach vorn verlagerte Ureter in großer Ausdehnung freigelegt werden. Der Uterus selbst ist sehr klein und sitzt dem Riesentumor vorn auf; doch ist in diesem Falle nicht mit Sicherheit ganz auszuschließen, ob nicht doch vielleicht der Tumor in Beziehung zum Uterus, der nach der Entfernung des Tumors noch isoliert total exstirpiert wurde, stand. Der große Überschuß an Peritoneum ließ sich gut über den Boden der Wundhöhle durch fortlaufende Beutelnaht vereinigen; Jodoformgaze wird durch die Vagina von der Tiefe der Wundhöhle nach

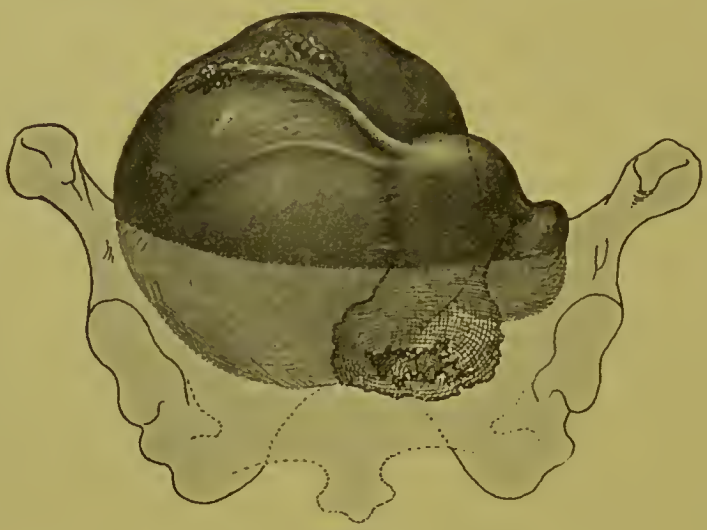

Fig. 20.
Fibromyom des Ligam. latum bei Carcinoma colli uteri.

außen geleitet. Trotz der Myodegeneratio cordis hat sich Patientin schnell und vollkommen erholt.

Ferner habe ich mehrere sog. Scheidenmyome beobachtet, die, wie sich bei der Ausschälung aus dem Beckenbindegewebe zeigte, manchmal weit verzweigt mit dem letzteren im Zusammenhang waren und wohl auch davon ihren Ausgang nahmen; in einem Falle wurde die vordere Scheidenwand weit vorgeschoben und ein Prolaps vorgetäuscht, in einem anderen die seitliche Scheidenwand zugleich mit den Labien der linken Seite vorgedrängt. In einem Falle habe ich nach vaginaler Totalexstirpation eines myomatösen Uterus noch ein haselnußgroßes beweglich links oben hinter dem oberen Drittel der Vagina befindliches Myom des parametranen Gewebes exstirpiert.

Während im Vorhergehenden nur die fibrösen Neubildungen des Ligam. latum und des Beckenbindegewebes besprochen worden sind, seien im Anschluß an die bindegewebigen Neubildungen des Ligamentum rotundum auch die anderen an diesem Ligament vorkommenden erwähnt.

Das Ligamentum rotundum

hat als Mutterboden von Neubildungen eine größere Bedeutung gewonnen, seitdem durch eine Reihe von Einzelbeobachtungen sowie durch zusammenfassende Arbeiten der letzteren Zeit, so von Nebesky (Mschr. f. G. u. G. Bd. XVII Heft 4), Vassmer (Arch. f. G. 67 Heft 1) und Emanuel (Z. f. G. u. G. Bd. 48, 1903) u. And. unter eingehender Zugrundelegung der Literaturangaben festgestellt wurde, daß die Neubildungen des Ligamentum rotundum doch häufiger vorkommen, als bisher angenommen wurde.

Eine Gruppe von Neubildungen, die Adenomyome oder Adenofibrome, die in größerer Zahl am extrapelvinen Teil des Ligam. rotund., aber auch am intrapelvinen Teil (1 Fall) und am Lig. ovarii propr. (1 Fall) beobachtet wurden, wird in dem Kapitel über die von Urnierenresten ausgehenden Neubildungen des Beckenbindegewebes besprochen. Von den in der Arbeit von Emanuel zusammengestellten 76 Fällen von Neubildungen des Ligam. rotundum waren 58 extrapelvin gelagert und nur 18 intrapelvin entwickelt. Für eine sog. intrakanalikuläre Entstehung des Tumors würde höchstens der Kellysche Fall sprechen. Das Alter der Patientinnen war am häufigsten zwischen 20 und 40 Jahre (unter 55 Fällen 34), zwischen 40 und 50 Jahren waren nur 13, in späteren Jahren noch 9. Bei einem $4^1/_2$jährigen Mädchen hat Nikolaysen, bei einem Kinde Brohl, bei einem 19jährigen Mädchen A. Martin einen Tumor beobachtet.

Die **extrapelvin** entwickelten Tumoren des Ligam. rotund. sind in der Mehrzahl der Fälle fibromyomatöser Art; sie sind im allgemeinen von beschränkter Größe, haselnuß- bis taubeneigroß; doch sind auch große Tumoren beobachtet: Polaillon (Bull. et mem. de la soc. de chir. Paris. Bd. 17) beschrieb ein kindskopfgroßes Fibromyom, das vom Lab. majus bis über die Mitte des Oberschenkels reichte und auch ich beobachtete einen über kindskopfgroßen myofibrösen Tumor, der, von den Faserzügen des Lig. rotundum ausgehend, sich nach oben zu in die Bauchwand entwickelt hatte.

Da in den meisten Fällen eine genauere histologische Beschreibung fehlt, kann eine Unterscheidung der reinen Fibrome von den Fibromyomen nicht gut durchgeführt werden. Emanuel hat den 5 Fällen von Sänger als reine Fibrome bezeichneten Tumoren noch 4 Fälle aus der Literatur hinzugefügt und nimmt als reine extraperitoneale Fibrome des Lig. rotund. die Fälle von Spencer Wells (2 Fälle), Nikolaysen, Verneuil, Hofmokl, Aumoine, Roustan, Fischer und Clark an. An diese 9 Fälle von Fibromen wären dann 15 Fälle von Fibromyomen anzureihen.

Beziehungen zu Leistenhernien fanden sich in den Fällen von Hecker (320 g schweres Myom in einer rechtsseitigen Leistenhernie

neben einem Ovarium), v. Hansemann (20 cm langes wurstförmiges Myofibrom in rechtsseitiger Leistenhernie bei 66jähriger Frau), Weber Fall 2 (mandelgroße Verdickung des Lig. rot. zu einem Myofibrom in der Wand einer faustgroßen Inguinalhernie), Hofmokl und Kauffmann. Letzterer fand doppelseitige extraperitoneale Fibromyome des Lig. rotundum, von denen der rechtsseitige Tumor mit einer Leistenhernie kombiniert war. Eine Verbindung eines Fibromyoms mit Hydrocele feminae erwähnt Reboul, Nebesky.

In topographischer Beziehung zur äußeren Leistengegend stehen die Fälle von v. Mars, Heydemann, Merkel (zit. bei Emanuel) Guinard (an der faustgroßen Geschwulst sind 8 Abschnitte erkennbar), A. Martin, Lwow, Fürst (als Fibrosarkom demonstriert, in der Diskussion als Fibromyom festgestellt), Spencer Wells 2 Fälle (zit. bei Sänger), Leopold, Dublay, Verneuil, Polaillon, Weber (Fall I), Emanuel (Fall II und III), P. G. Hulst (ref. Centrbl. 1904.

Am intrakanalikulären Abschnitt des runden Mutterbandes sind Tumoren, welche nur an dieser Stelle ihre Ausbreitung nehmen, offenbar äußerst selten. In dem von Kelly mit Abbildung (operat. Gyn.) wiedergegebenen Falle von Adenomyom scheint der Sitz hauptsächlich im Inguinalkanal gewesen zu sein. Intrapelvine Tumoren können mit einem Fortsatze in den Inguinalkanal hineinragen, wie z. B. in dem Falle von Prang.

Doppelseitige Fibrome bezw. Adenofibrome wurden am extrapelvinen Teil des Ligam. rotund. von Kaufmann und Cullen (im Falle Cullen entstand der zweite Tumor 2 Jahre nach der Exstirpation des ersten) beobachtet.

Für die Entstehung extrapelvin gelegener Fibrome des Ligament. rotundum ist das Trauma vielleicht mehr als bei anderen Neubildungen in Betracht zu ziehen, Stoß, Fall, Heben einer schweren Last findet sich des öfteren erwähnt (in dem Falle von Schramm hatte sich Pat. einige Wochen vorher auf den Knopf eines Klosettdeckels gesetzt). Aus diesem Grunde dürften auch die an diesen Stellen mehrfach beobachteten Hämatome leichter zu erklären sein. Entweder handelt es sich um einen Bluterguß, der in ein bestehendes Fibrom hinein stattfindet, oder es kommt um ein primär durch Trauma oder auf andere Weise entstandenes Hämatom durch Hypertrophie der Muskelelemente eine derbe Schale zustande; Iverson, Koppe, Gottschalk, Schramm, Lichtenstern und Herrmann (im letzteren Falle vereitertes Hämatom) haben am extrapelvinen Teil, Martin (vereitertes Hämatom bei 19jähr. I-para.) am intraabdominalen Teil des Ligam. rot. derartige Beobachtungen gemacht. Courant beschreibt ein lymphangiektatisches hämorrhagisches Cystom von Apfelgröße in der r. Inguinalgegend, das bei jeder Menstruation anschwoll.

Cystenbildungen können am extrapelvinen Abschnitt des Ligamentum rotundum vorkommen und in Bezug auf die Beteiligung des Processus vaginalis peritonei an der Geschwulstbildung Schwierigkeiten veranlassen. Die mikroskopische Untersuchung ist in manchem der publizierten Fälle mangelhaft oder fehlt ganz, wie bei Paletta, Aschenborn, Tipiakoff und Brohl.

Giglio (Atti della soc. Ital. gin. 1904) beschreibt 4 Cysten der großen Labien, die nichts mit den Bartholinischen Drüsen zu tun haben; in einem Falle doppelseitige Cysten, damit kombiniert eine große intraligamentäre Cyste. G. nimmt an, daß diese Cyste ebenso wie die beiden äußeren dem Ligam. rot. angehören. Auch Nebesky (l. c.), Fall III, beschreibt eine große parovariale Cyste, die kombiniert ist mit einer Cyste am Lig. rotundum, die er als Hydrocele feminae auffaßt.

Es kommen im Bereich der Ausstrahlung der Faserzüge des extrapelvinen Teiles des Ligamentum rotundum so vielerlei Cystenbildungen vor, daß in differential-diagnostischer Beziehung genau auf alle diese Möglichkeiten zu achten ist.

Pick (Baumgartens Arb. aus d. path. Institut. Tübingen IV Heft 3. 1903) gibt eine eingehende Zusammenstellung der Möglichkeiten, die bei den Cystenbildungen der Vulva überhaupt in Betracht kommen können in folgender Weise: 1. Cysten durch Abkapselung, Resorption und serösen Ersatz von Blutextravasaten nach Art apoplektischer Cysten; 2. Cystische Lymphangiektasien; cystische Lymphangiome und „Lymphcysten“. 3. a) einfache Atherome (Chiaris „Follikelcysten“) aus Haarbälgen und Talgdrüsen entstehend; b) dermoidale und epidermoidale Atherome („Dermoidcysten“) auf Grund kongenitaler Abschnürung. 4. Konglutinationscysten durch Verwachsung von Hautfalten und nachfolgende seröse Transsudation in den abgeschlossenen Hohlraum (Hymen, lab. minus). 5. „Schleimcysten“ als Retentionscysten der physiologischen Schleimdrüsen des Vestibulum; 6. Hymencysten aus dem distalerhaltenen Wolffschen Gang; 7. Cysten aus „heterotopen“ Schleimdrüsen der kleinen Labien, Schleimdrüsenbildung aus „versprengten Drüsenkeimen“ der Glandulae vestibulares majores et minores, vielleicht auch abnormerweise vom Epithel des Labium minus her (vergl. A. Bluhm); 8. Cysten aus einer überzähligen Mamma („Mamma erratica“ Hyrtls) im Labium majus; 9. Hydrocele muliebris. 10. Cysten in Adenomyomen (Fibroadenomen) am Ende des Ligamentum rotundum. 11. Cystisch vorgewölbte überzählige Ureteren. 12. Vaginalcysten, insbesondere des distal erhaltenen Wolffschen Ganges. 13. Cysten einer „Mamma erratica“ inguinalis. 9.—13. falls in den Bereich der Vulva entwickelt (sekundäre Vulvacysten).

Außerdem wäre hier noch die extrapelvin gelagerte Dermoidcyste des Lig. rotundum, die Fischer bei einer 25jährigen Patientin beobachtete, zu erwähnen. Ein Fibrosarkom mit Pseudocysten, welches auf den extrapelvinen Teil des Ligamentum rotundum zurückzuführen war, hat bei einer 25jährigen Patientin Weber beschrieben. (Ein an dieser Stelle von Dubar beobachtetes, von einem Adenomyom ausgehendes Carcinom, ist bei den Neubildungen der Reste des Wolffschen Körpers erwähnt.)

Vom **intrapelvinen** Abschnitt des Ligamentum rotundum gehen fibröse Neubildungen offenbar seltener als vom extrapelvinen Abschnitte aus.

Die bisher beschriebenen Fälle (Kleinwächter, Hasenbalg, Schröder, Ulesko-Stroganowa, Claèsse, Vassmer, v. Winckel, Duncan, Delbet, Heresco, Prang, Emanuel, Nebesky, Martin, Amann, 3 Fälle) zeigen Tumoren von Erbsen- bis Mannskopfgröße, die entweder von dem nahe am Uterus gelegenen Teil des Ligamentum rotundum oder vom peripheren Abschnitt (s. Tafel VIII) gestielt ihren Ausgangspunkt nehmen.

Das äußere Aussehen ist dadurch ein eigenartiges, daß fast immer eine Auffaserung der Elemente des runden Mutterbandes radienförmig an der Basis des Tumors in weitem Umkreise stattfindet, wie dies auch auf der Taf. VIII—IX zu erkennen ist. Das Ligamentum rotundum geht auf den Tumor über und entfaltet sich auf der Oberfläche desselben in der angegebenen Weise. Gewöhnlich sind die roten, der Muskulatur des Ligamentum rotundum entstammenden Faserzüge gegenüber der weißlichen fibrösen Tumormasse sehr deutlich zu erkennen. Der Tumor selbst ist mit Peritoneum überzogen und zeigt fast stets ein ausgedehntes meist stark entwickeltes Gefäßnetz. (Vgl. meine Publikation, Mo. f. G. u. G., XIV, H. 6, p. 772.)

Die Form der Tumoren ist meist rundlich, manchmal sitzen denselben einige Knollen auf.

Bezüglich der Beteiligung von Lymphgefäßen an Tumoren des Ligamentum rotundum hat Emanuel unter 76 aus der Literatur zusammengestellten Fällen 8 Fälle herausgreifen können, bei denen die Lymphbahnen eine ganz besondere Rolle spielen. An der äußeren Inguinalgegend: Bluhm, Weber, Engelhard, Rosinski (diese zugleich mit drüsigen Einschlüssen) Courant, ferner die vom intraperitonealen Abschnitte des Ligamentum rotundum ausgehenden Tumoren von Leopold, Prang und mir.

In besonders schöner Weise zeigt sich die wabenartige Beschaffenheit bei einem lymphangiektatischen zum Teil myxomatös degenerierten Fibromyom, das ich in der Mschr. f. G. u. G. (siehe oben) publizierte und hier auf Taf. VIII—IX abbilde. Die vielfach verzweigten Hohlräume

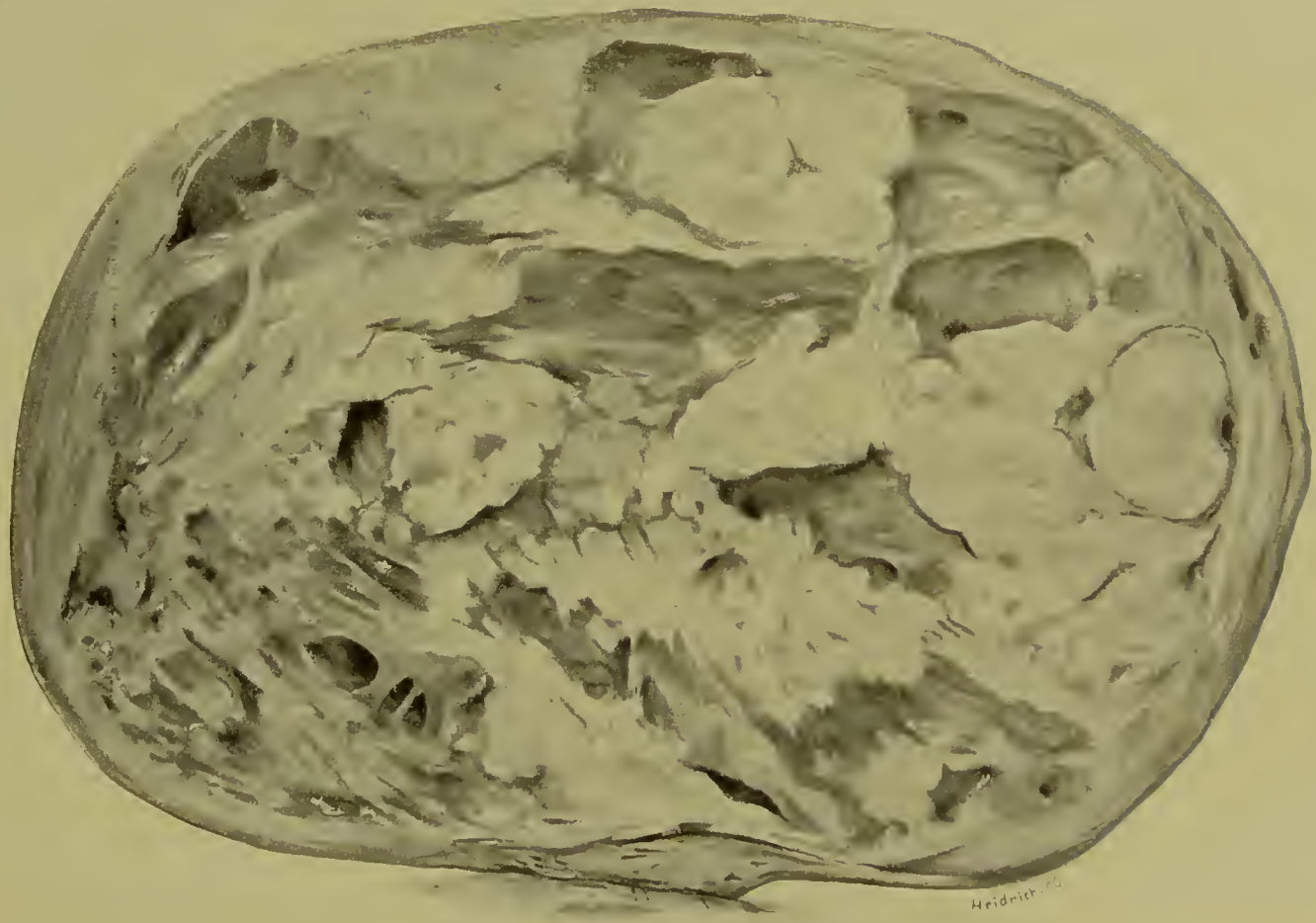

Myom des Ligament. rotund. Durchschnitt. Myxomatöse Degeneration und Lymphangiektasien.

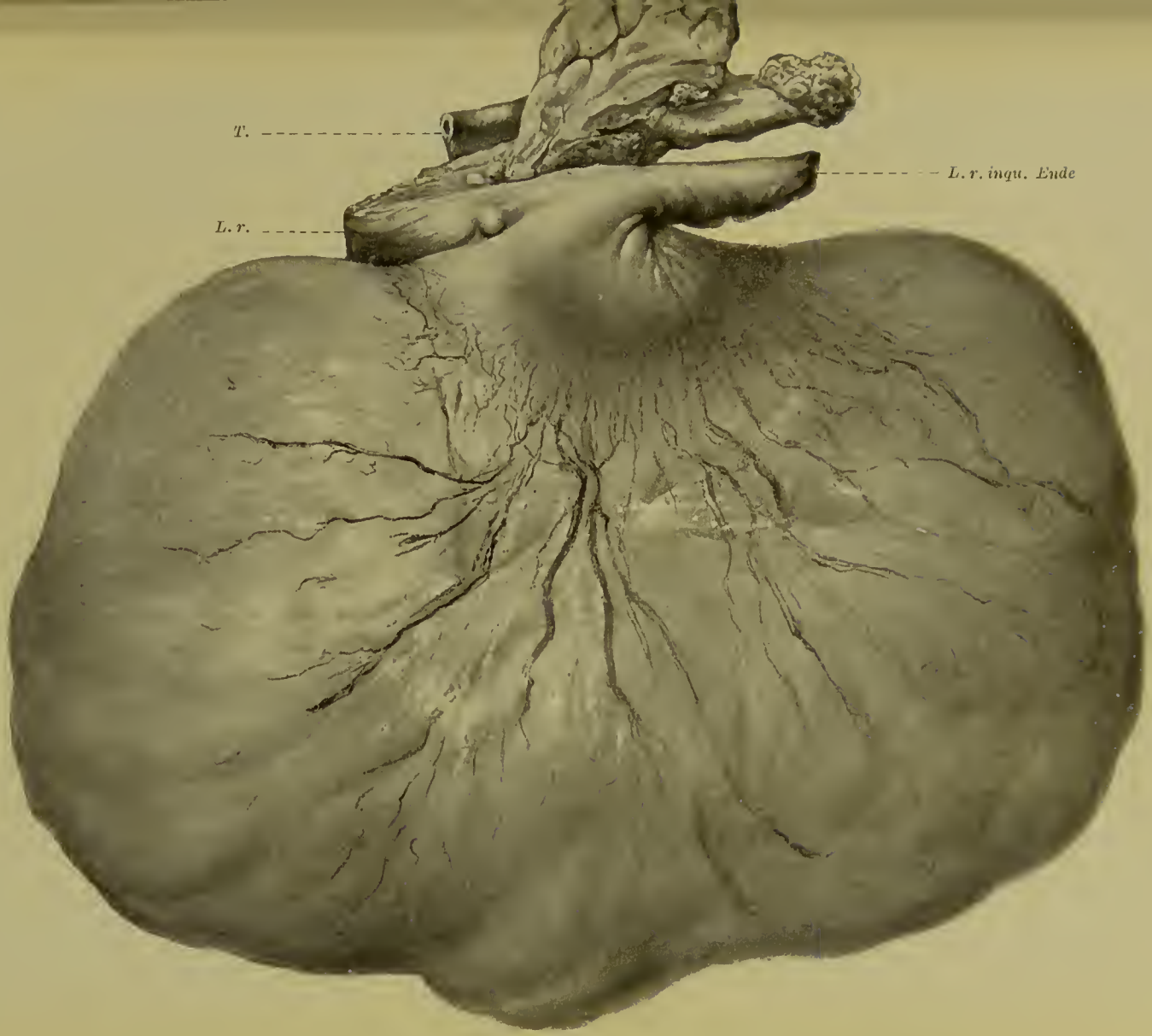

Fibromyom des Ligamentum rotundum.

T Tube. *L. r.* Ligam. rotundum. *Ov.* Ovarium. *L. r. ingu. Ende* Lig. rot. inguinales Ende.

sind oft nur durch ganz dünne durchscheinende Wände getrennt, einzelne strangförmige Bindegewebsbalken leisten der myxomatösen Degeneration noch am wenigsten Widerstand. Es scheint, daß die ungenügenden Ernährungsverhältnisse an diesen gestielten Tumoren, besonders wenn letztere größere Dimensionen zeigen, die Ursache dieser Veränderungen abgeben. Ich habe wenigstens mehrfach bei dünn gestielten größeren Uterusmyomen ganz ähnliche Verhältnisse gefunden; der Schwund der Bindegewebsmassen kann ein derartiger sein, daß die Tumoren direkt dünnwandige Cysten darstellen können.

Nur einmal wurde bisher ein doppelseitiges Auftreten von Fibromen des Ligam. rotundum am intrapelvinen Teil beobachtet in dem Falle von v. Winckel, der bei der Sektion einer 76jährigen Frau an beiden Ligamenta rotunda symmetrisch bohnengroße fibröse Knoten fand.

Einen zweiten derartigen Fall habe ich 1904 in der Münch. gyn. Ges. demonstriert. Bei einer Frau in den vierziger Jahren machte ich wegen multipler Myome, die als riesiger Tumorenkomplex das ganze Abdomen ausfüllten, die abdominale Totalexstirpation; auf dem, durch die eingelagerten Myomknollen mannskopfgroßen Uterus saß ein gestieltes, über 2 mannskopfgroßes Myom auf; am rechten Ligamentum rotundum entsprang, etwa 4 cm von der Uteruskante entfernt, ein kartoffelgroßer Myomknollen, an dessen Basis wieder die vorher erwähnte Auffaserung der Muskelfaserzüge des Ligamentum rotundum erkennbar war. Ferner entsprangen am linken Ligamentum rotundum nebeneinander 2 kleinere, erbsen- und haselnußgroße Myome ebenfalls ca. 3 cm vom uterinen Ende des Ligamentum rotundum entfernt. Auf dem Durchschnitte zeigten die Knollen nur solides fibröses Gefüge.

In einer Anzahl der beobachteten Fälle befanden sich gleichzeitig im Uterus multiple Myome, die aber öfters an Größe dem des Ligam. rotundum bedeutend nachstanden.

Sitzen die Fibromyome nahe an der uterinen Insertion des Ligam. rot., so können Schwierigkeiten entstehen bezüglich des Ausgangspunktes; es könnte sich um vom Uterus aus vorgeschobene Myome handeln. Ich habe zwei derartige Fälle beobachtet, in denen haselnußgroße Myomknollen sogar eine Auffaserung der muskulösen Elemente des Ligam. rotundum zustande brachten, doch aber noch, wenn auch durch lockeres Bindegewebe, mit der Uteruskante im Zusammenhang standen.

Wenn dagegen, wie in meinen oben erwähnten Fällen, ein größerer freier Teil des Ligam. rotundum zwischen Uterus und Tumor vorliegt, oder wie in meinem Falle III (Mo. f. G. u. G. Bd. XIX H. 6 pg. 890 mit Abbild.) der Tumor schon näher dem inneren Leistenring entspringt, kann nur von einer selbständigen Entstehung des Fibromyoms aus dem Lig. rotundum die Rede sein.

Eine von mir beobachtete Dermoidcyste des intrapelvinen Abschnittes des Ligam. rotundum wird bei den Dermoiden erwähnt werden mit Fig. 24.

Die Symptome der extrapelvinen Neubildungen des Ligam. rot. werden ja nach dem Orte ihrer Entstehung, ihrer Größe, Konsistenz ihrer Beziehung zur Nachbarschaft, dem Inguinalkanal, ihrer Kombination mit Hernien verschiedenartig sein. Von verschiedenen Autoren Courant, Kleinwächter, Fischer wird eine periodische Anschwellung mit bedeutenderer Steigerung der Schmerzempfindlichkeit zur Zeit der Menstruation berichtet. Manchmal können die Symptome ähnlich denen von Hernien sein, für welche auch oft längere Zeit hindurch diese Tumoren gehalten wurden. Die intrapelvinen Tumoren machen infolge der Möglichkeit eines unbehinderten Wachstums nach der Bauchhöhle zu erst bei bedeutender Größe Drucksymptome.

Die soliden Tumoren des runden Mutterbandes können je nach ihrem Sitze und ihrer Größe differenzial-diagnostische Schwierigkeiten bieten (Sänger). Die verschiedenen Formen der Hernien wie Ovarial-Blasen, Uterushernien, ferner Netzbrüche und subseröse Lipome kommen in Betracht. Sitzt der Tumor in der Leistengegend, der Bauchwand, dem oberen Teile der großen Schamlippe, so könnten Lymphdrüsentumoren, entzündliche Schwielenbildungen und Abszesse event. auch vorgeschrittene Coecumcarcinome vorliegen und befindet sich der Tumor des Lig. rot. nur im labium majus, so könnten Lipome, Fibrome, Sarkome, Elephantiasis, Geschwulstbildung an einem in eine Hernie verlagerten Ovarium, irreponible Netzhernien bestehen; sitzt der Tumor in der Bauchwand, so kann auch ein Bauchdeckendermoid ohne direkten Zusammenhang mit dem runden Mutterband bestehen. Liegen die Tumoren im Becken, so kommen Ovarialtumoren, Uterusmyome, Beckensarkome, Echinokokkus, Adnextumoren in differenzialdiagnostischen Vergleich.

Die operative Entfernung dieser Tumoren bietet keine Schwierigkeiten, höchstens muß ein durch den Tumor erweiterter Inguinalkanal durch eine Bassinische Operation wieder geschlossen werden. Bei den malignen Neubildungen des Lig. rot. müßten auch die äußeren und inneren Inguinaldrüsen unter extraperitonealem Vorgehen event. von einem pararektalen Schnitt aus entfernt werden.

Das Ligamentum ovarii proprium

das nur eine Fortsetzung des runden Mutterbandes nach oben hin zum Wolffschen Körper darstellt (vergl. die Angaben über seine Entstehung bei den Neubildungen der Urnierenreste) bietet ebenfalls einen geeigneten Mutterboden für die Entstehung fibromuskulärer Geschwülste. Heyken (anatom. Untersuchungen über die Muskulatur

der breiten Mutterbänder, gekr. Preisschrift, Inaug.-Diss. Kiel 1890) hat mittels Chlorpalladiumbehandlung und nachfolgender Karminfärbung dichte Muskelzüge in diesem Bande nachgewiesen.

Fuchs (l. c.) beschreibt einen $4^1/_2$ Pfund schweren Tumor, dem das Ovarium aufsaß und der vom Ligam. ovarii proprium ausging.

Doran (Tr. obst. soc. 38 Lond. 1879, Lancet 1887, Brit. med. Journ. London 1889) beschreibt 3 Fälle von Fibromen des Lig. ovarii propr.: einen enormen ödematösen Tumor der rechten Seite, einen kleinen kugeligen Tumor und einen gleichzeitig mit einem Ovarialfibrom vergesellschafteten Tumor des Ligam. ovarii propr.

Gottschalk (Geb. u. g. Ges. Berlin 22. Juni 1894) und Gessner (Geb. u. g. Ges. Berlin 24. Jan. 1896) haben kleine Fibrome des Lig. ovar. propr. beobachtet.

Kamann (Geb. u. g. Ges. Berlin 11. Dez. 1903) demonstrierte ein billardkugelgroßes Fibrom, das vom Lig. ov. propr. ausging.

Hirst Barton Cook (Am. Journ. of obst. July 1895) erwähnt ein großes Myom, Doléris (Bull. et mem de l. soc. obst. Paris 1891) einen fibroeystischen Tumor und Penrose (Am. Journ. of obst. 1895 Vol. XXII.) ein Sarkom des Lig. ovar. propr.

Rob. Meyer (mitget. v. Emanuel) hat ein 9 cm lang ausgezogenes, in eine fingerdicke Geschwulst verwandeltes Ligamentum ovarii propr., das einem großen intraligamentären Myom auflag, histologisch als Adenofibrom mit v. Recklinghausenschem Typus festgestellt.

Ich beobachtete an einem wegen multipler Myome abdominal totalexstirpierten Uterus einer 46jährigen Frau ein deutlich von Lig. ovar. propr. ausgehendes nußgroßes Fibromyom, das in keinem Zusammenhang mit dem Uterus oder dem Ovarium stand.

2. Sarkome des Beckenbindegewebes.

Trotzdem bei der Seltenheit dieser Tumoren die einzelnen Beobachtungen ziemlich eingehend beschrieben wurden, ist es doch bei der Vielgestaltigkeit dieser Tumoren sehr schwer, über die Entstehungsart, das topographische Verhalten, über die Natur der Neubildungen eine zusammenfaßende Darstellung zu geben. v. Rosthorn hat das Verdienst, die bis dahin (1899) bekannten Fälle in einer Tabelle übersichtlich zusammengestellt zu haben; seine Tabelle haben dann Alf. Müller (In. Diss. 1901 Wzbg.) und David Pulvermacher (In. Diss. 1904 Lpzg.) weitergeführt. Außerdem hat Engstroem (Mitteil. aus d. gyn. Klinik Bd. IV. Heft 2) neben einer ausführlichen Kasuistik 4 eigene Fälle mitgeteilt. Bezüglich der Art der Neubildung ist zu

unterscheiden zwischen Fibrosarkomen, welche wohl oft durch sarkomatöse Degeneration von Fibromen entstanden sein mögen und den reinen Sarkomen, die als Rundzellen-, Riesenzellen-, Spindelzellensarkome event. mit knorpeligen Einlagerungen auftreten.

Einzelne Autoren, wie Stroheker (Thèse de Paris 1902) und Faure (Chir. d. annexes de l'utérus 1902 pg. 396) nahmen für die Sarkome stets die Abstammung von einem Fibrom an; dies trifft aber sicher für eine Gruppe der Beckenbindegewebssarkome nicht zu, da es sich mehrfach um rasch zu enormer Größe angewachsene, mikroskopisch nur aus Sarkomgewebe bestehende Tumoren handelt.

Ich glaube, man sollte die auf der Basis eines Fibroms entstandenen Sarkome als die gutartigeren, durch Operation mit dauerndem Erfolge gut entfernbaren Tumoren trennen von den so sehr malignen weichen aus reinem Sarkomgewebe bestehenden Tumoren, die, wie die Literatur zeigt, auch nach anscheinend vollständiger Extirpation meist wieder bald rezidivieren.

Manchmal bietet auch ebenso wie bei den Fibromyomen des Uterus die histologische Diagnose einer sarkomatösen Degeneration eines Fibroms, besonders was einen Schluß auf den Grad der Malignität anlangt, recht große Schwierigkeiten. Es ist daher aus den Literaturangaben nicht immer ein klares Urteil zu entnehmen.

Ferner möchte ich bezüglich des topographischen Verhaltens diejenigen Beckenbindegewebssarkome, welche sich frei nach oben gegen die Bauchhöhle zu entwickeln, trennen von denjenigen, welche sich gegen die untere Beckenapertur vorschieben oder überhaupt unterhalb des Levator ani entstanden, sich in ausgedehnter Weise im Bereich der Vulva entfalten. Außerdem dürfte eine eventuelle retrorektale bezw. retrocoeeale oder retrosigmoideale Lagerung des Tumors besonders zu berücksichtigen sein. Bei der Unklarheit, die eben noch bei der Beurteilung dieser Tumoren vorhanden ist, erscheint es zunächst als das Wichtigste, eine möglichst genaue topographische Vorstellung zu gewinnen; auf diese Weise kann noch am ehesten ein Anhaltspunkt für den Ausgangspunkt des Tumors gewonnen werden.

Einzelne, unter den Beckenbindegewebssarkomen angeführte Tumoren dürften aber wohl kaum hierher gehören. In dem Falle Schulz-Schulzenstein ist der Ausgangspunkt wohl der Tubenwinkel, in dem Falle Lovrich hängt der Tumor innig mit der Cervix zusammen, was allerdings ja eventuell auch auf ein sekundäres Fortschreiten bezogen werden könnte, ebenso sind die Fälle Peans bez. des Ausgangspunktes sehr zweifelhaft.

Zur ersten Gruppe der Beckenbindegewebssarkome, deren Entwicklung frei nach oben gegen die Bauchhöhle zu gerichtet ist, würden folgende Fälle gehören:

Schmid (Prg. med. W. 1878, Nr. 35) bewegl. Fibrosarkom des Lig. lat. (8 kg). v. Rokitansky (Allg. Wien. med. Zeitung 1889 Nr. 26) 24 jäh. Pat.; linksseitiger 3460 g schwerer Tumor am linken Ligam. latum, seit 4 Monaten entstanden, wird durch Laparotomie entfernt. Zwei Jahre später Entfernung eines in 3 Monaten am rechten Lig. lat. entstandenen, 3700 gr schweren Fibrosarkoms. Tod an Peritonitis.

Küstner (Gdz. d. Gyn. 1893 pg. 323) 29 J. VIII par; teleangiektatisches, hämorrhagisches Sarkom des r. lig. lat., das in 4 Monaten bis über den Nabel gewachsen ist; Ausschälung per laparotomiam; nach einem Jahre umfangreiche multiple Metastasen. Chémieux (Arch. de Tocolog. 1880. Juill. p. 439) 32 J. 0 par; 6 kg schweres Cystosarkom des linken Ligam. lat., gestielt aufsitzend, besteht aus weicher zitternder Masse mit faustgroßen Hohlräumen im weitmaschigen Gewebe. Tod 13 Tage p. op. an Peritonitis. Kaul (Inaug.-Diss. München 1896) Sektionsbefund bei einer 72jährigen Frau. Der sehr große Tumor war erst seit $^1/_2$ Jahre gewachsen. Chondrosarkom des rechten Lig. lat. mit multiplen Metastasen in Lunge, Leber, Milz, Peritoneum. Limnell (Mo. f. Geb. u. G. 1900) Fall I 35 J. 0 par; 250 g schweres Fibrosarkom des Lig. latum, das seit 2 Jahren gewachsen war; Entfernung, Heilung. Limnell Fall II 51 J. IX par. Seit $^1/_2$ Jahr gewachsenes, bis handbreit unter den Nabel reichendes Fibrosarkom. Exstirpat. per lap. Heilung. Engstroem (l. c.) Fall I 53 J. 1 par, seit einem Jahre Leibeszunahme. Ascites, kl. kindskopfgroßes Spindelzellensarkom per laparotomiam mit Erfolg entfernt. Engstroem (l. c.) Fall II 52 J. 0 par, Exstirpation eines kindskopfgroßen Spindelzellensarkoms; Exitus am 3. Tage. Engstroem (l. c.) Fall III 47 J. VI par. Exstirpation eines enteneigroßen Fibrosarkoms rechts vom Uterus, Heilung. Braithwaite (brit. med. Journ. 1892 pg. 1138, cit. bei v. Rosthorn) 30 J. sarkomatöse Degeneration einer intraligamentär gelagerten Cyste, Spindelzellensarkom, Exstirpation mit Porro, Heilung. Janvrin (Trans. Am. Gyn. soc. Philad. 1891, XVI p. 89.) 28 J. III par. Exstirpation eines links neben dem Uterus gelegenen Angiosarkomes, Heilung. Lea (The Lancet 1901, 9 II. p. 398) 50 J. Entfernung eines schnell gewachsenen kleinzelligen Sarkoms, dessen Kapsel nicht zu extirpieren war, Heilung. Landau (Dissert. Pulvermacher l. c.) 36 J. I par. Großes vom rechten Lig. latum ausgehendes Spindelzellensarkom, per laparotomiam exstirpiert, nach 4 Monaten Rezidiv und Exitus. Archibald Donald (Mo. f. Geb. u. Gyn. Bd. 11) 26jähr. Patient., bis zum Nabel reichendes Cystosarkom des Beckenbindegewebes, Exstirpation, Heilung. Schwarz (Mo. f. G. u. G. Bd. 10) 19 J. 0 para. Sehr großer sarkomatöser Tumor, stellenweise Riesenzellensarkom, vom Beckenbindegewebe ausgehend, nur zum Teil per laparotomiam entfernbar. Gebhard (pathol. Anat. d. w. Geschl.

org.) kindskopfgroßer völlig frei zwischen den Blättern des Lig. latum liegender ausschälbarer Tumor; mikroskopische Untersuchung ergibt Rundzellensarkom. Schow (In. Diss. Kiel 1899). Über den Nabel hinaufreichender, mit einem kleinen Segment vor dem Uterus ins kleine Becken hineinragender Tumor bei einer 59jährigen Frau; bei der Sektion erweist er sich ohne Zusammenhang mit den Genitalien und sitzt zwischen den Blättern des Ligam. latum; mikroskopisch ergibt sich die Diagnose Sarkom. Kirmisson (Bull. et. mem. de la soc. de chirurg. 1894. 24. Jan.) berichtet über ein von den Beckendrüsen oder der Arterienscheide der Iliaca ausgehendes retroperitoneales Sarkom, das bei einem 4jährigen Kind Veranlassung zu einem operativen Eingriff gab. Hall (am. J. of obst. 1899 Vol. XL. pg. 649) erwähnt ein retroperitoneal gelegenes Fibrosarkom, dessen Ausgangspunkt unbekannt blieb und das zugleich mit dem Uterus entfernt wurde. Mars (Mo. f. G. u. G. XII., H. 1) beschreibt einen Fall von einer Patientin von 28 Jahren, III par, bei der sich ein fibrosarkomatöser Tumor, der durch einen starken Strang mit der Spina anterior superior verbunden war, schräg durch alle Muskel- und Faseiensehichten der Bauchwand Bahn gebrochen hatte.

Zur zweiten Gruppe der Beckenbindegewebssarkome, deren Wachstum nach der Tiefe des kleinen Beckens oder im Bereiche der Vulva stattfindet, gehören folgende Fälle:

Engstroem (l. c.) Fall IV., 49j. II par., der Tumor, Fibrosarkom, füllt die rechte Beckenhälfte bis zur Vulva aus; vaginale Ausschälung, Heilung. Brandt (Journ. f. Geb. u. G. (russisch) 1894 p. 603), 28j. Pat., Rundzellensarkom des Parametriums, das den Uterus umwachsen, das Becken ausgefüllt und das Scheidengewölbe vorgedrängt hat; keine Operation; die Sektion ergibt, daß der Tumor bereits auf den Muse. iliopsoas übergegangen war. Sänger (v. Rosthorn mitgeteilt), 46j. Virgo, kindskopfgroßes markiges Rundzellensarkom des linken Parametrium und präcervikalen Bindegewebes, das die vordere und linke seitliche Scheidenwand tief herabwölbte. Kolpotomie, partielle Abtragung und Ausschälung mit Morcellement, 6 Wochen später Exitus. Autopsie zeigt keinen Zusammenhang mit den Genitalien, zahlreiche innere Metastasen. Reichenfeld (Centr. f. G. 1901 Nr. 37), 44j. IV. para, kopfgroßes alveoläres Sarkom, das die hintere Beckenhälfte ausfüllte und das hintere Scheidengewölbe und die hintere Scheidenwand nach abwärts vordrängte. Kolpotomie, die Entfernung gelingt nicht vollständig; Rezidiv 6 Wochen nach der Operation. Jung, Fall I (Zeitschrift f. Geb. u. Gyn. Bd. 40), faustgroßer Tumor des rechten Vaginalgewölbes, Spindelzellensarkom mit Riesenzellen; Extirpation per vaginam, nach 11 Monaten Rizidiv. Jung, Fall II (l. c.), 51j. Pat., walnußgroßes angiomatöses Rundzellensarkom am rechten aufsteigenden Scham-

beinast. 7 Monate nach Exstirpation Rezidiv. Mc. Lachlan (a case of retroperitoneal pelvic. sarcoma, the Lancet Nov. 7. 1903) fand bei der Sektion einen retroperitonealen tief ins Becken hineinragenden Tumor von der Größe eines 8 Monate graviden Uterus. Der Tumor war sehr weich und stand mit seiner hinteren Fläche in inniger Verbindung mit dem Kreuzbein, Uterus, Tuben und Ovarien waren leicht vollkommen vom Tumor zu trennen. Als Ausgangspunkt mußte die Gegend zwischen Kreuzbein und hinterem Blatte des Ligam. latum angenommen werden. Mikroskopisch fand sich ein Spindelzellensarkom, stellenweise myxomatös mit kleinen umschriebenen Herden von hyaliner Knorpelkonsistenz, auch zahlreichen vielkernigen Riesenzellen. Alfr. Müller (In.-Diss. Würzburg 1901), 36j. Pat., faustgroße Geschwulst drängt Scheide und Vulva vor und erstreckt sich noch ins Becken hinein; weiches, vom paravaginalen Bindegewebe ausgehendes Fibrosarkom. Ausschälung von der Vulva aus. Bonifield (geb. Ges. in Cincinnati, 15. Jan. 1903) berichtet über ein vom Periost des II. Sakralwirbels ausgehendes Sarkom, das durch Laparotomie entfernt wurde; 1 Stunde nach der Operation trat der Tod ein.

Zeller (l. c.), die 38jährige Patientin war bereits 2 mal durch Kaiserschnitt entbunden worden. Das Geburtshindernis war ein fast das ganze Becken ausfüllender Tumor, der auch die hintere Scheidenwand bis zum Introitus verdrängte und von der Gegend der rechten Synchondrosis sacro iliaca ausging. Vom Abdomen aus, pararektaler Schnitt rechts, wird die retroperitoneale Geschwulst ausgeschält. Der rechte daumendick erweiterte Ureter, sowie die Vasa iliaca ziehen vorne über die Geschwulst. Heilung. Es handelte sich um eine Übergangsform von Fibrom zu Sarkom (Fibrosarcoma myxomatodes cysticum) von verhältnismäßig gutartigem Charakter, worauf schon die über 11 Jahre in Anspruch nehmende Entwicklung der Geschwulst ohne Metastasenbildung hinweist.

Bartscher (Monatschr. f. Geburtskunde 1861, Febr., 121), kongenitaler Tumor (6 Pfund) rechts von der Articulat. sacro-iliaca nach unten sich über das os coccygis und den Anus erstreckend bei einem Kind; Fibrosarkom mit einer Cyste. Exstirpation von unten, Heilung. Toporski, Diss., Breslau 1884 (Fall IV), 25jährige Kreißende mit kindskopfgroßem Beckentumor, der bei Druck von oben die vordere Vaginalwand nach unten vorwölbt. Perforation des Kindes. Exstirpation per laparotomiam nach $1^1/_2$ Monaten. 5 Tage post op. Exitus. Mikroskopisch: Myxosarkom.

Ackermann (l. c.), Kaiserschnitt (Porro) und Ausschälung einer enormen, das kleine und große Becken und einen Teil der Bauchhöhle ausfüllenden Geschwulst, welche retroperitoneal sitzt und 11 kg wiegt; mikroskopisch: Sarkom. Exitus 17 Tage p. op. an Peritonitis.

Kunicke demonstriert in der gyn. Ges. Breslau 23. Februar 1904 (ref. Centralbl.), einen Fall von intraabdominaler Tumorbildung bei einem wenige Min. post. part. abgestorbenen neugeborenen Knaben. Dieselbe hatte durch mechanische Behinderung der Urinentleerung eine starkgefüllte Harnblase, sowie Hydronephrose beiderseits zur Folge. Der Tumor, der im mikroskopischen Präparat das Bild eines etwas alveolär gebauten, an verschiedenen Stellen sehr blutreichen, hauptsächlich aus Spindelzellen bestehenden Sarkom zeigt, hatte bereits zu Metastasen in Leber und Nieren geführt. Ob der Tumor

Fig. 21.
Retrorektales Sarkom des Beckenbindegewebes,
ausgehend vom Periost des 3. Kreuzbeinwirbels, in die Mesoflexur hineinentwickelt.

von versprengten Nebennierenkeimen, oder von der Fascie des Beckens oder Darmbeinperiost ausgeht, ist nicht mit Sicherheit festzustellen.

Außerdem will ich hier vier in diese Gruppe gehörige eigene Beobachtungen mitteilen.

Fall I. Patientin von 62 Jahren; seit einigen Monaten bemerkt Patientin eine Geschwulst an den äußeren Teilen, die sie besonders in letzter Zeit am Sitzen hindert. Man erkennt einen fast kindskopfgroßen Tumor, der das Labium majus und minus vorwölbt; der Tumor reicht im paravaginalen Gewebe noch in die untere Hälfte des kleinen Beckens hinein. Aushälung von der Vulva aus, markiges Spindelzellensarkom; geheilt entlassen.

Fall II: 70jährige Patientin, will früher immer gesund gewesen sein, vor 6 Jahren Rippenfellentzündung, vor 5 Jahren Leberleiden mit Gelbsucht. Menstruation vom 18.—50. Jahr, mehrere Partus, der letzte mit 45 Jahren. Seit 3 Monaten Dickerwerden des Leibes; seit einigen Monaten schon Beschwerden bei Urin- und Stuhlentleerung, seit einigen Tagen jedoch vollkommene Retention von Stuhl und Urin.

Die Untersuchung ergibt eine, einen großen Teil des Abdomens und das ganze kleine Becken bis zur Vulva ausfüllenden soliden Tumor, der Utorus ist ganz nach vorn und hoch hinauf verdrängt, die Portio ist von der Vagina aus kaum über der Symphyse zu erreichen. Die Untersuchung per rectum ergibt, daß der im kleinen Becken befindliche Teil des Tumors das Rectum ganz nach vorn verschoben hat. Die Darmaufblähung zeigt, daß Rektum und Flexur auf dem Tumor gelagert ist. Zur Orientierung wird eine Probelaparotomie gemacht, die die retrorektale und retrosigmoideale Lage des Tumors bestätigt und bei dem innigen

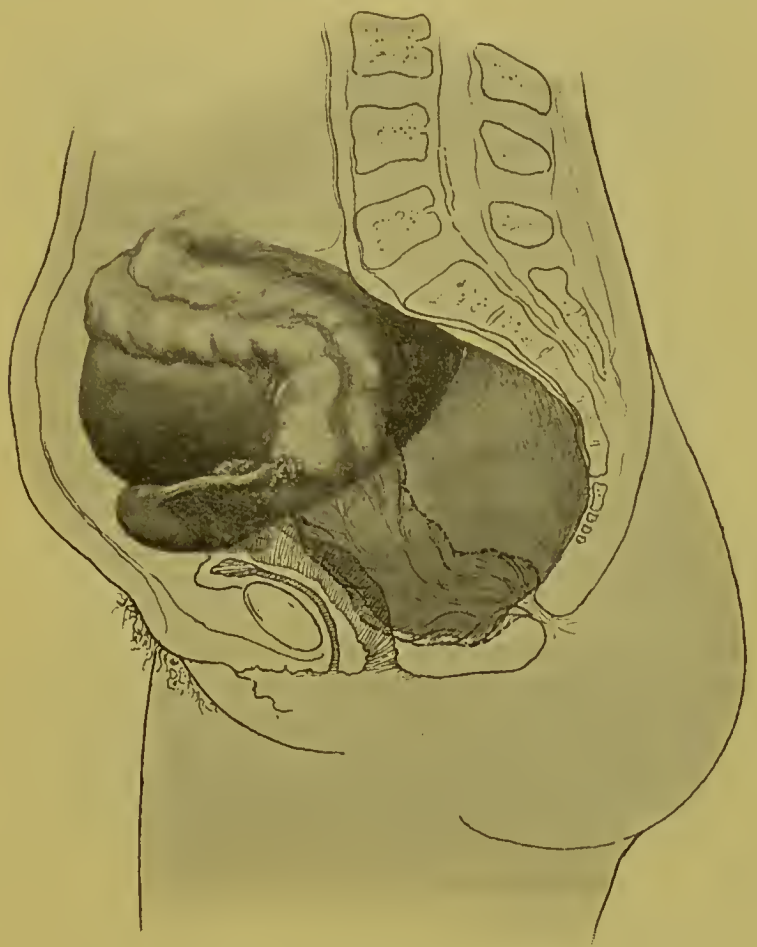

Fig. 22.
Retrorektales Sarkom des Beckenbindegewebes,
ausgehend vom Periost des 3. Kreuzbeinwirbels, in die Mesoflexur hinein entwickelt.

Zusammenhang des Tumors besonders mit der Tiefe des kleinen Beckens die Annahme nahe legt, daß vielleicht eher noch ein rectrorektales Vorgehen von unten her eine Verkleinerung und Exstirpation des Tumors ermöglichen würde. Es wird sodann von einem Querschnitt zwischen Anus und Steißbein eingegangen. Es gelingt auch die Ausschälung des voluminösen Tumors unter Verkleinerung ohne Verletzung des Rektums extraperitoneal durchzuführen, nur die obere Kuppe des Peritoneum reißt etwas ein. Große Schwierigkeiten entstehen bei der Ablösung des Tumors von dem unteren Teile des Kreuzbeins; auch hier kann der Tumor nicht vollständig entfernt werden, Stücke bleiben zurück. Die Blutung ist zeitenweise

sehr stark, steht aber dann auf Tamponade. Bald darauf tritt bei der sehr kachektischen Patientin der Exitus ein. Die Autopsie zeigt Metastasen in der Leber, Myodegeneratio cordis, Anämie, geschwollte Iliacaldrüsen und am unteren Teil der vorderen Wand des Kreuzbeins von demselben untrennbare Tumormassen, so daß der Ausgangspunkt des Tumors an dieser Stelle angenommen werden muß. Die mikroskopische Untersuchung ergibt ein Spindelzellensarkom. Fig. 21 u. 22.

Fall III. 39 Jahr, VII para, ohne hereditäre Belastung. Patientin will außer Brustentzündung und Rheumatismus immer gesund gewesen sein. Menstruation sehr stark seit der letzten Geburt vor 7 Jahren. Fluor. Vor 2 Jahren wurde ein Scheidenpolyp entfernt. Zeitenweise starke Schmerzen im Leib, Kreuz und linken Oberschenkel, namentlich seit $1^1/_2$ Jahren, seitdem Patientin einen Tumor im unteren Teile der Scheide und nach hinten gegen die linke Hinterbacke zu bemerkt.

Bei der Betrachtung der Vulva zeigt sich, daß die linke hintere Seite derselben bis über das linke Tuber ossis ischii hinaus weit hervorragt; die Scheidenwand ist auf der linken Seite handtellergroß vorgeschoben, desgleichen ziehen, etwas entfaltet, Labium majus, Lab. minus und Hymenalreste über die Konvexität des Tumors. Die Scheide selbst ist zum größten Teil in regulärer Lage, der Uterus in normaler Höhe, etwas vergrößert, fühlbar. Die Betastung des Tumors ergibt deutliche Fluktuation; besonders an dem mit Scheidenschleimhaut überzogenen Teile der Geschwulst glaubt man mit Sicherheit ein cystisches Gebilde vor sich zu haben; mit dem Finger kann man hier die vermeintliche Cystenwand weit eindrücken und gewissermaßen in die breiteren Teile gegen das Tuber zu eindringen. Bei der weichen Beschaffenheit mußte auch an eine Hernia vaginalis labialis s. labialis posterior gedacht werden (wobei durch eine Lücke im Beckenboden die Intestina tiefer treten). Die Perkussion ergab aber leeren Schall. (Vergl. Fig. 23.)

Von der Vagina aus ließ sich ein strangförmiger Fortsatz nach oben ins Becken zu verfolgen; der Tumor selbst ist zum großen Teil paravaginal ins kleine Becken eingelagert.

Bei der Operation wird zunächst von einem Schnitte, der schräg von der Vagina zum Tuber verläuft, die Freilegung und Ausschälung des Tumors versucht; hierbei zeigt sich, daß es sich um ein sehr großes schwappendes Gebilde handelt das mit einer Reihe von Fortsätzen sich sowohl nach oben als auch seitlich und nach rückwärts in das Beckenbindegewebe und Fettgewebe einsenkt. Unter Druchtrennung zahlreicher zum Teile sehr gefäßreicher Stränge kann schließlich der ganze Tumor ausgeschält werden; es bleibt eine große, weit ins Becken hineinreichende Wundhöhle zurück, die durch Catgutnähte zum Teil verkleinert wird, zum Teil mit Jodoformgaze drainiert wird.

Der fast kindskopfgroße entfernte Tumor ist von außerordentlich weicher Konsistenz, zeigt im allgemeinen ziemlich glatte Oberfläche und durch die verschiedenartigen zitzenartigen Fortsätze ein höchst eigenartiges Aussehen.

Nirgends sind cystische Hohlräume vorhanden; diese sind nur vorgetäuscht durch die weiche Geschwulstkonsistenz.

Die mikroskopische Untersuchung ergibt der Hauptsache nach ein Myxofibrom, nur an einzelnen Stellen finden sich sarkomatöse Veränderungen. (Fibromyxosarkom.) Fig. 23.

Dieser Fall besitzt große Ähnlichkeit mit dem Falle I Sterns (Diss. Berlin 1876) besonders was die weiche, Fluktuation vortäuschende Konsistenz und den Sitz im Becken und Vulva anlangt; histologisch scheint es sich bei Stern um ein sehr weiches Fibrom gehandelt zu haben.

Fall IV. Bei einer 38jährigen Frau, welche wegen Dysurie ärztlichen Rat suchte und in den letzten Monaten stark abgemagert war, zeigte sich bei der Untersuchung ein rundlicher, etwa kindsfaustgroßer, ziemlich harter knolliger Tumor hinter der nicht veränderten vorderen Vaginalwand; der Uterus war durch den Tumor nach hinten und oben verschoben, gegen die Blase zu ragt der Tumor auch mit einem Segment vor. Von der Vagina aus gelingt die Ausschälung des in das Septum vesico-vaginale eingelagerten Tumors ohne Blasenverletzung fast vollständig, doch zeigen sich seitlich nach außen ziehende derbe Infiltrationen im Beckenbindegewebe, die nicht vollständig zu entfernen sind. Nach $^3/_4$ Jahren zeigt

Fig. 23.
Weiches Fibromyxosarkom des Beckenbindegewebes, gegen Vagina und Vulva entwickelt.

sich auch an dieser Stelle wieder unregelmäßiges, knolliges, nicht mehr entfernbares Tumorgewebe. Die mikroskopische Untersuchung ergibt ein mehr alveolär angeordnetes Spindelzellensarkom.

Der Ausgangspunkt der Beckenbindegewebssarkome dürfte wohl meist, auch bei den sarkomatös degenerierten Fibromen, in den Gefäßwandelementen zu suchen sein; inwieweit die größeren Gefäßscheiden, z. B. der Iliaca oder die Beckenfascien selbst, besonders an ihren Übergangsstellen zum Periost, eventl. das letztere selbst hier in Betracht kommen, ist nicht leicht zu entscheiden. Für einige Fälle wie Mc. Lachlan, Bonifield, mein Fall II ist der Ausgangspunkt vom Kreuz-

beinperiost der wahrscheinlichste. Auch Drüsen und rudimentäre Organeinschlüsse und besonders embryonale Keimversprengungen kommen bei den manchmal unter dem Bilde der Mischgeschwülste auftretenden Tumoren in Betracht. Auch wurden Adenosarkome des Parovarium von Cushier und Werth beschrieben, die bei den von Urnierenresten ausgehenden Neubildungen genauer zu erwähnen sind.

Gegenüber den Fibromen und anderen Tumoren des Beckenbindegewebes zeichnen sich die Sarkome durch ihr rasches Wachstum aus und machen daher oft plötzlich einsetzende schwere Drucksymptome. Die Kachexie ist keineswegs immer vorhanden. Bei langsamerem Verlauf der Erkrankung kommt sie allerdings in sehr ausgesprochenem Maße zu Stande. Neben dumpfen Druckschmerzen Kompression der Nervenplexus, der Behinderung beim Gehen und Sitzen bei Wachstum der Geschwulst nach der Vulva zu, der oft rapiden Zunahme des Leibesumfangs, manchmal auch Ascitesbildung, sind es besonders die Störungen in der Blasen- und Darmfunktion, die in den Vordergrund treten; Dysurie bis vollkommene Ischurie, erschwerter Stuhlgang bis Darmocclusion mit Darmsteifungen, retrograder Peristaltik, Ileus können zu stande kommen. Wie die meisten andern Beckenbindegewebstumoren haben auch die Beckenbindegewebssarkome in mehreren Fällen zu direkter Geburtsbehinderung geführt.

Die Therapie kann nur dann noch Aussicht auf Erfolg haben, wenn in einem noch frühen Stadium ein möglichst radikaler Eingriff ausgeführt wird. Gerade bei dem malignen Charakter der Geschwulst handelt es sich darum, so viel als nur möglich von den Tumormassen besonders auch die äußeren Schichten, die sog. Kapsel der Geschwulst mit zu entfernen. In den meisten Fällen kommt daher die abdominale Coeliotomie in Betracht, die eben doch den größten Überblick gibt. Bei deutlich abgegrenzten Tumoren, event. sarkomatös degenerierten Fibromen käme event. auch ein extraperitoneales Vorgehen in Betracht, doch ist es manchmal sehr schwierig sich vorher ein klares Bild über eventuelle Verwachsungen mit den Bauchorganen, über die Einlagerung in das Mesenterium des Dickdarmes usw. zu machen. Bei den Sarkomen, welche sich nach der Tiefe des Beckens und gegen die Vulva zu entwickeln, können die von der Vulva aus durchzuführenden Eingriffe angewandt werden. Ausschälungen von der Vagina aus leisten meist Unvollkommenes. Der paravaginale, perineale, retroanale Weg wird durch die Lage des Tumors bestimmt; eine vorherige Rektaluntersuchung ist sehr nötig. Bei retrorektaler Lagerung des Tumors (wie in meinem Falle II) ist event. vorher noch eine Probelaparotomie nötig um die Art der Verdrängung des Mesenterium resp. des Mesorektum und der Mesoflexur zu erkennen, bevor man von einer retroanalen Schnittführung event. mit Resektion des Steißbeins, die eine

staunenswerte Vermehrung des Einblickes darstellt (ein Druck auf die Steißbeinspitze läßt das Kreuzsteißbeingelenk stark nach hinten prominieren, Inzision des letzteren und Auslösung des Steißbeins aus den anliegenden Ligamentansätzen) gegen den Tumor vorgeht. Man kann sich leicht genügend Platz schaffen und auch hoch hinanfragende Tumoren auf diese Weise exstirpieren. Natürlich sind dabei oft Verkleinerungen, Zerstückelungen des Tumors nötig, was bei malignen Tumoren wegen der Gefahr einer Einimpfung der malignen Massen in das Wundgewebe immer etwas Mißliches hat. Doch besteht die Möglichkeit noch ziemlich große Tumoren auf dem eben erwähnten Wege unverkleinert zu entfernen.

Selbstverständlich muß bei allen Eingriffen, welche die vom Beckenbindegewebe ausgehenden Tumoren entfernen, besonders auf die Topographie der Blase, der Ureteren, des Rektum, der Flexur, des Coecum genau geachtet werden und bei den von dem Kreuzbeinperiost ausgehenden Geschwülsten auch eine event. Verdrängung der großen Beckengefäße nach vorn unten in Betracht gezogen werden. Zugleich mit der Arteria hypogastrica wird natürlich auch der Ureter nach vorn verdrängt. Es sei hier außerdem auf die bei den Fibromen und den Dermoiden des Beckenbindegewebes erwähnten Operationsbesprechungen hingewiesen.

3. Lipome.

Von Lipomen des Beckenbindegewebes finden sich nur ganz spärliche Angaben in der Literatur. An den äußeren Genitalien, anscheinend im Zusammenhang mit dem Ligamentum rotundum entwickelte Lipome, beschreiben Klob und Roustan; ein von Witte beschriebener Fall entspricht vielleicht einem fettig durchsetzten Fibrom des linken Ligamentum rotundum. Gewöhnlich gehen die größeren Bauchhöhlenlipome vom retroperitonealen Bindegewebe aus, reichliche Fettansammlungen finden sich in den Mesenterialblättern des Darmes. Von selbständig im Lig. latum entstandenen Lipomen ist der Fall Pernice (Middelschulte, Diss. Greifswald 1884) wahrscheinlich im fetthaltigen Bindegewebe in den seitlichen Beckenabschnitten entwickelt. Bei einer 64jährigen Frau wurde ein 15 kg schwerer Tumor per laparotomiam entfernt. Die rechte Tube verläuft in einer Ausdehnung von 18 cm über den oberen mit Peritoneum überzogenen Teil des Tumors, die Mesosalpinx ist durch den Tumor ganz entfaltet. Ebenso ausgedehnt und abgeflacht wie die Tube läßt sich auch 18 cm lang auf dem Tumor das Ligamentum rotundum erkennen, das rechte Ovarium ist nicht aufzufinden. Heilung trat nach durch Blasenkatarrh verzögertem Verlaufe ein. Vor einigen Wochen fand ich bei Gelegenheit einer abdominalen Uterus-

exstirpation wegen Myomen bei einer nicht besonders fetten Patientin unter dem linken Ligam. rotundum gelegen und dasselbe etwas emporhebend einen taubeneigroßen länglichen gegen die Umgebung deutlich abgrenzbaren, etwas verschieblichen Tumor, der sich nach Spaltung des Peritoneum leicht herausheben ließ. Es handelte sich um ein isoliertes Lipom im Ligam. latum.

Von den retroperitonealen Lipomen des Bauchraumes ragen manche ins kleine Becken hinein; so ist auch nur sekundär in dem Falle von Terrier und Guillemain, nach der Angabe von Rosthorns vom subcoecalen Gewebe aus eine retroperitoneale Fettansammlung in das Beckenbindegewebe hinein erfolgt.

4. Geschwülste des Beckenbindegewebes, aus Urnierenresten entstanden.

Von den im Beckenbindegewebe eingeschlossenen Resten embryonaler Organe spielen wohl die bedeutendste Rolle diejenigen der Urniere mit ihrem Ausführungsgang. Da während der Rückbildung dieses embryonalen Organes durch das Wachstum der Genitalorgane und sonstiger Komponenten des Beckeninnern vielgestaltige Verschiebungen topographischer Art eintreten, ferner die Rückbildung selbst in unregelmäßiger Weise zustande kommen kann, bedingen die an verschiedenen Stellen des Beckens zu findenden Reste und besonders die von denselben ausgehenden Neubildungen sehr große Schwierigkeiten bezüglich ihrer Auffassung. Die außerordentlich zahlreichen Publikationen, welche dieses Thema in den letzten Jahren behandelten, zeigen deutlich die Gegensätze, die sich in der Auffassung mancher derartiger Gebilde bei den einzelnen Autoren ergeben und die des öfteren zu scharfen polemisierenden Auseinandersetzungen Veranlassung gegeben haben.

Um ein hinreichendes Verständnis für die uns interessierenden Neubildungen des Beckenbindegewebes, die von diesen Organresten ausgehen, zu bekommen, erscheint es doch nötig, an der Hand von Darstellungen, wie sie v. Recklinghausen, Pick, Robert Meyer, Rielaender usw. gegeben haben, den Entwicklungsgang bezw. Rückbildungsprozeß dieser Organanlagen sich zu vergegenwärtigen unter besonderer Berücksichtigung der topographischen Verhältnisse zu den Nachbarorganen; bei dieser Gelegenheit muß auch die Entwicklung des ligam. uteri rotundum Erwähnung finden, da über einige an demselben vorkommende Tumorenbildungen bezüglich ihrer Abstammung von der Urniere, Wolffschen Gang usw. Meinungsverschiedenheiten bestehen.

Die Epoophoronschläuche und der Wolffsche Gang im Lig. latum zeigen eine breite zylindrische Tunika mit sehr wechselnder Breite und Schichtung; über den Gehalt an Muskelzellen ist viel gestritten worden. In seiner letzten Arbeit gibt Robert Meyer darin Gebhard Recht, daß Muskelzellen vorkommen und zwar in beträchtlicher Menge, daß aber auch rein bindegewebige Mäntel an den Epoophoronschläuchen vorkommen und erwähnt, daß besonders bei Föten und Neugeborenen die Schläuche nicht selten arm an Muskelzellen sind. Daß es übrigens unter Umständen sehr schwer sein kann, Muskelzellen und Bindegewebszellen zu unterscheiden, ist jedem Histologen bekannt.

Die Hypothesen, denen zufolge Tumoren aus Urnierenresten an den verschiedensten Stellen entstehen sollen, stützen sich auf die **Lokalisation** und auf die **Morphologie** der Tumoren.

Lokalisation. Nach Waldeyer unterscheidet man als Epoophoron den oberen Teil der Urniere von dem Paroophoron oder unteren Abschnitt. Sie entsprechen der Epi- und Paradidymis, so daß man Epoophoron (Parovarium) s. Epididymis vas deferens mit Ampulle und Samenblase als Sexualteil der Urniere und Paroophoron s. Paradidymis als sekretorischen Teil der Urniere bezeichnet. Diese Unterscheidung ist auch beim weiblichen Geschlechte unanfechtbar, weil das Paroophoron bis auf geringe Spuren nach Erlöschen der Urnierensekretion ebenso zu Grunde geht wie die Paradidymis, und weil das Epoophoron unter Verlust der Glomeruli entsprechend der Umwandlung der Epididymis in ein sexuelles Hilfsorgan ebenso eine Verbindung des Ovarium mit dem Wolffschen Gang einleitet.

Die Bildungsstätte der Urniere, das sog. Urnierenblastem, liegt zwischen Ursegmenten und Seitenplatte und ist mesodermal. Bei der Nähe des Ektoderms wäre es theoretisch nicht auszuschließen, daß Urnierenteilchen in der hinteren Bauchwand bis nahe an die Haut liegen könnten; es scheint dies aber nicht vorzukommen, dagegen kommen häufig Verschleppungen von Ektodermteilchen durch die Urniere vor, wie Rob. Meyer (V. A. Bd. 168 S. 250) nachgewiesen hat.

Das **Epoophoron** ist zwischen Ovarium und Tube und zwischen den Blättern des Lig. latum (Mesovarium und Mesosalpinx) eingeschlossen und ist als Ganzes von der Bauchwand entfernt; es hinterläßt wohl nur selten Spuren an derselben, und zwar könnten Reste dieser Art zurückbleiben auf den Nebennieren, den Nieren und von dort abwärts im Verlauf der Spermatica interna. Die obersten Ausläufer des Epoophoron finden sich am freien Rand des Ligam. latum, ausnahmsweise finden sich einzelne Schläuche subserös in der Tubenwand (Rob. Meyer, Schickele) und reichen auch verschieden tief in das Ovarium hinein. Diese Ausläufer können zu adenomatösen Wuche-

rungen im späteren Wachstum führen und zwar im Ovarium (v. Franque), in der Tube, im Ligam. ovar. proprium (Rob. Meyer) und bis an die Uteruskante und auch in die Uteruswand hinein. Während der Entwicklung ist allerdings das Epoophoron von dem Teil des Müllerschen Ganges, der später zum Uterus wird, stets weit entfernt.

Das **Paroophoron** ist weniger lang gestielt und sitzt nach Rob. Meyer der hinteren Bauchwand breiter und zeitlich länger auf. Der Nachweis zweifelloser Paroophoronreste im Lig. latum nahe dem Uterus scheint noch nicht erbracht zu sein.

Die Paroophoronreste liegen mehr lateral, näher der Beckenwand, häufig mehr hinten als seitlich. Tumoren aus solchen Resten können an der hinteren Bauchwand vorkommen, ferner im Lig. latum, besonders am Plexus spermaticus, und zwar mehr am unteren Rande desselben.

Am distalen Abschnitt des **Wolffschen Ganges,** d. h. unterhalb des Ansatzes des Leistenbandes kommen in keinem Stadium Urnierenkanälchen vor, höchstens ganz ausnahmsweise und dann nur ganz vereinzelt; ihre untere Grenze wird örtlich bedingt durch die untere Grenze des Coelomepithels, als dessen Einstülpungen die Urnierenkanälchen entstehen. Bei Föten, und nur derartige Befunde sind maßgebend, sind niemals Urnierenteile unterhalb der uterinen Ansatzstelle des Lig. rotund. nachgewiesen worden. Beweisend wären übrigens nur Glomeruli, denn Seitenkanäle des Wolffschen Ganges könnten nachträgliche Ausstülpungen sein.

Der Wolffsche Gang besitzt in der Gegend der Cervix und des hinteren Scheidengewölbes eine Ampulle (in 20 % der Uteri); die dort häufigen Drüsenausstülpungen entstehen erst in den späteren Monaten des Fötallebens, wenn der Wolffsche Körper seine Rolle beim weiblichen Geschlecht ausgespielt hat und sind nach Rob. Meyer als pathologische Bestandteile, als Adenome, und nicht als Urnierenteile aufzufassen, während verschiedene andere Autoren ihre Beziehungen zu den Urnierenkanälchen annehmen.

Bezüglich der Frage nach den Beziehungen des Ligam. rotund. zur Urniere seien die folgenden Untersuchungsergebnisse, betreffend die **Entwicklung des Ligamentum rotundum,** mitgeteilt.

Das Ligamentum rotundum setzt sich nach Waldeyer ebenso wie beim männlichen Geschlechte aus zwei Teilen zusammen, dem Ligamentum genitoinguinale oder dem Leistenband der Urniere, das die Urniere mit der Leistengegend verbindet und ferner aus dem Conus inguinalis, welcher vom Grunde der Bursa inguinalis sich gegen die Bauchhöhle vorstülpt. Die bindegewebige Achse des Conus inguinalis (Klaatsch) geht in das Ligamentum genitoinguinale über. Für den untersten Teil des Lig. rot. kommt also nicht das eigentliche Leistenband der Urniere sondern der Conus inguinalis in Betracht.

Wiederholt wurden gerade am unteren Ende des Lig. rotundum Adenomyome und Adenofibrome gefunden und zwar lagen diese Tumoren entweder im Labium majus oder an der Pars praeinguinalis ligamenti rotundi bis in die Pars inguinalis hinein. Man hat vielfach eine Beteiligung von Urnierenelementen am Aufbau dieser Tumoren angenommen; wenn auch nach Rob. Meyer die Entwicklung des Ligam. rotundum noch nicht genügend aufgeklärt ist, so kann doch nach den bestehenden Untersuchungsresultaten zwar nicht ausgeschlossen werden, daß eventuell Urnierenblastem oder gar kleine Teile von Urnierenkanälchen in den Leistenkanal hinein verlagert werden können, doch dürfte nach R. Meyer hauptsächlich der Wolffsche Gang, der anfangs neben der Kloakenmembran mit dem Ektoblast lange Zeit in Verbindung steht, den Ausgangspunkt darstellen.

Nach den Untersuchungen Wiegers liegen die Verhältnisse folgendermaßen: Im 3. Monat des Fötallebens zieht vom untersten Ende des Wolffschen Körpers ein muskulöses Band zur Leistengegend, das Urnierenleistenband, das gewisse Beziehungen zum Wolffschen Körper, zum Eierstock und zum Müllerschen Gang aufweist. Drei in einander gehende Abschnitte lassen sich an demselben unterscheiden: Der erste reicht vom unteren Ende der Urniere bis zum Austritt aus dem Hilus am unteren Pol des Ovariums; dieser Abschnitt wird in seiner späteren Entwicklung zu einem starken Zuge glatter Muskelfasern in einer auf der hinteren und inneren Fläche des Ovariums sich befindlichen Rinne und steht also mit dem Rest der Urniere, dem Parovarium, in Verbindung, der zweite Abschnitt reicht vom Hilus ovarii bis zu seiner Verbindung mit dem Müllerschen Gang, der Tube; hier bildet nun das Band auf der dorsalen Seite der Tube einen nur lose mit ihr zusammenhängenden Wulst, um endlich unter einem veränderten Winkel in den dritten Abschnitt, der bis zur Leistengegend zieht, überzugehen.

Der zweite Abschnitt wird beim Erwachsenen zum ligam. ovarii proprium, der Endteil bildet das Lig. teres oder Lig. uteri rotundum. Demnach steht das Lig. rotundum in früher Embryonalzeit durch seine direkte Fortsetzung nach oben (das spätere Lig. ovarii propr. und den an der Hinterfläche in die Substanz des Ovariums eingeschlossenen Zug glatter Muskelfasern) in unmittelbarer Verbindung mit dem unteren Pol des Wolffschen Körpers; bei irgend welchen Wachstumsstörungen können somit leicht Urnierenteile in das Lig. rotund. gelangen.

Diese beiden Darstellungen weisen sofort auf die verschiedenartigen Auffassungen hin, die sich bei der Beschreibung adenomyomatöser Bildungen am Ligam. rotundum, besonders was den inguinalen Teil desselben anlangt, bei den betreffenden Autoren erkennen lassen.

Am Ligamentum rotundum wurden eine Reihe von Adenomyomen resp. Adenofibromen beobachtet.

Die Mehrzahl der Adenofibrome des Ligam. rot. sind extraperitoneal gelagert, so die Fälle von Paletta (mikroskopische Untersuchung fehlt), v. Rosinski, Cullen (2 Fälle), Blumer, Pfannenstiel, Bluhm, v. Recklinghausen, Emanuel Fall I, Aschoff, Engelhardt, Szili, Kelly und R. Meyer; nur der Fall Ulesco-Stroganowa betrifft ein intraperitoneales cystisches Adenofibrom. Von den Adenocystomen oder Cystofibromen des Ligam. rot. sind nur die Fälle von Gubaroff und A. Martin, welche intrapelvin gelagerten Tumoren entsprechen, zu erwähnen. Von den erwähnten Adenomyomen des extrapelvinen Abschnittes ist der Fall Cullen doppelseitig; der zweite Tumor entstand 2 Jahre nach der Operation des ersten. Die meisten der Adenomyome und Adenocystofibrome entsprechen den Anforderungen von Recklinghausens in deutlicher Weise und können, soweit überhaupt diese morphologischen Befunde als direkter Beweis herangezogen werden können (siehe oben), als von versprengten Urnierenresten ausgehend aufgefaßt werden. Natürlich kann nach der anderen Auffassung auch der Ausgangspunkt vom Wolff-Gartnerschen Gang in Betracht gezogen werden.

Außerdem muß hier noch auf die Möglichkeit einer abnormen Mammaranlage in der Inguinalgegend (siehe oben bei Lig. rot.) hingewiesen werden, die nach den Untersuchungen von Klaatsch bei niederen Tieren vorkommt und die event. bei dem Falle von Szili, der ein Adenofibrom des Ligam. rot. beschrieben hat, das eine Ähnlichkeit mit den Milchdrüsenadenomen aufweist, in Betracht kommt. Auch können Cysten aus überzähligen Mammae („Mamma erratica" Hyrtls) im labium mains (Hartung, In.-Dissert. Erlangen 1875) oder in der Inguinalgegend (vgl. Nagel in Bardelebens Handb. 1896) vorkommen. Ferner kämen hier noch die vom Pick, Schickele und Fleischmann beschriebenen Schweißdrüsenadenome in Betracht.

Am **Ligam. ovarii proprium,** das wie die obenerwähnten Untersuchungen ergaben, eine Fortsetzung des ligam. rot. darstellt, wurde von Robert Meyer (Zeitschr. f. G. u. G. Bd. XLVIII Heft 3) ein Adenofibrom beobachtet, das auch von ihm als aus Urnierenresten hervorgegangen bezeichnet wird.

Ursprünglich stand, wie Rielaender ausführt, das Paroophoron wie das Epoophoron durch seine exkretorischen Kanälchen mit dem Wolffschen Gange noch in Verbindung und zwar besteht diese Verbindung eine beträchtliche Zeit des fötalen Lebens hindurch. Mit dem Untergange der die Verbindung zwischen Paroophoron und Wolffschem Gange herstellenden exkretorischen Kanälchen durch die Ausbildung der Ligam. lata verändert sich dieses Lageverhältnis noch mehr,

das Paroophoron bleibt im Wurzelgebiete des Lig. latum, der Beckenwand genähert, liegen und das Epoophoron tritt vor und über dasselbe.

Im spätfötalen Leben und beim Neugeborenen ist das Paroophoron unterhalb des Ansatzes des Ovarium zwischen den Verzweigungen der Vasa spermatica im lig. latum, manchmal bis nahe an die Beckenwand heran und zwar, wie Rielaender ausdrücklich betont, stets dicht unter dem vorderen Peritonealblatt des Lig. lat. zu suchen. Die mehr oder weniger geschlängelten, in kurzen Abständen von einander gelagerten, blind endigenden Kanälchen des Paroophoron sind durch ihr meist enges Lumen, durch den fast völligen Mangel einer bindegewebigen Wand, durch ihr gleichmäßiges, flimmerloses, kubisches bis zylindrisches Epithel mit relativ chromatinreichen Kernen ausgezeichnet. Der Befund von Pigment ist charakteristisch, kann aber bei einzelnen Individuen fehlen. Das Pigment ist von gelblicher bis gelbgrünlicher, in Hämatoxylinpräparaten meist etwas schmutzig aussehender Farbe und findet sich in Form von größeren und kleineren Tröpfchen, feinsten Körnchen oder Schollen, es liegt z. T. in den Epithelzellen, z. T. im Lumen oder in dem umliegenden Gewebe; es ist, wie das Pigment des Giraldésschen Organes eisenfrei (Rielaender). Die Paroophoronkanälchen treten weder zu den epoophoralen, noch zu den Markstrangkanälchen in irgendwelche Beziehung.

Die Elemente des Epoophoron sind beim Menschen nicht immer gleichartig. Es wechselt die Weite der Kanälchen, bald findet sich flimmerndes, bald flimmerloses Epithel. Im Vergleich zu den Tieren ist beim Menschen der bindegewebige Mantel am kräftigsten entwickelt, das Epoophoron überhaupt sehr stattlich ausgebildet. Bei allen Tierarten, wie beim Menschen findet sich die Neigung der Kanälchen zur spitzwinkligen Vereinigung.

Beim Neugeborenen treten die Epoophoronkanälchen in enge Beziehung zu den Marksträngen. Nur in einem Falle konnte Rieländer ein unmittelbares ineinander Übergehen der beiden Elemente feststellen.

Glomeruli und Pigmentierungen, die Attribute des Paroophoron vermißte Rieländer regelmäßig im Epoophoron aller Tierarten und und des Menschen, auch fand er niemals im Gegensatze zu Aichel Marchandsche Nebennieren im Epoophorongebiete.

Vom Epoophoron gehen außerordentlich häufig Cystenbildungen aus: die sogenannten Parovarialcysten, auf die an dieser Stelle nicht näher eingegangen werden soll. Die Annahme Kossmanns, daß es sich hierbei um eine Abstammung von Nebentuben handle, ist von den meisten Autoren als nicht zutreffend erklärt worden. Es unterliegt wohl keinem Zweifel mehr, daß das Epoophoron sowohl die zahlreichen kleinen Cystchen am Lig. latum und sogar an der Tube (Schiekele) bildet, als besonders die bekannten z. T. ganz enormen

voluminösen zwischen die Blätter des Lig. latum hineingeschobenen Parovarialcysten mit ihren vielgestaltigen topographischen Beziehungen zu den Adnexorganen zu Stande bringt.

Der **Wolffsche Gang** liefert ebenfalls nicht so sehr selten Cystenbildungen, die unter Umständen recht ausgedehnt sein können. Bei dem Verlaufe des Wolffschen Ganges neben, im Bereiche der Cervix, in oder dicht neben der Seitenkante des Uterus ist die Lage dieser Cysten eine recht typische. Ich habe 1896 (internation. Gyn.-Congr. Genf) eine Reihe derartiger Cystenbildungen beschrieben, die ich z. T. kombiniert mit Parovarialcysten, z. T. auch selbständig meist neben myomatösen Uteri fand. Entweder fand ich sie in die Uteruskante eingelagert oder in das Parametrium; in zwei Fällen war ein rosenkranzartiges Verhalten erkennbar. Bis zum Vaginalgewölbe ließen sich diese Cysten öfters wie ein Handschuhfinger verfolgen, auch können sie zu großen, das ganze Lig. latum auseinander drängenden Gebilden anwachsen. Der Inhalt ist meist klar dünnflüssig, in seltenen Fällen mucinhaltig. Die Wand der Cysten, mit Zylinder- oder Flimmerepithel ausgekleidet (auch papilläre Exkressenzen habe ich in derartigen Cysten beobachtet), erscheint mit der Umgebung meist so innig zusammenhängend, daß die Ausschälung äußerst schwierig wird und man in den tiefsten Partien auf eine vollkommene Exstirpation verzichten oder den Uterus mit exstirpieren muß; bei einigermaßen größeren Cysten wird stets der Ureter nach der Seite geschoben, da der Ausgangspunkt die Seitenkante des Uterus ist.

Viel häufiger sind diejenigen Cysten des Wolffschen Ganges, welche entlang der Vagina eventl. bis zur Vulva zu verfolgen sind, sie liegen mehr seitlich, gegen den Introitus vaginae zu mehr nach vorn zu; diese Paravaginalcysten können die Vagina vorschieben und Prolapse zu stande bringen. Da der Gartnersche Gang in der Gegend des Collum uteri sekundäre Ausstülpungen zeigt, können hier auch multiple Cystenbildungen zu stande kommen. Bekanntlich besteht gerade bezüglich dieser adenomähnlichen Ausstülpungen des Wolffschen Ganges in der Collumgegend sowie auch an den äußeren Genitalien der Streit bezüglich der Herkunft; die einen nehmen Urnierenreste selbst an, die andern nur sekundäre, später entstandene Ausstülpungen, wie ich oben auseinandersetzte.

Das Epoophoron (Parovarium) kann an seiner typischen Stelle im Ligam. latum **Adenomyome** hervorbringen. Vor etwa 7 Jahren habe ich einen fast haselnußgroßen Tumor entsprechend der Stelle des Epoophorons in der Münch. gyn. Ges. demonstriert, an dem man deutlich den Ausgangspunkt der fibrösen Neubildung von der die Epoophoronschläuche umgebenden Bindegewebsschicht mikroskopisch nachweisen konnte und der dicht an den Eierstock angelagert war.

Pick (Virch. Arch. 156 H. 3 1899) hat sehr eingehend einen derartigen Fall beschrieben und ist auf die verschiedenen für die Abstammung vom Epoophoron wichtigen morphologischen Eigentümlichkeiten eingegangen. Er kommt zu folgenden, für die Adenomyome des Beckenbindegewebes wichtigen Schlußfolgerungen: die aus dem Epoophoron in situ hervorgehenden Adenomyome wiederholen in den charakteristischen makro- und mikroskopischen Punkten das Bild der aus hypothetisch verlagerten Urnierenkeimen entstehenden paroophoralen Adenomyome des Uterus und Tubenwandung v. Recklinghausens. Die epoophoralen Adenomyome des breiten Mutterbandes lassen auf die autochthone Entstehung auch paroophoraler oder kombinierter epoophoraler und paroophoraler Adenomyome (L. Aschoff) im Ligamentum latum schließen. Da aber die ursprünglich diffusen autochthonen Tumoren bei fortschreitendem Wachstum sich gleich sekundär eingewanderten begrenzen und histologische Verschiedenheiten zwischen ep- und paroophoralen Adenomyomen nicht durchgreifend sind, so ist eine genaue Feststellung der Genese — ob autochthon oder nicht, ob ep- oder paroophorale Abstammung — namentlich bei volumminösen interligamentären Adenomyomen meist nicht angängig.

Nach rein topographischen Gesichtspunkten sind nach Pick die mesonephrischen Adenomyome zu trennen in paroophorale (am Uterus, Tuben, hinterem Fornix vaginae, in der Leistengegend, im medialen Ligamentum latum) und in epoophorale (im lateralen Ligamentum latum). Ist eine genaue Trennung zwischen epoophoraler oder paroophoraler Herkunft nicht möglich, so soll der Name mesonephrische Adenomyome den Gegensatz zu den von der Uterus- und Eileiterschleimhaut ausgehenden sog. schleimhäutigen Adenomyomen kennzeichnen. Besondere Gruppierung der adenomatösen und myomatösen Bestandteile (zentrales Adenom mit Riesenhauptampulle, myomatöser Mantel) kann am Platze des Epoophoron das ausgesprochene Bild eines akzessorischen Uteruskörpers erzeugen.

Die voluminösen Adenomyome des Ligamentum latum von Breus (Über wahre Epithel führende Cytsenbildung in Uterusmyomen 1894) 2 Fälle, v. Recklinghausen (Fall II), v. Lockstaedt (In.-Diss. Königsberg 1898) Fall IV, Aschoff (Mo. f. Geb. u. G. 9 H. 1 1899) Fall I u. II sowie die unbedeutenderen v. Recklinghausen (Fall VI) und Küstner (Grdz. d. G. 1893 p. 300) hat Pick einer genaueren Prüfung unterzogen und gezeigt, daß sich ihr Ursprung von in situ physiologisch vorhandenen Urnierenschlauchresten nicht begründen läßt, so sicher auch die Abstammung ihrer Drüsen und Cystenepithelien von der Urniere (bezw. in Fall II Breus und Fall VI v. Recklinghausen von den Epithelien des Gartnerschen Ganges)

sein mag. Alle diese Geschwülste lassen nach Pick die Auffassung zu, daß sie in der Uteruswand gebildet und sekundär in das lockere Zellgewebe des breiten Mutterbandes hinausgeschoben seien; eine Ansicht, die auch v. Recklinghausen grundsätzlich für die Adenomyome des Ligamentum latum vertritt. v. Recklinghausen betont, daß er nie ein selbständiges Adenomyom von nennenswerter Größe innerhalb des Ligamentum latum und im Bereich des eigentlichen Epoophoron gesehen habe.

Die Adenomyome, die im hinteren Scheidengewölbe vorkommen, welche von Pfannenstiel, von Herff-Ito, Schickele, Pick (Arb. a. d. path. Inst. Tübingen, Baumgarten, B. IV Heft 3. 1903 u. Arch. f. Gyn. Bd. 57. H. 2. 1898. p. 484) beschrieben wurden und von Pick als „mesonephrische fornicale Adenomyome" bezeichnet werden, stellen bis zu apfelgroße Tumoren dar, die ihrer mikroskopischen Struktur und ihrer Lage nach auf Urnierenreste zurückgeführt werden. Wie aus den vorhergehenden Betrachtungen hervorgeht, dürfte es auch in Betracht kommen, die erst später an den Wolffschen Gang-Resten sich entwickelnden adenomatösen Wucherungen als Ausgangspunkt anzunehmen. Immerhin ist zunächst die Möglichkeit einer Abstammung vom Paroophoron nicht ganz auszuschließen. Rielaender, der, wie erwähnt, in sehr eingehender Weise die Lokalisierung und die Form und Größe der spärlichen Paroophoronreste auch vergleichend anatomisch untersucht hat, kommt zur Ansicht, daß vielleicht die Fälle von Schickele, Kroenig und Hartz als „auf das normale Paroophoron zurückzuführende Geschwülste" zu bezeichnen sind.

Kroenig schälte bei einer 36jährigen Patientin eine große cystische Geschwulst aus dem Beckenbindegewebe rechts und hinter dem Uterus, die keinen direkten Zusammenhang mit dem Uterus zeigte; die Adnexe waren beiderseits erhalten. An manchen Stellen war Flimmerepithelauskleidung. An den oberen Partien der Basis war ein typisches Adenomyom im Sinne v. Recklinghausens vorhanden.

Der Tumor, über den Hartz (Mo. f. G. u. G. 1899 S. 813) berichtet, saß links hinter dem Uterus im Beckenbindegewebe, war cystisch und zeigte in den tieferen, dickeren Wandpartien auch Adenomyomgewebe, ferner Myxomgewebe, Pigmentkörperchen und Schollen, Pseudoglomeruli.

v. Recklinghausen bezeichnet es als eine merkwürdige Eigentümlichkeit der aus dem Parovarium, also aus einem sicher restierenden Teil des Wolffschen Körpers, hervorgehenden Tumoren, daß dieselben, trotzdem die Tunica propria der Parovarialkanälchen nicht selten glatte Muskelfasern besitzt, doch niemals in ihren Wandungen stärkere Bildungen von glattem Muskelgewebe aufweisen. Auf Seite 10 be-

schreibt v. R. aber ein parametranes cystisches Adenomyom, das nur sehr schwer und überhaupt nur zum Teil ausgeschält werden konnte. v. Recklinghausen nimmt an, daß das Adenomyocystom erst sekundär aus der Uteruswand in das Parametrium vorgeschoben sei (siehe oben).

Weiterhin beschreibt v. Recklinghausen auf Seite 32 Fall 6 ein subseröses Polycystom im Douglas ganz an der Stelle, wie im Kroenigschen Falle, kombiniert mit multiplen Adenocystchen auf der Dorsalfläche des Uteruskörpers.

Der histologische Befund entsprach auch ganz dem Kroenigschen Falle. v. Recklinghausen nimmt auch hier ein sekundäres Vorschieben des Adenomyoms ins Beckenbindegewebe an.

Breus beschreibt ein über kindskopfgroßes Adenomyom, das von der subserösen Schicht des Uterusgewebes an dessen hinterer Wand ausging und zum größten Teile im Beckenbindegewebe und im Ligam. latum lagerte. Der Cysteninhalt war chokoladebraun. Durch einen über dem innern Muttermund an der hinteren Wand trichterförmig mündenden Gang der aus dem Tumor von unten nach oben die Uteruswand durchsetzte, war noch eine Verbindung der größten untersten Cyste mit der Uterushöhle vorhanden.

Im zweiten Fall von Breus war das enorme cystische Adenomyom (aus einer Cyste entleerten sich 7 Liter Flüssigkeit) im rechten Ligamentum latum gelagert.

Einen weiteren Fall von cystischem Adenomyom, das sich in das Ligam. latum vorgeschoben hat, beschreibt Piek (ein neuer Typus des voluminösen paroophoralen Adenomyoms. Arch. f. G. 1897, Bd. 54 S. 117). Auch hier besteht wieder die Eigentümlichkeit, daß die peripherischen Teile der Adenomyome die meisten Cysten aufweisen. Piek nimmt an, daß gerade deshalb, weil sich die Adenomyome aus der Uterussubstanz herausschieben, die cystische Umwandlung der Geschwulst eintritt.

Nach den neueren Untersuchungen (siehe oben) von Rob. Meyer, Rielaender usw. dürfte die Abkunft dieser cystischen, so weit herunterragenden Adenomyome von Urnierenresten schwieriger anzunehmen sein, als von sekundären adenomatösen Ausstülpungen aus dem Wolffschen Gang.

Ich habe 3 Fälle von fornikalen Adenofibromen beobachtet. Im ersten Falle (28jähr. Pat.) reichte der über walnußgroße Tumor mit unregelmäßig harter knolliger Oberfläche gegen die Vagina vor, zeigte aber auch innige Beziehungen zur vorderen Rektumwand. Der Uterus wurde mit dem Tumor und einem kleinen Stück der Muskelwand des Darms auf abdominalem Wege entfernt, die Heilung verlief glatt.

Die mikroskopische Untersuchung zeigte nur Adenofibrom, die Drüsenschläuche standen an keiner Stelle in Beziehung zur Uterusschleimhaut. Im zweiten Falle (42jähr. Patientin), den ich nunmehr über 8 Jahre beobachte, habe ich durch Probeexzision die Diagnose feststellen können. Trotzdem schon vor Jahren bei der Untersuchung der kleinapfelgroße Tumor mit seiner zottigen Oberfläche, die bei Berührung blutete, ganz den Eindruck eines Carcinom machte, ist bis heute zwar ein geringes Wachstum des Tumors zu erkennen, keineswegs aber Tendenz zu maligner Entartung. Im dritten Falle (21jähr. Bauernmädchen) habe ich durch Probeexzision mikroskopisch die Diagnose eines fornikalen Adenofibrom (pflaumengroß) gestellt.

In mehreren Fällen habe ich allerdings den Eindruck gewonnen, daß ausgesprochene Carcinome ihren Ausgangspunkt vom Fornix, vielleicht von einem fornikalen Adenomyom genommen haben. Die Beobachtungen eines Carcinom im Beckenbindegewebe von v. Herff und Heinsius würden auch für diese Möglichkeit sprechen.

v. Herff (Z. f. G. u. G. 41 p. 407, 1899) beschreibt einen harten, oberhalb des linken Vaginalgewölbes gelegenen, bohnengroßen Knoten, der mit der Scheidenwand und der Blase verwachsen ist; vaginale Totalexstirpation. v. H. kommt zum Schlusse, daß der Krebsknoten (ausgesprochen alveoläre Anordnung) „mit an Sicherheit grenzender Wahrscheinlichkeit nur aus Resten des Wolff-Gartnerschen Ganges oder seinen drüsenähnlichen Sprossen entstanden zu denken ist".

Ganz ähnlich gelagert ist der Fall von Heinsius (Z. f. G. u. G. 45, p. 2), auch er nimmt als Ausgangspunkt den Gartnerschen Gang an. In derartigen Fällen ist aber zu bedenken, daß es sich vielleicht um eine Carcinommetastase im Beckenbindegewebe handeln könnte. Gottschalk (Z. f. G. u. G. 46, p. 476) hat einen derartigen Fall beobachtet, bei dem sich bei der Autopsie herausstellte, daß ein symptomlos bestandener Blasenkrebs den primären Tumor darstellte. Der weiter unten erwähnte Fall von Carcinom der Ampulla des Gartnerschen Ganges von Rob. Meyer zeigt jedoch in deutlicher Weise den Ausgangspunkt der Neubildung von den Elementen des Gartnerschen Ganges.

Von weiteren malignen Neubildungen, welche auf Urnierenreste zurückzuführen sind, seien noch erwähnt: ein Fall von Cushier (Fibrosarcome du parovaire. Med. Rec. janv. 1887 und Centr. f. G. 1887 p. 632); bei einer 37jährigen 0 para war in kurzer Zeit unter starker Abmagerung ein cystischer Tumor im Abdomen gewachsen. Der entfernte, gestielt vom Ligam. latum ausgehende Tumor erwies sich mikroskopisch als ein cystisches Fibrosarkom des Parovarium mit enormer Wucherung der Kanäle des Wolffschen Körpers. Ferner hat Werth (M. m. Woch. 1895 p. 765) ein Adenosarkom beschrieben, das

wohl mit großer Wahrscheinlichkeit vom Epoophoron hervorgegangen ist. Es handelte sich um ein im Ligam. latum entstandenes Spindelzellensarkom, das dicht durchsetzt ist von Schläuchen mit mittelhohem Zylinderepithel. Durch Zerlegung in Querschnitte wurde festgestellt, daß im Mesosalpingium der erkrankten Seite keine normalen Epoophoronschläuche vorhanden waren, während sie auf der gesunden Seite gefunden wurden.

Dubar (Bull. méd. du Nord, Lille 1890) hat bei einer 29jährigen Patientin ein sehr wahrscheinlich aus einem inguinalen Adenomyom des Ligam. rot. hervorgegangenes Carcinom mit vielfacher myxomatöser Entartung beobachtet, das im oberen Drittel des Lab. majus eine orangengroße Geschwulst darstellte, sich aber auch in den Leistenkanal und das Abdomen erstreckte.

In Cysten des Wolffschen Ganges neben dem Collum uteri habe ich (l. c.) papilläre Exkreszenzen gefunden, die allerdings keinen malignen Charakter aufwiesen.

Die Adenombildungen an der Ampulle des Wolff-Gartnerschen Ganges sind häufig; neuerdings hat Rob. Meyer (Virch. Arch. 174, 1903, p. 270: Über Adenom- und Carcinombildung an der Ampulle des Gartnerschen Ganges) wohl den ersten sicheren Fall von Carcinom des Gartnerschen Ganges beschrieben.

Die Morphologie der von der Urniere ausgehenden Geschwülste hat für die Diagnose derselben bis jetzt eine große Rolle gespielt. Man suchte vor allem in derartigen Geschwülsten die besonders von v. Recklinghausen als charakteristisch hervorgehobenen Ähnlichkeiten mit dem Aufbau der Urniere; so vor allem die Kammform der Schlauchanordnung, die engen gestreckten Sammelröhren und die weiteren meist gewundenen Sekretionsröhren und besonders die viel umstrittenen Pseudoglomeruli und die Verteilung des cytogenen Stroma.

Viele Autoren suchen nun durch eingehendste Untersuchungen in ihren Präparaten durch den Nachweis dieser charakteristischen Bestandteile den Ausgangspunkt von der Urniere zu sichern.

Neuerdings erklärt jedoch Rob. Meyer (Z. f. G. u. G. 49. H. 3) die Morphologie der bisher bekannten Adenomyome als Beweismittel für ihre Herkunft von der Urniere als völlig unbrauchbar. Er sagt: Der Vergleich der einzelnen Teile der adenomatösen Inseln mit einzelnen Bestandteilen der Urnieren, ebenso die Vergleichung der ganzen Form ist in allen Hauptpunkten nicht zutreffend; selbst wenn Ähnlichkeiten vorliegen, so sind sie unwesentlich, weil zufällig und äußerlich. Die Gestaltung der drüsigen Bestandteile hängt, wie jedes Gewebswachstum in der Natur, von Druck- und Zugkräften ab, deren Wirkung, wie an anderen Beispielen, so auch an den Adenomyomen, in Einzelheiten verfolgbar

ist. Eine für die Urnierenmatrix charakteristische Entwicklung der Adenome kann nur auftreten, wenn das Urnierengewebe allein wuchert, sich frei gestalten kann. In den bisherigen Adenomyomen jedoch wird der morphologische Stil von dem Myomgewebe diktiert, dessen mechanische Einwirkung auf die drüsigen Inseln überall ersichtlich ist. Durch die von v. Recklinghausen angegebenen morphologischen Eigenheiten der Adenome wird also unter keinen Umständen, auch nicht an dem normalen Sitz der Urniere, die Herkunft der Epithelien verbrieft. Die Drüsenformation in den Adenomyomen ist vielmehr abhängig von dem mechanischen Einfluß fremden Gewebes; ihre Gestaltung ist rein äußerlich und zufällig und durchaus wechselnd, je nach den Mengen und Wachstumsverhältnis der beiden Komponenten und ist demnach keine organoide zu nennen.

Wenn auch in der Hauptsache dieser Ansicht R. Meyers, über die Bedeutung der Morphologie überhaupt beizupflichten ist, so ist doch nicht von der Hand zu weisen, daß diejenigen Adenofibrome, welche von einem doch sehr charakteristisch gestalteten Organe, wie es die Urniere ist, ausgehen, auch späterhin gewisse hierauf bezügliche Eigenheiten aufweisen. R. Meyer spricht nur von Wucherung der Epithelschläuche und von der Beeinflussung dieser Wucherungsvorgänge durch die Bindegewebswucherung; mir scheint gerade auch hier die Auffassung jeglicher Geschwulstbildung als organoide Fehlbildung im Sinne Albrechts berechtigt zu sein und in der eigentümlichen Gewebsverteilung, die schon vorher im Organ vorhanden ist, auch die Ursache für die doch ziemlich charakteristischen Eigentümlichkeiten des späteren Tumors, Röhrensystem mit Muskelmantel usw., zu liegen. Immerhin hat R. Meyer ganz Recht, daß er gegen die so oft bis ins Detail beschriebenen angeblich unzweifelhaften, in Wirklichkeit aber doch nur sehr subjektiv aufgefaßten Befunde auftritt, die event. auf ganz einfache Druck- und Zugverhältnisse zurückzuführen sind.

Eine besondere Art von Cystenbildung im Ligamentum latum **(Lymphcyste)** wurde von Lion (Virch. Arch. 144. 1896) beschrieben. Es handelte sich um eine große dünnwandige Cyste, welche bei einem $3^1/_2$jährigen Mädchen das ganze Abdomen ausdehnte. Bis auf ein kleines Stück, das mit dem Colon adhärent war, wurde die Cyste per laparotomiam mit Erfolg entfernt. Die mikroskopische Untersuchung der Cystenwand und die chemische des Cysteninhalts erwies den Tumor als ein Lymphangioma cavernosum cysticum. Die Entstehung des Gebildes aus dem Ligam. latum wurde besonders durch die zahlreichen Muskelfaserzüge, welche sich in der Wand der Cyste fanden, illustriert. Unter den vielfach beschriebenen Lymphcysten des

Mesenteriums und des Netzes ist diese Beobachtung die einzige, die auf eine Entstehung aus dem Ligam. latum hinweist.

5. Ektodermcysten im Ligamentum latum.

Über Ektoderm(Dermoid)-Cysten im Ligamentum latum am Samenstrang und Nebenhoden bei Föten und Neugeborenen hat neuerdings Robert Meyer in Virchows Archiv Bd. 168 (1902) berichtet. Den beiden bisher publizierten Fällen von Marchand und v. Switalski fügt Rob. Meyer 5 eigene Beobachtungen an; er nimmt an, daß bei Föten (vom 7. Monat ab) und Neugeborenen in etwa 4—5 % Ektodermcysten vorkommen. Die Cysten fanden sich stets im engen Anschluß an Reste bezw. Derivate des Wolffschen Körpers und Ganges und zwar 1. am Wolffschen Gange, 2. an der Urniere, a) am Sexualteil (Epididymis, Epoophoron), b) am sekretorischen Teil der Urniere (Paradidymis, Paroophoron). Für ältere Föten ist die Lokalisation und ursprüngliche Zugehörigkeit zu dem oberen oder unteren Teile der Urniere von Bedeutung, da die am Sexualteil gelegenen in der Nachbarschaft der Keimdrüsen bezw. in den Nebenhoden, dagegen die zum sekretorischen Teil gehörigen Cysten in Beziehung zum Plexus spermaticus (pampiniformis) bleiben, demnach tiefer im Ligam. latum, meist auch näher der Beckenwand liegen.

Fast alle Ektodermcysten liegen näher dem Vorderblatt des Ligam. latum. Der Sitz verteilte sich auf den Wolffschen Gang 3 mal (weiblich), Sexualteil der Urniere 1 (männlich), sekretorischer Teil der Urniere 4 (3 weiblich, 1 männlich).

Es handelt sich also um bindegewebig umkapselte Epithelcysten mit der unverkennbaren Schichtung der äußeren Haut ohne Drüsen. In der Mehrzahl der Fälle fand sich im Stratum Malpighi und auch darüber hinaus rotbraunes Pigment in kleinen und großen Körnchen. Während bezügl. der Entstehung dieser Cysten die meisten Autoren die innige Beziehung des Wolffschen Ganges, wenigstens der unteren Hälfte desselben zum Ektoderm heranziehen, schließt Rob. Meyer auf „eine lokale Störung am Hornblatt an der seitlichen Lumbargegend hinten in verschiedenen Höhen der Urnierenleiste, so weit sie Urnieren-Kanälchen beherbergt und zwar bei Embryonen von etwa 3 Wochen". Da sich in den versprengten Ektodermzellen vielfach Vakuolenbildung und degenerative Vorgänge finden, dürften diese Gebilde von Haus aus minderwertig sein. Die Cysten produzieren weder Haare noch Drüsen, sie degenerieren stets teilweise im Fötalleben, später fast ausnahmslos gänzlich. R. Meyer hält cystische Tumorbildung einfachster Art für möglich, dagegen eine Entstehung der sogenannten Dermoide (Teratome) aus solchen Ektoderm-Versprengungen (Bandler) für ausgeschlossen.

6. Nebennieren im Lig. latum.

Unter sog. Marchandschen Nebennieren versteht man die aus Nebennierengewebe bestehenden Körperchen, welche beim Weibe im Ligam. latum, beim Manne in der Nähe des Hodens und Samenstranges und bei beiden Geschlechtern an der hinteren Bauchwand an allen Punkten zwischen dem unteren Nierenpol und den Geschlechtsdrüsen vorkommen. Pick (Die Marchandschen Nebennieren und ihre Neoplasmen. Arch. f. Gyn. Bd. 64 H. 3 1901.) unterscheidet bei den akzessorischen Nebennieren die versprengten von den autochthon gebildeten sog. Marchandschen Nebennieren. Die Hauptnebenniere soll nach Aichel aus den Urnierentrichtern entstehen; die Marchandschen Nebennieren gehen völlig unabhängig davon aus sich rückbildenden Querkanälchen des Wolffschen Körpers hervor. Diese Ansicht bedarf nach Piek noch sehr der weiteren Bestätigung. Von anderen wird eine Entstehung aus der Venenwand, Coelomepithel, Epithel der Malpighischen Körperchen der Vorniere angenommen.

Über den Bau der akzessorischen Nebennieren ist aus den Rossaschen Untersuchungen (A. f. G. 56, 2) folgendes zu entnehmen. Betrachtet man einen Durchschnitt mit freiem Auge, so erscheint die periphere Zone dunkel, etwa $^1/_5$ des Radius einnehmend, die größere zentrale Zone zeigt in der Mitte ein als Punkt sichtbares Gefäß.

Mikroskopisch finden sich Gefäße und Nebennierenzellen. Die Gefäße haben an der Oberfläche genau radiären Verlauf; sie gehen am Rande des Knötchens aus den hier gelegenen Gefäßchen hervor, nach innen zu verzweigen sie sich. Das Gefäßnetz im Innern zeigt nichts von der radiären Anordnung im äußeren Teile. In beiden Zonen sind die Gefäße ungemein reichlich, besonders gegen das Zentrum. Im Zentrum liegt ein verhältnismäßig weites Gefäß von 0,3 mm Durchmesser, in welches man feinere Gefäße einmünden sieht: die Zentralvene. Die Zentralvene tritt, ohne ihre Weite zu verändern, durch die zentrale und periphere Partie zur Oberfläche des Knötchens und verläuft in schräger Richtung im Bogen zu einer Vene des Plexus spermaticus. Das ganze Knötchen sitzt an dem venösen Stämmchen, wie die Beere am Stiel.

Die Nebennierenzellen sind epithelähnlich, liegen ziemlich dicht aneinander, in der peripheren Zone sind die Zellen radiär angeordnet als Zellbalken, gegen das Zentrum zu netzartig. In den radiären Strängen liegen die Zellen eng aneinander, meist 2—4 Reihen in einem Strange, sie sind zylindrisch oder polygonal. Die zylindrischen Zellen sind 14—18 μ lang, 5—7 μ breit, die polygonalen oder runden zeigen 10—12 μ im Durchmesser. Der meist in der Mitte gelegene Kern

hat einen Durchmesser von 5—7 μ und stark gefärbtes Kerngerüst und 1—2 Kernkörperchen.

In der zentralen Partie sind die Zellen ganz unregelmäßig gestaltet, die rundlichen zeigen Durchmesser von 16—24 μ, einzelne selbst bis 30 μ, die länglichen können bis zu 40 μ lang sein.

Außer den epitheloiden Zellen finden sich kleine runde Zellen in kleinen runden Haufen zu 8—12 zusammenliegend.

Zur immer noch strittigen Unterscheidung einer Mark- und Rindensubstanz dürfte nach Pick die sog. Chromreaktion der Nebennierenmarkzellen, die sich nach der Entdeckung Henles mit Chromsäure und chromsauren Salzen gelbbraun oder reinbraun färben, heranzuziehen sein.

Im allgemeinen scheint eine Bindegewebskapsel um das Körperchen vorhanden zu sein, die auch, wie in dem Falle von Pilliet-Veau reichliche Züge glatter Muskelfasern enthalten kann, welch letztere sogar bis ins Zentrum des Körperchens eindringen können.

Von Marchand und anderen wurde der enge Anschluß der Körperchen zur Vena spermatica interna bezw. zum Plexus spermaticus der Vena spermatica interna betont; es war eben von Braun (cit. bei Pick) die Lehre vertreten worden, daß die Nebennierenrinde aus der Wand der Vena cava (rechts) und renalis (links) hervorgehe. Hingegen hebt Pick die außerordentlich enge Beziehung der Marchandschen Nebennieren zu den Kanälchen der Mesonephros hervor und R. Meyer, Rossa, D'Ajutulo erwähnen Nebennierenknötchen ohne Beziehung zu den Spermaticalgefäßen. Bei der innigen Verbindung mit dem Wolffschen Körper können nach Pick Nebennieren an allen denjenigen Stellen, an welche Urnierenkanälchen resp. mesonephrische Adenomyome verlagert sind, wie Tuben und Uteruswand, im Scheidengewölbe, im Eierstock längs des Lig. rotundum und in der Leistenbeuge angetroffen werden und vielleicht sind die von Recklinghausen in verschiedenen Adenomyomen der Tuben- und Uteruswand getroffenen Pigmentzellen auf Nebennierenelemente zurückzuführen.

Rossa fand Knötchen unter der Serosa des Ligamentum latum und der Tube, die aus großen epithelialen Zellen bestehen. Beziehungen zum Peritonealendothel sind nicht nachzuweisen. Rossa hält diese Gebilde für Nebennierenknötchen und Pick, welcher auch ähnliche Befunde erhoben hat und die allerdings sehr geringe Vaskularisierung hervorhebt, bezeichnet sie als „jugendliche Marchandsche Nebennieren". In differenzial-diagnostischer Beziehung kommen hier die deciduaähnlichen, großzelligen Wucherungen auf dem Beckenperitoneum, wie sie von Pels-Leusden, Schmorl u. A. bei intrauteriner, von Orthmann, Walker, Zweifel u. a. bei extrauteriner Gravidität gefunden wurden, in Betracht. Die Hauptunterschiede gegen-

über den letzteren bestehen aber in der Verschiedenheit in Form und Größe der Zellen, der Intercellularsubstanz und der absolut scharfen Begrenzung der Nebennierenknötchen bis zu fibröser Einkapselung. Die deciduaähnlichen Elemente sind hypertrophische Bindegewebszellen und weisen diffuse Übergänge zum benachbarten Bindegewebe auf.

Viel wichtigere Vergleichsobjekte sind die subserösen Epithelknötchen an Tube und Lig. latum (auch am Hoden und Nebenhoden), welche zuerst von Werth 1887 bei Tubargravidität als mit der Serosa zusammenhängende Stränge und Nester epithelialer Zellen beschrieben und richtig als gewuchertes Peritonealendothel erklärt wurden; ebenso haben Ries, Kleinhans, v. Franqué ihre gleichen Befunde auf das Peritonealendothel zurückgeführt, während Dobbert die Knötchen von den Lymphgefäßendothelien ausgehend annahm, Fittig embryonal dorthin verlagertes Keimepithel oder versprengtes Nebennierengewebe als Ausgangspunkt annimmt. Schickele (V. A. 64) glaubt, daß das Keimepithel des Ovarium unter dem Einfluß einer Entzündung auf das Ligam. latum herübergewuchert ist und dann solche Epithelinseln erzeugt.

In eingehendster Weise hat neuerdings Robert Meyer (V. A. 171, 1903) diese Epithelknötchen beschrieben und die verschiedenen Erklärungsversuche ihrer Entstehung kritisch gesichtet. In 15 Fällen fand er sie an Tube und Lig. lat. bei entzündlichen und neoplastischen Erkrankungen der Adnexe und des Uterus.

Sieht man die Abbildungen der einzelnen Autoren nach, so erkennt man eine große Übereinstimmung der Befunde und man dürfte wohl Robert Meyer Recht geben, wenn er die Befunde Rossas, der versprengtes Nebennierengewebe im Zustand regressiver Metamorphose annimmt und diejenigen Befunde Picks, die er selbst mit denen Rossas für identisch erklärt und für neuentstandenes, jugendliches Nebennierengewebe anspricht, auch als vom Peritonealepithel ausgehende Epithelknoten und nicht als Marchandsche Nebennieren auffaßt. Der Unterschied gegen letztere ist besonders deutlich in dem Gefäßmangel dieser Epithelknötchen und dem Fehlen von Zwischensubstanz zwischen den Epithelzellen ausgesprochen. Die Epithelzellen nehmen jede Zellform, auch Formen von Spindelzellen und Endothelien, nicht aber ihren Charakter an; im Innern des Knötchens sind meist helle polygonale Epithelien und zentraler cystischer Zerfall ist sehr häufig. Während die Umwandlungen des Peritoncalendothels zu Zylinderzellenschläuchen unter dem Einfluß des Entzündungsreizes (siehe unten) überall vorkommen kann, scheinen die subserösen Epithelknoten nach Robert Meyer hauptsächlich an der Tube und Lig. lat. vorzukommen, „weil diese Stellen eine in der Entwicklung begründete Eigenart besitzen, als eine Art Übergangsepithel von den die Organe (besonders

Urniere und Müllerschen Gang) bildenden Epithelien der Urnierenleiste zu denen der parietalen Serosa."

Ferner könnten vielleicht noch Verwechslungen mit den kleinen Zylinderepithelcystchen, die von Fabricius beschrieben wurden und entweder vom Keimepithel oder von in Zylinderepithel umgewandeltem Peritonealepithel abstammen und durch Einstülpung entstanden sind, in Betracht kommen, die auch ich öfters in der Umgebung entzündlicher Prozesse gefunden habe. Ganz analoge Bildungen sind auch bei Entzündungen am Pericard gefunden worden. Diese Bildungen sind aber nie vaskularisiert und die Zylinderepithelauskleidung der Cysten ist gewöhnlich eine sehr typische. Allerdings kommen hier auch Übergänge zu mehrschichtigen Bildungen und zu den eben beschriebenen Epithelknötchen vor, die durch Abschnürung und Losstoßung entstehen.

Über die Hyperplasieen und Neubildungen, die auf Marchandsche Nebennieren zurückzuführen sein dürften, seien hier folgende Beobachtungen aus der Literatur wiedergegeben:

Gunkel beschrieb eine Hyperplasie einer im Lig. latum unter dem rechten Ovarium gelegenen Marchandschen Nebenniere in der Größe von 5 : 3 : 3,5 cm (nach Gestalt und Größe einem ausgebildeten Hoden nicht unähnlich) bei einem fünfzigjährigen weiblichen Hermaphroditen neben einer allgemeinen „kollossalen Hyperplasie" beider Nebennieren.

Ein zweiter Fall von Hyperplasie einer Marchandschen Nebenniere bei regulären Genitalien und normalen Nebennieren beschreibt Pick pg. 38. Der walnußgroße längliche gelbe Knoten lag lateral von der Teilungsstelle der Art iliaca und prominierte flach hügelig über die Peritonealoberfläche und entstammt einer Phthisica in den vierziger Jahren. Es handelt sich hierbei um hyperplastisches Nebennierenrindengewebe mit unregelmäßigen venösen Lakunen.

Von den Geschwülsten der Marchandschen Nebennieren kommen hier nach Pick als für das anatomische und klinische Verhalten wichtig folgende 4 in Betracht: 1. bei einem 44jähr. Manne: mannskopfgroßer Tumor, entstanden aus einer im Verlauf der Vena spermatica interna gelegenen Nebenniere (Chiari). Drei bei Frauen: 2. bei einer 51jährigen Frau, wo der über mannsfaustgroße Tumor als ovarielle Geschwulst entwickelt ist (Pick), 3. die Neubildung ist gleichfalls unter dem Bilde einer Eierstocksgeschwulst aufgetreten und setzt sich zusammen aus einem mannskopfgroßen cystischen und einem ca. kindskopfgroßen soliden Abschnitt (Peham). 4. Die ca. mannskopfgroße Geschwulst ist bei einem 17jährigen Mädchen im Ligam. latum dextr. neben dem Eierstock (Weiss) entstanden.

Die Geschwülste der Marchandschen Nebennieren haben am weiblichen Genitale einen rein intraligamentären Sitz, event. mit sekundärer Beteiligung des Eierstockes, sie können aber auch einen rein ovariellen Charakter darbieten, indem sie, solange das Ovarium noch nicht allgemein ergriffen ist, durch das eigenartige Wachstum der hypernephroiden Tumoren in abgekapselten Knoten ein makroskopisch sehr charakteristisches Bild entstehen lassen, zumal wenn auch die besondere graugelbe, schwefel- oder buttergelbe Farbe des Geschwulstparenchyms ausgesprochen ist.

Auch bei intraligamentärer Entwicklung (Weiss) kann bei ganz bedeutender Größe diese Abkapselung noch erhalten bleiben und somit eine operative Ausschälung in toto möglich sein.

Die **Paraganglien** (Alfr. Kohn, Arch. f. mikr. Anat.) sind chromaffine Körper, die genetisch und anatomisch an das sympathische Nervensystem geknüpft sind; sie stammen aus den embryonalen noch undifferenzierten sympathischen Ganglien und zeichnen sich durch die Chromaffinität ihrer Elemente aus. Neben den chromaffinen Einlagerungen, die sich regelmäßig in den Ganglien des Grenzstranges und der sympathischen Geflechte (Plexus coeliacus, aorticus, abdom. mesentericus inf. hypogastricus sup. und inf.) sind die selbständigen Paraganglien, besonders über der Teilungsstelle der Bauchaorta, an der medialen unteren Begrenzung der Nebennieren, in dem von den Arteriae iliacae comm. eingeschlossenen Winkel, an den Seitenrändern des Rektum zu finden. Kleinere Paraganglien sind medial von den Nebennieren, den Nieren und Ureteren, ventral und lateral an der Bauchaorta, an der Vena cava und im Ligamentum latum vorhanden.

Tumorenbildung ist an den abdominalen Paraganglien beobachtet worden.

Stangl (74. Versamml. d. Naturf. u. Ärzte, Karlsbad, Sept. 1902) konnte an einem Tumor des Retroperitonealraumes den Nachweis erbringen, daß derselbe aus chromaffinen Zellen bestand. Er beschrieb eine Geschwulst, die sich im Retroperitonealraume eines erwachsenen Mannes fand und aus den Aortenparaganglien hervorgegangen sein soll.

Kohn schlägt vor, daß bei der Untersuchung rätselhafter Geschwülste des Retroperitonealraumes immer auch von der Chromreaktion Gebrauch gemacht werde.

Ein Stückchen des frischen Gewebes ist in eine 3,5 % Kaliumbichromatlösung oder in ein Gemisch einzulegen, welches auf 90 Teile dieser Lösung 10 Volumteile des käuflichen 40 % Formalins enthält. Ein Aufenthalt von 24 Stunden genügt, um an kleineren Stückchen die Reaktion hervorzurufen. Da intravenöse Injektionen der Extrakte chromaffiner Organe den arteriellen Blutdruck erhöhen, könnte neben der Chromaffinität auch diese Eigenschaft als diagnostisches Kriterium

retroperitonealer Tumoren herangezogen werden. Nach den embryologischen Untersuchungen von A. Kohn wird es wahrscheinlich, daß manche retroperitoneale Geschwülste, die früher unklar blieben oder ohne zureichende Begründung auf akzessorische epitheliale Nebennieren zurückgeführt wurden, hierher gehören. Es sei das Augenmerk auch auf jene Neubildungen zu lenken, welche in der unmittelbaren Nachbarschaft des Urogenitalsystems entstehen.

7. Die Dermoide des Beckenbindegewebes.

Die eigentümliche Geschwulstform der sog. Dermoide oder Embryome im allgemeinen hat in den letzten Jahren zu einer Reihe von eingehenden Arbeiten veranlaßt; da der Hauptfundort für diese Geschwülste das Ovarium ist, wurden die Ovarialdermoide besonders studiert. In das wirre Durcheinander von Gewebs- und Organbefunden aller Art haben exakte Untersuchungen, z. B. von Wilms, einige Klarheit gebracht; er erbrachte den Nachweis, daß am Aufbau fast aller dieser Tumoren[1]) alle 3 Keimblätter beteiligt sind, daß ein gewisser Typus in der Anordnung der Gewebe vorhanden ist, daß die Zotte nicht ein Hautwulst ist, sondern eine rudimentäre embryonale Bildung ist. Im Gegensatz zu diesen 3 blättrigen Keimanlagen seien die Dermoide anderer Körperregionen nur Hautcysten, die Teratome aber, aus Doppelbildungen hervorgehend, teratoide Geschwülste der Bauchhöhle, Engastrii. Bezüglich der Entstehung dieser Tumoren sagt Wilms pag. 603:

„Nach dem Studium des Baues und der Struktur unserer Ovarialbildungen bleibt uns nur die Annahme einer Entstehung aus einer Eizelle übrig und diese müssen wir von unserem Gesichtspunkte als voll begründet mit Recht vertreten“

und weiter unten pag. 604:

„Über die Art oder Ausbildung der Geschlechtszelle, ob es noch unentwickelte, in Pflüger schen Schläuchen gelagerte sind, oder die Eizelle der Primitiv- oder fertigen Graaf schen Follikel in Frage kommen, darüber kann man vorläufig nur Vermutungen aufstellen, die aber, so lange sie in der Luft schweben, ganz ohne Bedeutung sind“.

Wilms nimmt den Ausgang stets vom Ovarium an mit extra- oder intraligamentärer Entwicklung, letztere könne eventuell durch flächenhafte Verwachsung vorgetäuscht werden. Der Name Ovarialparasit sei nicht zweckmäßig, da er nicht die Beziehung der Bildung zu den Geschwülsten ausdrücke; Kombinationen mit Ovarialcysten und

[1]) Der Ausdruck „Embryom“ würde nach Wilms (pag. 132) nur zu gebrauchen sein für die Neubildungen, in denen die Abkömmlinge aller 3 Keimblätter (aufgebaut in Nachahmung physiolog. Anordnung) enthalten sind. Als zusammengesetzte und einfache Dermoide wären solche Neubildungen zu bezeichnen, die nur aus Ektoderm u. Mesoderm mit größerer u. geringerer Differenzierung der Keimblätter bestehen.

Perforationen in dieselbe seien nicht selten. Auch die anderen Untersucher Pfannenstiel, Kroemer usw. kamen zu ähnlichen Schlüssen; die eigenartige Beschaffenheit des Ovarium wurde für den eigenartigen Aufbau der Geschwülste verantwortlich gemacht.

Nun konnten aber eine Reihe von sog. Dermoiden der Bauch- und Beckenhöhle nicht mit dem Ovarium in Beziehung gebracht werden; vor allem waren es die Dermoide des Beckenbindegewebes die zu anderen Erklärungsversuchen aufforderten. Von Sänger, de Quervain u. A. wurden je nach dem Sitze der Tumoren verschiedene Entstehungsarten angenommen; so nimmt Sänger für die höher gelegenen Tumoren Absprengungen aus dem sakrolumbalen Teil des Achsenstranges, für die tiefer gelegenen Absprengungen aus dem sakralen Teil des Achsenstranges, für die tiefstgelegenen Dermoide des Beckenbindegewebes Einstülpungen des ektodermalen Afters an. Wilms (Ovarialembryome in Martins Handbuch) sagt pag. 602:

„Die im Beckenbindegewebe vorkommenden Cysten, die, je nach ihrer Lage zu urteilen, am meisten auf eine Absprengung vom Darm hinweisen, haben ebenfalls nichts mit unseren Ovarialtumoren (Embryomen) gemein. Schon die eigentümliche Lage zwischen den Fascien des Beckens, die Sänger zuletzt genauer präzisiert hat, verbietet einen Vergleich mit den Ovarialembryonen. Außerdem bestehen sie, soviel darüber bekannt, auch immer nur aus Haut. Endlich die in der Nierengegend beobachteten retroperitonealen Dermoide von Zweifel und Bardenheuer müssen nach meiner Meinung auf die ektodermale Entwicklung des Wolffschen Ganges bezogen werden; haben also auch nichts mit den Embryomen zu schaffen".

Funke, der in jüngster Zeit in einer umfassenden Arbeit die Dermoide der Bauch- und Beckenhöhle bespricht, betont besonders, daß sämtliche Dermoide (die intra- und die retroperitonealen) von der hinteren Bauchwand entspringen; die retroperitonealen „bilden eine fortlaufende Reihe, die der Bahn des Descensus ovarii entspricht und stehen in keiner Beziehung zu den an diesem Körperabschnitt vorkommenden Spalten". Alles weise auf Beziehungen zur Ovarialanlage hin; es würden beim Descensus ovariorum Keime ausgestreut.

Somit nimmt Funke gewissermaßen einen vermittelnden Standpunkt ein, indem er auch die Beckenbindegewebstumoren, wenigstens die oberhalb des Levator liegenden, auf die Ovarialanlage zurückführt. Das Keimepithel könne leicht frühzeitig abgesprengt werden und retroperitoneal zu liegen kommen. Bei dieser Erklärung machten ebenso wie bei der Sängerschen die Fälle, wie der Schulzesche, Schwierigkeiten, in dem das eine Dermoid über dem Levator, das andere unter dem Levator liegt; man mußte demnach für beide einen doppelten

Ursprung annehmen. De Quervain nimmt daher für alle einfachen Beckendermoide, auch für die höher gelegenen, die alte Remaksche Theorie der Einstülpung an, nicht aber für die zusammengesetzten Dermoide.

Funke nimmt also mit Wilms für den Ursprung der Embryome an, daß sie auf eine Geschlechtszelle zurückzuführen sind; nur die Entwicklung einer Eizelle oder von Vorstufen einer solchen könne zu diesen 3blättrigen, eigenartigen Organbildungen führen. Wenn auch der Ausdruck Parthenogenesis, der früher mehrfach wegen der Analogie mit fötalen Bildungen gebraucht wurde, von den neueren Forschern, wie Wilms, zurückgewiesen wird, so wird doch von einer Entwicklung dieser Tumoren aus einer unbefruchteten Eizelle oder der Vorstufe[1]) derselben gesprochen. Um nun die verschiedenartige Lokalisation der Dermoide der Bauchhöhle mit ihrer Abstammung aus einer Eizelle (resp. Follikel, Kroemer) in Einklang zu bringen, hat Funke, wie bereits erwähnt, die beim Embryo sich über 2 Drittel der ganzen Rumpflänge sich erstreckende Keimdrüsenanlage, sowie eine eventuelle Keimausstreuung beim Descensus ovariorum herangezogen. Übrigens könnten für diese Erklärung auch die Ureierbildungen, die, wie Nagel und ich (z. Morph. d. Müll. Gg. Arch. f. G. Bd. 42. 1891) nachgewiesen haben, im Coelomepithel an verschiedenen Stellen, auch weit entfernt von der Keimdrüsenanlage, vorkommen, in Betracht gezogen werden.

Bei dem Bestreben, alle Dermoide auf Proliferationen eines Ovarialeies oder einer Vorstufe eines solchen oder eines Follikels zurückzuführen, mußte man natürlich für die Beckenbindegewebsdermoide, die bei Anwesenheit normaler Ovarien vorhanden waren, überzählige und akzessorische Ovarien oder Ovarialkeime, und zwar die retroperitoneal gelegenen derselben heranziehen. Derartige Befunde wurden von Waldeyer erwähnt; Wendeler beschrieb zahlreiche größere und kleinere im Lig. latum in der Nähe des Ovarium gelegene Eiballen beim Neugeborenen und Koks fand ein gut ausgebildetes Ovarium mit frisch geplatztem Follikel und daneben liegenden Corpus luteum im linken Lig. latum bei einer 39jähr. Patientin, deren Uterus wegen Carcinom exstirpiert werden mußte.

Andererseits hat man aber gerade aus dem Befund von retroperitoneal gelegenen Dermoiden auf ein früheres Vorhandensein von überzähligen und akzessorischen Ovarien geschlossen (vgl. L. Seitz, Stolz).

---

[1]) Zu diesen „Vorstufen“ einer Eizelle könnten wohl auch die Ureierbildungen gerechnet werden, die ich im senilen Ovarium beobachtet habe (Festschrift für Kupffer). Wenn ein derartigor Ausgangspunkt für Dermoide überhaupt angenommen werden könnte, so wäre allerdings die Lokalisation multipler Dermoide in Cystomen leichter zu erklären.

Wenn auch für die mit Entfaltung des Ligament. latum einhergehenden mehr oberflächlich gelegenen Dermoide die akzessorischen und überzähligen Ovarien herangezogen werden können, so ist dies für die typischen Beckenbindegewebsdermoide, die in charakteristischer Weise in der Tiefe des Beckens mit Verlagerung des Rektums, des Uterus, des Levators usw. gelagert sind, nicht möglich. Gerade die Entfaltung des Subserosium parauterinum bei Beckenbindegewebsdermoiden kommt äußerst selten vor (von allen bekannten Fällen nur Fall Hoefer; siehe später).

Das Bestreben, die Embryome nach Art der übrigen Neubildungen auf Proliferationen bestimmter Gewebselemente zurückzuführen, tritt auch bei verschiedenen Autoren hervor. So führt z. B. Bandler, durch die Annahme, daß sowohl das Keim-Epithel, der Wolffsche Gang, der Müllersche Gang und auch das Ovarium alle aus dem Ektoderm entstehen, die Dermoide besonders auf die Urnierenanlage zurück.

In seiner ersten Mitteilung erwähnt Bandler noch den Befund aller drei Keimblätter, während er in seiner zweiten Arbeit das Fehlen des Entoderms hervorhebt. Abgesehen davon, daß die Entstehung der Urnierenanlage nur durch mesodermale Einstülpungen zu stande kommt und höchstens der Urnierengang nach der Annahme einzelner Autoren aus dem Ektoderm hervorgehen könnte, so könnten Ektodermverwerfungen in der Ovarialanlage selbst nie stattfinden und höchstens im Bereich des kaudalen Teiles des Urnierenganges könnten ektodermale Bildungen in Betracht kommen.

Bonnet hat in einer sehr eingehenden Arbeit vom embryologischen Standpunkte aus die einzelnen Angaben Bandlers einer Kritik unterzogen und die Unhaltbarkeit derselben erwiesen. Bezüglich der Zahnbildungen glaubt z. B. Bandler, daß jede beliebige Stelle der Epidermis resp. Cutis Zähne produzieren könne und denkt dabei an die Hautzähne der Selachier. Wie Bonnet sehr richtig hervorhebt, hat aber der Mensch niemals Hautzähne besessen. Es kann also seine Haut mit Ausnahme der Mundbucht niemals Zähne produzieren.

Von den anderen Hypothesen seien noch die sogenannten Keimblattabschnürungen und die Zellenverwerfungen erwähnt. Bei einer Reihe von Autoren spielt noch der Aebsenstrang als Ausgangspunkt für die Dermoide eine Rolle. Bonnet hat gezeigt, daß auch bei Verwerfungen seines noch undifferenzierten Zellenmaterials in die Anlage des Urogenitalapparates nur mesodermale Bildungen und nicht Dermoide oder Embryome entstehen könnten.

Die bisher erwähnten Erklärungen bezgl. der Entstehung der Dermoide resp. Embryome erweisen sich für viele Punkte als unzu-

reichend; nur die von Wilms auf eine Eizelle zurückgeführte Entstehung läßt die Organanlagen noch am ehesten verständlich erscheinen.

Diesen monogerminalen Theorieen steht die Auffassung dieser Geschwülste als parasitäre Bildungen (Marchand, Klebs, Bonnet, Förster, Stolper) gegenüber; diese entstünden dann auch aus einer Eizelle, aber nicht aus einem Ovarialei oder dessen Vorstufen (Wilms), sondern aus einem befruchteten Ei.

In der neuesten Zeit ist besonders Bonnet in seiner eingehenden Arbeit über die Ätiologie der Embryome für diese Ansicht eingetreten. Seiner Meinung nach wird sich bei sorgfältiger und kritischer Prüfung die Mehrzahl der zusammengesetzten Dermoide, auch die zwischen den Fascien des Beckens und in der Nierengegend gelegenen, als parasitäre Bildungen entpuppen. Nach dieser Auffassung sind die soliden Teratome und cystischen Dermoide nicht prinzipiell verschiedene Bildungen, sondern nur formell und quantitativ verschiedene Repräsentanten der Embryome. Die soliden Embryome führen unverkennbar zum Acardiacus amorphus und durch ihre atypische Wucherung zu den Geschwülsten hinüber.

Gerade bei der Bearbeitung der Embryome des Beckenbindegewebes fallen die Schwierigkeiten, die die monogerminalen Theorien mit sich bringen, sehr in die Augen.

Durch das fast ausschließliche Vorkommen der Embryome am Ovarium wurden die Ovarialembryome für die Untersuchungen fast allein berücksichtigt, ohne meiner Ansicht nach genügend vergleichsweise die embryoiden Sakralgeschwülste heranzuziehen, die ihrerseits wieder in ganz speziellen Publikationen bearbeitet wurden. Von den letzteren sei hier besonders auf die Arbeit von Stolper (Die angeborenen Geschwülste der Kreuzsteißbeingegend) hingewiesen, in welcher wichtige Anhaltspunkte auch für die Erklärung der Beckenbindegewebsdermoide enthalten sind.

Wilms hält, wie erwähnt, eine Entwicklung der verschiedenen Vorstufen des Eies für möglich und nimmt an, daß ebenso, wie die Epithelzellen Adenome, eine Wucherung der Eizelle ein Embryom produziere. Früher hatten Waldeyer, Flaischlen und Stratz Ovarialdermoide aus dem Keimepithel, also ihrer Meinung nach aus virtuellen Urgeschlechtszellen und Ovogonien entstehen lassen. Geyl und namentlich Pfannenstiel und seine Anhänger dachten an eine parthenogenetische Entwicklung der weiblichen Geschlechtszelle. So sagt Pfannenstiel: nur ein Bestandteil der weiblichen Keimdrüsen ist fähig, diese Bildung zu produzieren, das ist das noch nicht differenzierte Ei, das Ei der Primordialfollikel. Das Ei der Follikel dagegen enthält alle diejenigen Eigenschaften, welche fähig sind, den ganzen tierischen Organismus zu bilden. Es verharrt in diesem Zu-

stande bis zum Momente der Befruchtung, kann aber auch ohne eine solche zu selbständigem Wachstum angeregt werden, um auf parthenogenetischem Wege ein Gebilde zu produzieren, welches in Unvollkommenheit der Entwicklung Teile des menschlichen Körpers in atypischer Anordnung enthält. Bei Wirbeltieren sind aber, wie Bonnet hervorhebt, nur reife Eier mit ihren charakteristischen Eigenschaften entwicklungs- und befruchtungsfähig. Von einer parthenogenetischen Entwicklung von Eiern kann beim Menschen schon gar nicht die Rede sein; Befunde, die angeblich eine Andeutung solcher Vorgänge aufweisen, beziehen sich nur auf degenerative Veränderungen, die, wie Flemming zeigte, eine gewisse Ähnlichkeit mit Abschnürung eines Richtungskörperchens oder einer Polspindel haben können.[1])

Für die Entstehung der Embryome käme event. die Befruchtung einer Polzelle, was von den Embryologen auch für die Säugetiere als keineswegs ausgeschlossen bezeichnet wird, in Betracht. „Der Umstand, daß Ascheton eine Polzelle zwischen den Blastomeren des Kaninchenkeimes gesehen und abgebildet hat, spricht dafür, daß auch eine befruchtete Polzelle in der Tiefe zwischen den Blastomeren sich weiter entwickeln und damit zu einer Inklusion in inneren Organen, also auch in den Keimstöcken, nicht nur in sich später schließenden Rinnen oder Spaltbildungen der Embryoanlage (Epignathus, Sakralparasit usw.) Anlaß geben könnte“ (Bonnet). Nach Bonnet kommen aber hierbei nicht nur befruchtete Polzellen, sondern auch die Entwicklung von gesonderten oder sich verspätet teilenden Blastomeren in Betracht, besonders letztere, da dadurch das Fehlen jeglicher Fruchthüllen an den Embryomen erklärt würde. Daß eine befruchtete Polzelle oder eine gesondert oder verlangsamt sich entwickelnde Blastomere in die erste Anlage der Keimstöcke oder deren Umgebung gelangen kann, wäre bei dem außerordentlich großen Gebiet, das die Urogenitalanlage bis zum Schwund der Urniere einnimmt, und bei der wohl schon sehr früh vor dem Auftreten der Coelomspalte erfolgenden Einlagerung in die Keimblätter nicht auffallend. Nach dieser Auffassung, der wir beipflichten, ist also zwischen echten „fötalen Inklusionen“ und den „Embryomen“ der Keimstöcke oder anderer Regionen nur ein relativer, aber kein prinzipieller Unterschied.

Bezüglich der verschiedenen Stellen, an welchen sich mit besonderer Vorliebe die Embryome entwickeln, dürfte, wie Bonnet annimmt, der Chemismus, die Druckverhältnisse, die Struktur, der Blutgehalt und die Funktion eines Organes von Bedeutung sein.

[1]) Ich möchte hier auch auf meine Untersuchungen über die feineren Kernstrukturen in Carcinomzellen hinweisen (Gyn. Kongr. Wien), in denen ich auch ganz ähnliche Befunde mitteilte.

Stolper erklärt die bald dorsale bald ventrale Lage des Parasiten des Beckenendes so: wenn das stärkere Individium mit seinem Schwanzende über das schwächere hinwegwächst (Schultze), so gelangt dieses bei der Krümmung des Schwanzendes leicht an dessen ventrale Fläche. So ist der verschiedene Sitz histologisch übereinstimmender Geschwülste jedenfalls ungezwungener erklärt, als durch die komplizierten Theorien.

Es dürfte wohl für die Entstehung der Teratome, Embryome, Dermoide überhaupt nur die Abstammung von einer befruchteten Eizelle in Betracht kommen. Rudimentäre Entwicklungen einer befruchteten zweiten Eizelle führen zu den ausgebildeteren Parasiten. Abspaltungen von einem in Wucherung befindlichen Ei werden je nach der Zeit, der Zahl und der Produktionsfähigkeit der abgetrennten Zellkomplexe zu den verschiedenartigsten Bildungen führen. Es liegt auf der Hand, daß abgesprengte Teile eines ganz im Anfang der Entwicklung befindlichen Eies resp. deren Abkömmlinge die ausgebildetsten Organanlagen enthalten werden, während Absprengungen von schon mehr differenzierten Zellkonglomeraten nur eine geringere Vielgestaltigkeit der Bildungen aufweisen können. Es würde sich also in der Bonnetschen Theorie um eine Keimverlagerung handeln; der Keim wäre aber in diesem Falle eine Furchungskugel (also eine einzige Zelle) oder eine Blastomere.

Bei der bisherigen verschiedenartigen Auffassung bezügl. der Entstehung der Embryome überhaupt waren auch die **Einteilungen** der Embryome des Beckenbindegewebes bei den einzelnen Autoren verschieden.

Sänger, der zuerst die Dermoide des Beckenbindegewebes als selbständige Gruppe bearbeitete, und nach ihm v. Rosthorn trennen die Beckenbindegewebsdermoide von den im Cavum subcutaneum pelvis meist retrorektal, zwischen Steißbein und After entwickelten.

Sänger gibt folgende Einteilung nach dem Sitz der Tumoren:

1. im Bindegewebe zwischen Mastdarm und Steißbein.
2. Bindegewebe zwischen Mastdarm und Kreuzbein.
3. Bindegewebe des Cavum pelvis subperitoneale sinistrum event. unter Usur des M. levator auch Cavum ischiorectale sinistrum.
4. Bindegewebe hinter dem Mastdarm samt Cavum subperitoneale pelvis sin. u. dextr.
5. Bindegewebsraum unterhalb des Douglasschen Bauchfelles und oberhalb der Septum recto-vaginale.

De Quervain unterscheidet folgende Gruppen:

A) Dermoide, die unterhalb des Levator ani entstanden sind, dieselben sitzen in der Regel median, zwischen Mastdarm und Steißbein

B) Dermoide, die oberhalb des Levator ani entstanden sind, denselben aber bisweilen nach unten durchbrechen. Dieselben können

sitzen: 1. im retrorektalen Bindegewebe, entweder rein median oder, häufiger etwas nach links, oder, selten mehr nach rechts. 2. im subserösen Bindegewebe zwischen dem Peritoneum des Douglas und dem M. levator ani. 3. im Ligamentum latum (seltenes Vorkommnis).

Funke gibt die Beckenbindegewebsdermoide als besondere Gruppe auf und trennt sämtliche im Becken und Bauchraum vorkommenden Dermoide in intraperitoneale und retroperitoneale; die letzteren gruppiert er nach ihrem anatomischen Verhalten in ähnlicher Weise wie Sänger.

Beyea gruppiert nach Lage und Verdrängung der Nachbarorgane: a) Dermoide des retrorektalen Beckenbindegewebes mit hauptsächlich linksseitigem Sitz. b) Dermoide, welche die Blätter der breiten Mutterbänder entfalten. c) Dermoide, welche in dem retrocervikalen Bindegewebe und zwar zwischen der peritonealen Auskleidung des Douglas und der Beckenmuskulatur ihren Ursprung nehmen.

Da die Mehrzahl der Autoren annimmt, daß die Dermoide weder pathologisch-anatomisch noch genetisch eine gleiche Dignität beanspruchen können und man nur, wie Funke sagt, in unlösbare Widersprüche gerät, wenn man sie alle unter einem Gesichtspunkte zusammenfassen will, wurden meist Einteilungen nach der Lokalität ihres Auftretens vorgenommen. Auch wir, die wir sämtliche Dermoide allerdings als genetisch einheitliche Gruppe, als zu fötalen Inklusionen gehörig im Sinne von Marchand, Klebs, Bonnet usw. auffassen, schließen uns ebenfalls der topographisch anatomischen Einteilung, wie sie von Sänger, v. Rosthorn, de Quervain, Beyea gegeben wurde, an.

In der großen Reihe der Dermoide würden nach unserer Auffassung die Beckenbindegewebsdermoide nur den kleinen aber wichtigen Teil der Dermoide darstellen, der von den Sakraltumoren zu den Dermoiden der Bauchhöhle und anderer Körperteile hinüberführt.

Wenn wir die einzelnen Beobachtungen von Beckenbindegewebsdermoiden nach ihren topographischen Verhältnissen erwähnen, so können wir mit denjenigen Tumoren beginnen, welche

I. im Bindegewebe zwischen Mastdarm und Steißbein ihren Sitz haben:

Birkett, walnußgroße Cyste mit dicker fibröser Kapsel mit atheromatösem Brei zwischen Mastdarm und Steißbein auf der rechten Seite, seit 2 Jahren bei der 25 Jahre alten Patientin eine Hervorragung in der Afterkerbe bemerkt. Inzision, Exstirpation, Heilung.

Küster, gänseeigroße Dermoidcyste zwischen Anus und Steißbein gelegen. Exstirpation, Heilung.

Walzberg, 26 jähriges Mädchen, angeborene doppelfaustgroße, dreilappige Geschwulst zwischen Anus und Steißbein mehr nach links hin entwickelt; erbsen-

suppenartiger Inhalt mit kleinen halbmondförmigen Knochenstückchen. Partielle Exstirpation, Heilung mit Fistel.

Weinlechner, 36 Jahre. Geschwulst seit 1 Jahr bemerkt. Rechts in der Gegend des Tuber ischii vorragend. Kleinerer peripherer Balg, größerer zweimannsfaustgroßer; beide Dermoidcysten von der vorderen Fläche des Steißbeins ausgegangen. Partielle Exzision.

Zu dieser Gruppe dürften wohl noch verschiedene Beobachtungen Erwähnung finden, welche den Sakraltumoren nahe stehen und die in der eingehenden Arbeit von Stolper über Sakraltumoren berücksichtigt sind. Manche an dieser Stelle öfters gefundene kleine Hautcystchen (Gussenbauer u. a.) dürften auch nur als oberflächliche anococcygeale Dermoide, als einfache Einstülpungen der äußeren Haut zu betrachten sein und mit den wahren Beckenbindegewebsdermoiden nichts zu schaffen haben.

II. Dermoide zwischen Mastdarm und Kreuzbein:

Page. 47 Jahre, 7 Geburten, 2 Aborte. Vor 20 Jahren nach der 5. Geburt Geschwulst bemerkt. Bei der letzten Geburt vor 11 Jahren war Kraniotomie notwendig. Bis Nabelhöhe reichender Tumor. Rektum stark nach vorne gedrängt, Uterus stark eleviert. Im Inhalt Haare. Nach rektaler Punktion Fieber, Querschnitt am Hinterdamm, Aussehälung. Heilung.

Schulze. 33 Jahre. 7 Geburten. Letzte Geburt verlief sehr langsam; schon bei der 4. Geburt war Geschwulst bemerkt worden. 2 Cysten; eine hühnereigroße oberhalb, eine taubeneigroße unterhalb des Levator ani, vom Rektum schalenförmig umfaßt. Probepunktion vom After aus; nach 2 Monaten bei 6 wöchentlicher Schwangerschaft Operation mit medianem Schnitt am Hinterdamm, Aussehälung beider Cysten. Heilung, normaler Verlauf von Schwangerschaft und Geburt.

Lukseh. 39 Jahre. I par. Hühnereigroße Cyste mit Eiter, retroanal, ferner bis Nabel reichender Tumor. Nach Enukleation des Steißbeines werden 4 Dermoidcysten entfernt, 3 unterhalb des Levator, 1 große oberhalb des Levator.

Colonna. 28 Jahre. 1 Geburt. Rektum nach rechts vorne gedrängt, kugelförmiger Tumor bis 4 cm oberhalb der Analöffnung herabreichend. Parasakrale Exstirpation, Heilung.

de Quervain. (58jähriger Mann.) Patient katheterisiert sich seit 19 Jahren, Urinverhaltung, falscher Weg, Fäkes platt gedrückt, große Cyste, vom 3. Kreuzbeinwirbel bis zum Nabel reichend, liegt am Kreuzbein fest an, Rektum oben nach rechts vorne verdrängt. Inzision über linken Poupart-Band, nach 3 Wochen extraperitoneale Aussehälung der oberen Partien, 3 Wochen später Exstirpation von parasakralem Schnitt aus. Heilung.

Hermann Ruge (27jähriger Mann.) Ansehwellen des Unterleibes im Verlaufe von Jahren, mächtige, vollkommen extraperitonal gelagerte Dermoidcyste, die beinahe die ganze untere Bauchhälfte einnahm. Dieselbe reichte nach oben bis zur Zwerchfellkuppe, nach unten bis tief ins Becken hinab; an der medialen Seite des Tumors lag der verödete linke Harnleiter; die zugehörige Niere war entsprechend atrophisch verändert. Als Inhalt der Cyste entleerten sich 7 Liter einer serösen Flüssigkeit und außerdem 5 Liter einer breiigen, sich fettig anfühlenden gelblichweißen Masse. Die Wandstruktur des Sackes entsprach jener der äußeren Haut, die nur dadurch ausgezeichnet war, daß die Gefäße des Unterhautzellgewebes mächtig erweitert waren, auch die sehr bedeutende Ausbildung der elastischen

Elemente der Cutis war auffallend. In einer wulstartigen Prominenz am unteren Cystenpol fand sich ein kleiner Hohlraum der von schleimigen Massen erfüllt war. Die Wand derselben zeigte den typischen Bau der Darmschleimhaut; hieran schließt sich ein mit Flimmerepithel ausgekleideter Gang. Exstirpation, Heilung.

v. Biernacki. 28 Jahre. I gravida, Geburtshindernis. Geschwulst zwischen Rektum und Kreuzbein bis 4 cm oberhalb des Anus herabreichend. Inhalt: Dermoidbrei mit Haaren. Rektale Punktion. Kraniotomie. Vereiterung der Cyste, Fistelbildungen, mehrfache Incisionen, langsame Heilung.

Skutsch. 28 Jahre. 3 Geburten, 1 Abort, vor $^3/_4$ Jahren Abortus, dabei wurde Tumor bemerkt. Pat. ist gravida im 5. Monat Urin- und Stuhlbeschwerden. Rektum nach vorne gedrängt, Tumor mehr links gelegene, reicht bis unterhalb der Spinallinie, nach oben den Beckeneingang überragend. Im Inhalt Pepton. Plattenepithelauskleidung. Partielle Ausschälung nach Perineotomie, Drainage, normaler Schwangerschafts- und Geburtsverlauf.

Skutsch. 22 Jahre. 1 Geburt, 1 Abort. Tumor in linker Beckenhälfte reicht bis unter die Spinallinie, nach oben fast bis an den Beckeneingang, Rektum nach vorne und rechts gedrängt. Exstirpation nach Perineotomie. Heilung.

Funke. 34 Jahre. 6 Monate nach Partus Prolaps und Stuhlbeschwerden. Tumor zwischen hinterer Rektumwand und Kreuzbein linksseitl. auf den letzten Kreuzbeinwirbel, unterhalb des letzten Sakralloches. Der erste Steißbeinwirbel ist vollkommen beweglich. Tumor springt hornartig gegen Rektum vor; Größe wie Endphalanx des Daumens. Entfernung durch paraanalen Schnitt. Inhalt: Atherombrei. Wand Plattenepithel.

III. Dermoide im Cavum subperitoneale:

a) sinistrum (Sänger):

Mannel, G. Sektionspräp. taubeneigroße, plattgedrückte Balggeschwulst, links zwischen Peritoneum und levator ani liegend.

Mannel, G. Sekt. präp. Hühnereigroße Balggeschwulst. Sitz wie beim vorigen. Dermoidähnlicher Inhalt.

Trzebicky. 35 Jahre pluripara, seit $1^1/_2$ Jahren Geschwulst in der Gesäßgegend bemerkt. Über kindskopfgroß, in der linken Gesäßgegend, aus zwei nicht kommunizierenden Teilen bestehend, unter Verdrängung des Uterus nach rechts und des Scheidengewölbes nach unten fast die ganze linke Hälfte des Beckens ausfüllend.

Amann, J. A. 28 jähr. Pat. 1 eigroße Cyste, bei Gelegenheit der Entfernung eines kleinen vereiterten Ovarialtumors mit großen Pyosalpingen in der Tiefe des Beckens gefunden. Nach Spaltung des Peritoneums ließ sich die innig mit der hinteren Beckenwand in der Gegend der articulatio sacro-iliaca sin. verbackene Cyste, die auch den oberen Teil des Rektums nach links und etwas nach vorne verlagerte und mit der Wand des letzteren besonders fest im Zusammenhang stand, ausschälen. Die Wand war ziemlich derb, der Inhalt ölähnlich, mikroskopisch erwies sich die Wand als mit wenig geschichteten plattenepithelähnlichem Stratum ausgekleidet.

Amann J. A. 46 Jahr. Doppelseitiges Tubencarcinom, im Beckenbindegewebe ein gutapfelgroßer Tumor mit breiähnlichem Inhalt. Wandflaches Plattenepithel.

Abdominale Totalexstirpation des Uterus mit den Tubentumoren, Ausschälung der Dermoidcyste. Drainage der Beckenwunde durch Vagina, darüber Flexurübernähung. Heilung.

b) Cavum subperitoneale dextrum:

Beyea. 38 Jahr. Bauchhernie, Dermoideystom tief im Becken zwischen den Blättern des rechten Lig. latum. 12 Jahre vorher doppelseitige Salpingooophorektomie. Uterus nach oben und links verlagert. Dermoidinhalt mit Haaren. Coeliotomie, Enukleation, supravaginale Uterusamputation. Heilung.

Dünnwald. 55 Jahr. (Sektionsbericht.) Rechtes Ovar. atrophiert, linkes in wahnußgroße Cyste verwandelt, enthält schmierige Massen; außerdem kindsfaustgroßer Tumor, ausgehend vom rechten hinteren Blatt des Ligam. lat. zwischen Uterus und Rektum, mit Dermoidbrei und Haaren gefüllt.

Dermoide im retrocervikalen Bindegewebe unter Douglas peritoneum (oberer Teil des Septum rectovaginale):

Geyl, A. 31 Jahr. „Vaginalteratom", runder, fast hühnereigroßer Tumor hinter Cervix, Ulcerationen an der Oberfläche mit Hautgebilden, gruppenweiser Lagerung von Fett, Muskel- und Drüsengewebe.

Bei einer 23jährigen Patientin fand ich bei Gelegenheit einer Ventrifixation an der ganz gleichen Stelle, wie in dem Geylschen Falle einen kaum taubeneigroßen Tumor im retrovaginalen Bindegewebe von teigiger Konsistenz. Da ich den Tumor nicht entfernte, kann ich nur aus der Konsistenz auf ein Dermoid schließen; gegen das hintere Vaginalgewölbe waren derbere unregelmäßige Prominenzen vorhanden, vom Rektum aus war die Oberfläche rundlich.

IV. Bindegewebe hinter dem Mastdarm samt Cavum subperitoneale (Saenger):

Deahna. 18 Jahr. 0 par. Leibschmerzen, Urin- und Stuhlbeschwerden, retrorektale Dermoideyste bis Mitte zwischen Nabel und Symphyse reichend, Scheide und Rektum zu einem Querspalt verengernd, später auch die Gegend des Cavum ischio-rectale vorwölbend. Inhalt: Dermoidbrei mit Haaren. Rektale Punktion, Verjauchung, Inzision, Fistelbildung, langsame Heilung.

Solowjew. 29 Jahr. 1 Ab. Tumor links hinter dem Rektum das kleine Becken füllend. Vaginale Punktion, später Inzision links neben Anus, partielle Entfernung. Heilung nach 2 Monaten; später Gravidität.

Saenger. 42 Jahr. 9 Part. Schon bei der 6. Geburt bildete die Geschwulst ein Geburtshindernis: Kraniotomie bei der letzten Geburt. Punktion vom Rektum aus, dann Forceps. Kindskopfgroß im Bindegewebe hinter dem Mastdarm und im Cavum subperitoneale pelv. dext. entwickelt. Rektum nach links gedrängt. Oberhalb des Levator ani gelegen. Dermoid ohne Haare. Rektale Punktion und Aspiration, nach $^3/_4$ Jahren Perineotomie, Ausschälung, Heilung.

Emmet. 22 Jahr. Wiederholte Pelveoperitonitis. Unterhalb des Bauchfelles des Douglasschen Raumes Dermoid des Beckenbindegewebes, linker Eierstock wegen Verwachsungen nicht gefunden.

Hoefer. 37 Jahr. 3 Geburten, letzte vor 1 Jahr. Geschwulst seit 6 Jahren bemerkt. Linke Glutaealgegend kindskopfgroß hervorgewölbt. Vagina rima ani und Schamspalte nach rechts verschoben; nach oben reichte die Cyste in die auseinander gefalteten Blätter des Lig. latum. Probepunktion, Perineotomie, Ausschälung, Heilung. Epidermiscyste ohne Haare.

Krogius. 26 Jahr. Cyste mit Kalkablagerungen, welche das Rektum nach rechts und vorne verschiebt; erst Laparotomie, dann sakrale unvollständige Exstirpation nach Resektion des Steißbeins und eines Teiles des Kreuzbeins. Heilung.

Die von Funke unter dem Namen parametrane Dermoide erwähnten Tumoren könnten zum Teil vielleicht auf versprengte akzessorische Ovarialanlagen (vgl. oben) zurückgeführt werden, denn von

seiten der Beckenbindegewebsdermoide kommt eine Entfaltung des Lig. latum fast nie vor (nur Fall Hoefer). Auch ist bei den Fällen, in welchen starke Verwachsungen bestehen und deshalb das Ovarium selbst nicht genau vom Tumor unterschieden werden kann und somit nicht einmal eine pseudointraligamentäre von einer wirklichen intraligamentären Entwicklung deutlich zu trennen ist, der Ausgangspunkt vom Beckenbindegewebe keineswegs einwandsfrei festzustellen.

Rendu, Dermoid des ligam. lat. mit Haaren und Knochen. Die Tube soll gewissermaßen im Tumor aufgegangen sein. Von einem linken Ovarium ist nichts erwähnt (vielleicht pseudointraligamentärer Ovarialtumor).

In den Fällen von Bode, Gsell, Franz, Marchand, Abel, Stolz handelt es sich um intraligamentär entwickelte Dermoide, neben denen noch die Ovarien regulär zu finden waren und deren Wachstum mehr nach oben zu stattfand.

Ob die Fälle von Charcot, Cullingworth, Uranossow, Winship, Simons, Engstroem, Freund bezüglich ihres Ausgangspunktes mit dem Beckenbindegewebe etwas zu tun haben, oder ob es sich um Teile von Ovarialdermoiden handelt, die durch Torsion abgedreht und sekundär fest implantiert wurden, oder ob es sich um durch Cystenruptur ausgetretenen Dermoidinhalt handelt, der durch entzündliche Schwielenbildungen auf dem Boden des kleinen Beckens fest eingekapselt eine retroperitoneale Lagerung vortäuscht, oder ob, wie in den Fällen von Sippel, Siveking, Wilms, Ruppold, Neumann, Falk, Kroemer, Funke, Goodell, mit großer Wahrscheinlichkeit eine mehrfache Ovarialanlage angenommen werden kann, ist schwer festzustellen.

Von den retroperitonealen Dermoiden, welche oberhalb des Beckeneingangs gelegen sind, können event. noch mit den Ausläufern des Beckenbindegewebes in Beziehung gebracht werden; die Fälle von Funke, 2 Dermoide mit Haaren usw., hühnereigroß, unterhalb des Coecums, Amann (Intern. Gyn. Kongr. 1896 Genf), retroperitoneale kopfgroße Cyste mit Knochenstücken rechts bis ins kleine Becken ragend.

Dermoide im Leistenkanal resp. im ligam. rotundum:

Cushing, seit Kindheit Geschwulst bemerkt in der linken Seite gänseeigroße extra peritoneale Dermoidcyste im ganzen Leistenkanal. Entfernung durch Einschneiden auf den Tumor.

Fischer. 25 Jahr. Seit Kindheit Tumor in der linken Leistengegend bemerkt. Der Tumor ist im Lig. rotundum sin. und ist ausgekleidet von mehrschichtigem verhorntem Plattenepithel. Die Wand zeigt elastische Fasern und dicke Schicht glatter Muskelfasern.

Amann, J. A. 53 Jahr. (1 part., 1 Abort.) Großer papillärer linksseitiger Ovarialtumor, am intraabdominalen Teil des rechten Lig. ro-

t u n d. kleinapfelgroße Cyste mit gelblichem breiähnlichem Inhalt und derber Wand, die von elastischen Fasern und glatten Muskelfasern gebildet ist und mit niederem P l a t t e n e p i t h e l ausgekleidet ist. Abdominale Totalexstirpation mit der Ovarialcyste und der Ligamentcyste. Heilung. Vergl. Fig. 24.

Wenn wir auf das anatomische Verhalten der Tumoren übergehen, so fällt zunächst die außerordentliche Verschiedenheit der Größe der Tumoren auf. Von erbsengroßen Tumoren (M a r c h a n d) bestehen Schwankungen bis zu Tumoren, die aus dem kleinen Becken bis zu Nabelhöhe herausragen (Page, de Quervain, H. Rugo); über die Höhe des Beckeneingangs ragen die Tumoren von B i e r n a c k i, S k u t s c h, H o e f e r und D e a h n a heraus.

Die Zusammensetzung der Beckenbindegewebsdermoide ist im all-

Fig. 24.

C. d. L. r. = Dermoidcyste des r. Ligam. rot. *p. O. K.* = papillares Ovarialkystom links. *U.* = Uterus.

gemeinen eine einfache (Plattenepithelcysten mit milchkaffeeähnlichem Inhalt, der mit Detritus vermischt ist) im Gegensatz zu den Ovarialdermoiden; während bei den intraperitonealen und Ovarialdermoiden sog. einfache Breicysten anscheinend ganz fehlen, so finden sich bei den Beckenbindegewebsdermoiden zumeist solche Formen, doch sind auch hier Dermoide mit Haut, Haaren, auch Zähnen und Knochen vereinzelt vertreten.

Die Mehrzahl der Autoren hat gerade aus diesem Unterschiede der Beckenbindegewebsdermoide gegenüber den Ovarialdermoiden eine scharfe Trennung der beiden Gruppen annehmen zu müssen geglaubt. Da wir aber mit B o n n e t die Dermoide bis zu einem gewissen Grade als fötale Inklusionen auffassen, erklärt sich uns die Verschiedenartigkeit der Tumoren durch die Verschiedenheit des Gewebes, in welches die parasitäre Bildung implantiert ist, wobei wohl die Druckverhältnisse,

der Blutgehalt und die Funktion des betreffenden Organgebietes auf die Entwicklung des Embryoms einen Einfluß nehmen wird. Im Beckenbindegewebe sind jedenfalls für eine freie Entwicklung eines derartigen Gebildes die Verhältnisse viel ungünstiger, als am Ovarium oder in der freien Bauchhöhle oder gar an der äußeren Körperoberfläche, z. B. bei den Sakraltumoren.

Die Lage der Beckenbindegewebsdermoide ist stets hinter oder neben dem Uterus; der Uterus ist nach vorne an die Symphyse gedrückt und eleviert. Die Tumoren liegen vor oder hinter dem Rektum.

Hierdurch kommt, besonders bei letzterer Lagerung des Tumors, die charakteristische Verschiebung von Mastdarm, Scheide, Uterus und Levator ani zu stande, auf welche Sänger schon hingewiesen hat; von ihm wurde auch hervorgehoben, daß das Wachstum der Tumoren ein nach abwärts gerichtetes sei gegen den Damm hin und entlang des Septum. Selten (Sänger glaubte nie) ist eine Entfaltung des Lig. latum vorhanden; Damm, Gesäßgegend und äußere Haut kann schließlich verschoben werden. Mit besonderer Vorliebe entwickeln sich die Dermoide des Beckenbindegewebes in der Tiefe des letzteren, unmittelbar über dem Levator ani.

Die Form dieser Tumoren ist meist eine runde, doch kann sie je nach dem Widerstand der Umgebung auch zur gelappten werden, auch mehrere Cysten nebeneinander kommen vor, wie in dem Falle Schulzes, in dem eine Cyste über dem Levator, die andere unter demselben saß. Das Alter der Patientinnen kann, da die Geschwülste angeboren sind, hier nur insofern Berücksichtigung finden, als durch plötzliches Wachstum oder entzündliche Veränderung der bis dahin latenten Geschwulst erst Symptome auftreten; dies war in den publizierten Fällen zwischen dem 18. und 38. Jahr der Fall. Beckenbindegewebsdermoide wurden bisher nur bei Frauen beobachtet, nur de Quervain und Ruge beschreiben derartige Neubildungen beim Mann; besonders auf de Quervains Arbeit muß hier verwiesen werden, da in derselben in eingehender Weise sämtliche bis damals publizierten Fälle berücksichtigt sind.

Die Symptome werden sich, da das Wachstum der Tumoren ein langsames ist, auch nur ganz allmählich entwickeln, wenn nicht entzündliche Veränderungen plötzlich auftreten.

Mehrfach sind Einwirkungen der Beckenbindegewebsdermoide auf den Verlauf von Schwangerschaft und Geburt beobachtet worden. Im Falle von Biernacki wurde die Patientin als Kreißende (prim. Gravid.) aufgenommen; die Geschwulst stellte ein Geburtshindernis dar; es wurde per rectum punktiert; nach vergeblichen Zangenversuchen mußte die Kraniotomie gemacht werden. Im Falle

von Sänger hatte die Patientin 9 mal geboren; schon bei der sechsten Geburt hatte die Geschwulst ein Geburtshindernis gebildet, so daß zur Kraniotomie geschritten wurde. Bei der letzten Geburt wurde nach rektaler Punktion der Forceps angelegt. In dem Falle von Page hatte die Geschwulst bereits 5 Geburten erschwert, die sechste war sehr schwierig, bei der siebenten mußte der kindliche Schädel perforiert werden. Im ersten Falle von Skutsch war die Patientin im fünften Monat gravid und klagte über Urin- und Stuhlbeschwerden. Perineotomie und partielle Ausschälung störte den normalen Verlauf der Schwangerschaft und Geburt nicht.

In einer größeren Anzahl der Fälle sind in der Anamnese mehrfache Aborte angegeben.

Ob es sich in den Fällen von Gelstrom und Snyers, in denen durch ausgedehnte Scheidendammverletzungen während der Geburt Dermoide vorfielen, um Beckenbindegewebs- oder Ovarialdermoide gehandelt hat, ist nicht sicher festzustellen.

In anderen, wie bei Schulze, Trzebicki, war die Entwicklung nach der Gesäßgegend beim Sitzen hinderlich. In der Mehrzahl der Fälle wurde durch das Wachstum der Geschwulst im kleinen Becken Harn- und Stuhlentleerung beeinträchtigt und die Zirkulation im Becken gestört. Von einigen Autoren werden Schmerzen und Druckgefühl bei schwerer Arbeit als erste Symptome bezeichnet.

Bezüglich der Diagnose ist eine im kleinen Becken befindliche Geschwulst auf ihre Beweglichkeit zu prüfen; die Beckenbindegewebsdermoide sind nicht beweglich; ferner ist hier stets per rectum zu untersuchen um die Lage der Geschwulst vor oder hinter dem Rektum festzustellen. Bei den ersteren Tumoren kommen Ovarialtumoren, retroflexio uteri, ev gravidi, Uterustumoren, in Schwielen eingebettete und in der Tiefe des Beckens verwachsene entzündliche Adnextumoren, Hämatocelen, abgekapselte Exsudate in Betracht. Die Untersuchung muß sich auf die Verlagerungen der Nachbarorgane, Entfaltung des Lig. latum erstrecken; auch wird die Anamnese eventuell Anhaltspunkte liefern.

Ist das Rektum nach vorn oder seitlich verschoben, so kommen die verschiedenen mit der Beckenwand in Beziehung stehenden Tumoren, Neoplasmen, Becken- oder Wirbelsäulenabszesse oder Beckenbindegewebstumoren in Betracht. Das wichtigste ist hierbei stets eine exakte kombinierte Untersuchung und zwar vom Rektum oder Vagina aus einerseits und von außen in der Gegend des Foramen ischiadicum oder vom Damm oder vom Abdomen aus andererseits. Die durch Fluktuationsbefund nachzuweisenden event. cystischen Bildungen, Abszesse oder Echinokokkussäcke usw. geben eventuell Veranlassung zur Probepunktion. Eine Punktion vom Rektum aus, wie sie in den Fällen

von Dealma, Biernacki (während der Geburt), Sänger (während der Geburt), Page vorgenommen wurde, ist nach unseren gegenwärtigen Anschauungen als gefährlich zu bezeichnen. Dagegen kommen Vagina, Dammgegend, Steißbeingegend, Gesäßgegend, Hypogastrium, Abdomen in den entsprechenden Fällen in Betracht. Jedenfalls soll der Punktion direkt der operative Eingriff folgen, außer es muß während einer Geburt nur zur Verkleinerung des Tumors die Punktion ausgeführt werden.

Die Prognose ist nach den bisher publizierten Erfahrungen als sehr gut zu bezeichnen.

Therapie.

Inzision mit Drainage eventuell mit Ätzung wird wohl zumeist nur Ungenügendes leisten; es kommt nur die Exstirpation der Geschwulst in Betracht.

Die Wege, die hierfür einzuschlagen sind, werden von der Art des Entstehungsortes und der Wachstumsrichtung der Geschwulst angegeben. Es kommen in Betracht: 1. der abdominale Weg, 2. der extraperitoneale Weg von oben, 3. von unten: a) perineal, retro anal, b) sakral und parasakral, c) vaginal. Ist der Tumor vorwiegend nach der Bauchhöhle zu entwickelt, so kann unter Umständen der abdominale Weg Vorzüge bieten, doch kann, wie de Quervain hervorhebt, die Ausschälung der Geschwulst aus der Tiefe des Beckens und die Blutstillung in der Nähe des Rektums eventuell Schwierigkeiten machen. Von oben kann extraperitoneal vorgegangen werden (besonders zu empfehlen bei zweifelhaftem Inhalt der Geschwulst) von einem Flankenschnitt aus oder nach querer Durchtrennung der Recti (eventuell nur des einen) am Beckenansatz (wie ich bei meiner transperitonealen Methode der Beckenausräumung bei Uteruscarcinom gezeigt habe, kann man von hier aus extraperitoneal in ausgedehntester Weise in der Tiefe des kleinen Beckens arbeiten).

Bei der mehr perinealen Entwicklung der meisten Beckenbindegewebsdermoide sind die Methoden von unten her wohl zumeist zu empfehlen.

Sänger hat den von Solowjew zuerst betretenen, perinealen Weg systematisch zur sog. seitlichen Perineotomie ausgebildet. In Steißrückenlage (de Quervain schlägt die Seitenlage vor) wird durch einen 8 cm langen Hautschnitt vom hinteren Drittel des lab. majus nach hinten, etwa 2 cm über den After hinaus, und zwar in der Mitte zwischen Tuber und After des Cavum ischio rectale eröffnet, in das man jetzt schon mit der halben Hand bequem eindringen kann. Nach sagittaler Durchtrennung des einen Levator ani läßt sich die ganze Hand einführen bis hinauf zum Bauchfelle. Der quere retroanale Schnitt durchtrennt beide Levatores ani. de Quervain glaubt, daß die Schädigung der Levatores vermindert würde, wenn nach querem Haut-

schnitt eine sagittale Trennung der beiden Levatores vorgenommen würde.

Der parasakrale Schnitt geht von der Aftergegend bis zur articulatio sacro-iliaca; es werden hierbei die Ligg. spinoso-sacra und tuberoso-sacra durchschnitten.

Die Sängersche seitliche Perineotomie eignet sich am besten für weit nach unten reichende Dermoide. Der retro-anale quere Dammschnitt für die seltenen rein medianen retro-rektalen Dermoide; — der parasakrale Schnitt ermöglicht, wie de Quervain sehr richtig hervorhebt, durch die Durchtrennung der Bänder auch in Fällen, in denen der untere Pol der Geschwulst höher oben liegt, noch sehr gut an denselben heranzukommen. Der vaginale Weg dürfte in Form eines Schuchardtschen Schnittes meiner Ansicht nach in besonders komplizierten Fällen günstig mit dem parasakralen Schritt verbunden werden können; man erhält dadurch, wie ich mich früher bei Carcinomoperationen überzeugte, einen ganz ausgedehnten Einblick ins Becken.

Es dürfte wohl zweckmäßig sein, stets vom Damm aus zu beginnen und event. den Weg mit den abdominalen oder extraperitonealen zu kombinieren.

Bei all diesen Operationsmethoden ist natürlich die Vermeidung von Verletzungen von Nachbarorganen von der größten Bedeutung. Zu diesem Zwecke ist es nötig, vorher eine möglichst genaue Feststellung der Verlagerung der Nachbarorgane durchzuführen.

Sondierung und Füllung der Blase und Ausdehnung des Rektum event. mit einem länglichen Kolpeurynther können nach exaktest vorgenommener bimanueller Untersuchung unsere Vorstellung hierüber erleichtern. Von besonderer Wichtigkeit ist aber der Verlauf der Ureteren. Es ist natürlich außerordentlich einfach, mit Hilfe des Cystoskops die Ureteren zu sondieren, wenn nicht gerade durch besondere Entwicklung der Tumoren Abknickungen der Ureteren an irgend welchen Stellen zustande gekommen sind. Eine plastische Vorstellung über den wirklichen Verlauf der Ureteren ließe sich vor der Operation nur dadurch erreichen, daß man Ureterensonden aus biegsamem Metall oder mit Bismuthlösung gefüllte Ureterkatheter verwendet und dann von verschiedenen Seiten Röntgenaufnahmen macht.

In praktischer Beziehung schien mir wenigstens beim abdominalen Verfahren nur in seltenen Fällen dieses Verfahren angezeigt, da ich seit Jahren gewohnt bin, in einigermaßen komplizierten Fällen von vornherein primär den Ureter auf eine größere Strecke bloßzulegen. Dies gelingt auch sehr leicht, wenn man ihn an der bekannten Kreuzungsstelle mit der Art. iliaca aufsucht oder extraperitoneal von einem Flankenschnitt oder pararektalen Schnitt aus ihn ins kleine Becken hinein verfolgt.

Auch vom Schuchardtschen Schnitt aus, besonders von der von mir oben erwähnten Verlängerung desselben in einen parasakralen Schnitt, läßt sich der pelvine Teil des Ureters, event. auch nach Einlegen eines Katheters, gut freilegen.

8. Echinokokken im Beckenbindegewebe.

Aus den Eiern der Taenia Echinococcus entsteht ein 6hakiger Embryo; dieser wandelt sich in eine Blase um. Sie besteht aus einer äußeren lamellös geschichteten, sehr elastischen Cuticula und einer auf ihrer Innenfläche liegenden, aus körnigen Massen und Zellen bestehenden, Muskelfasern und ein Gefäßsystem enthaltenden Parenchymschicht; aus dieser Parenchymschicht entstehen, als kleine weiße Punkte erscheinende Brutkapseln, und diese produzieren mehrere Scolices, d. h. spätere Bandwurmköpfe. In manchen Fällen bilden sich Tochterblasen in der Dicke der Cuticula. Die Tochterblasen können sich nach außen (Echinococcus granulosus oder scoliparіens) oder nach innen (Echinococcus hydatidicus) entwickeln; die dritte Form (Ech. multilocularis) zeigt eine große Zahl nur kleiner erbsengroßer Bläschen.

Bekanntlich infiziert sich der Mensch vom Hund. In Island, Australien, von Deutschland in Mecklenburg, Pommern und Schlesien kommen die Echinokokken sehr häufig vor.

Der Echinokokkus wächst langsam, die Infektion erfolgt gewöhnlich in der Jugend und kann oft jahrelang symptomlos getragen werden. Bei Frauen ist die Echinokokkenerkrankung häufiger als beim Mann.

Für den nicht so selten vorkommenden Befund von Echinokokken im kleinen Becken der Frau läßt Fehling die Möglichkeit offen, daß eventuell auch Eier vom Anus aus eingewandert sein könnten.

Nach Freund kommt der Blasenwurm ins kleine Becken entweder primär — als Keim oder sekundär als entwickeltes Tier durch Senkung aus höheren Partieen. Die primäre Wanderung erfolgt auf dem Lymph- oder Blutwege. Neisser erklärt sich dieselbe nach Analogie mit der Wanderung von Staubteilchen.

Der multilokuläre und auch einfache Echinokokkus kommt von der Darmzotte aus in die Lymphbahnen; auch der venöse Blutweg wird häufig beschritten.

Der im Becken befindliche Echinokokkus siedelt sich in weitaus den meisten Fällen in der hinteren Beckenhälfte in der Nähe des Darmes an (vgl. Zusammenstellung von Schatz), und zwar bezgl. der Häufigkeit in folgender Reihenfolge: hintere Beckenhälfte und Paraproctium, retrocervikales Bindegewebe und Septum rectovaginale; paravesikales und präcervikales Bindegewebe; Ligam. latum (sehr selten). In dem Falle II von Haupt war der Sitz der Echinokokkusgeschwulst in der Excavatio vesico-uterina.

Freund nimmt für alle im kleinen Becken befindlichen Echinokokken subserösen Sitz an. In einem seiner Fälle hat der Tumor das Peritoneum nach oben gedrängt. Der im Beckenbindegewebe befindliche Echinokokkus kann nach außen wandern durch die Incisura ischiadica, lacuna musculorum et vasorum unter dem Lig. Poupartii hindurch oder entlang der Fascie des Iliopsoas. Nach oben kann er sich unter das Peritoneum der Bauchwand schieben, nach abwärts kann er sogar den Damm vordrängen.

Auch ins Parenchym des Uterus selbst kann der Parasit eindringen. Freund hat eine derartige Beobachtung gemacht und nimmt an, daß sich der Parasit vom Beckenbindegewebe aus in den Uterus durchgebohrt habe.

In den puerperalen Uterus ist der Echinokokkus in dem Falle von Bonorden eingedrungen; nach der Geburt entleerten sich Blasen aus dem Uterus, in denen Scolices, Haken und Membranen nachgewiesen wurden. Ältere Fälle dieser Art, bei denen eine mikroskopische Untersuchung fehlt, sind mit Vorsicht zu betrachten, da Verwechslungen mit Blasenmole nicht ausgeschlossen ist. Im Uterus sind ferner von Szancer (12jähr. Mädchen), Beigel (3 Echinokokkusblasen allein im Uterus, ohne jede weitere Ansiedlung in anderen Organen), Schatz, nach dessen Zusammenstellung sich der Echinokokkus 14 mal im Uterus fand, und de Vries (Diss. Amsterdam 1903) beobachtet worden.

Im Ovarium kann nach B. S. Schultze auch eine autochthone Entwicklung von Echinokokken stattfinden; andere Autoren, wie Schatz, haben Zweifel gegen die primäre Lokalisation im Ovarium geltend gemacht. Schatz hat 7 Fälle von Echinokokkus im Ovarium zusammengestellt. Auch in den Tuben wurden Echinokokken gefunden (Benoit).

Um den Parasiten befindet sich eine bindegewebige Kapsel, deren anatomische Beschaffenheit sich nach dem befallenen Organ richtet; die weißlich aussehende Kapsel wird von der Umgebung reichlich mit Blutgefäßen versorgt. In der Umgebung entsteht eine Entzündung, die das Peritoneum verdickt und auch Verwachsungen mit den benachbarten Organen zustande bringt.

Ebenso wie bei den Tumorenbildungen dieser Gegend ist topographisch zu unterscheiden zwischen einem Sitz der Echinokokken in der Peritonealhöhle und einem Sitz derselben unterhalb des Peritoneum. Im Douglas befindliche Echinokokken können Beckenbindegewebsechinokokken besonders des retrocervikalen Bindegewebes vortäuschen.

Bei den Beckenbindegewebsechinokokken sind die Nachbarorgane ebenso wie bei den Tumoren dieser Gegend in verschiedener Weise verschoben, komprimiert und können eventuell zur Atrophie gebracht werden.

Wichtig für die Diagnose der Echinokokkenblasen ist, daß die Wandung deutlich geschichtet ist; der Inhalt besteht aus einer klaren leicht opaleszierenden nicht gerinnenden Flüssigkeit (im Gegensatz zu einem lymphangiektatischen Myom) die für gewöhnlich eiweißfrei zu sein scheint, nach entzündlicher Reizung aber durch eine Punktion oder bei Eiterung der Umhüllungscyste oder Absterben des Echinokokkus Eiweiß enthalten kann. Das spezifische Gewicht der Flüssigkeit schwankt zwischen 1009 bis 1015; Inosit und Bernsteinsäure ist in der Flüssigkeit enthalten.

In seiner eingehenden Arbeit über Beckenbindegewebsechinokokken teilt August Mayer mit, daß er unter den publizierten Fällen die Frist zwischen dem Auftreten der ersten Symptome und dem eingetretenen Tode von $7^1/_2$ Monaten bis zu 40 und noch mehr Jahren angegeben gefunden hat.

Wenn somit das außerordentlich langsame Wachstum der Echinokokkenblasen etwas sehr typisches ist, so ist doch auch zu betonen, daß im Puerperium manchmal ein ganz rapides Wachstum eintritt wie in dem Falle von Reboul (Presse med. 1903, Nr. 91, p. 794). Veränderungen durch Vereiterung können auch ein rascheres Wachstum vortäuschen.

In seltenen Fällen verläuft auch eine ganz ausgebreitete derartige Erkrankung ganz symptomlos und öfters ist der Echinokokkus als zufälliger Sektionsbefund oder als Nebenbefund bei einer Laparotomie (Haupt l. c. verkalkter Echinokokkus neben myomatösem Uterus) gefunden worden.

Immerhin sind die Echinokokken im kleinen Becken als recht gefährlich zu bezeichnen, sobald sie einmal eine bedeutendere Größe erreicht haben. Von den 26 Fällen von Echinokokkus im kleinen Becken, über die Davaine berichtet, sind nur 5 geheilt worden und zwar 3, bei denen die Cyste durch die Vagina geöffnet wurde, die beiden anderen Kranken erreichten nur eine unvollkommene Heilung.

Peritonitis, Pyämie und Sepsis sind nicht seltene Ausgänge. Auch mitten in der anscheinend besten Rekonvaleszenz kann plötzlich der Tod durch Embolie, Urämie usw. eintreten.

Allerdings stammen verschiedene Berichte aus der vorantiseptischen Zeit und dürften wohl die Operationsresultate sich in letzter Zeit wesentlich gebessert haben.

Eine Spontanheilung ist möglich durch Absterben des Parasiten mit Schrumpfung und Verkalkung des Sackes; auch Verjauchung mit Durchbruch in Scheide, Rektum, Bauchdecke usw. kommt vor (Freund). Wie durch tiefe Myome wird der Uterus meist an die vordere Becken-

wand angepreßt, Urin- und Darmfunktion werden beeinträchtigt, es kommt Drang und Retention zu stande, Parästhesien, ischiasähnliche Zustände, Gefühl des Ameisenkriechens, des Eingeschlafenseins, schmerzhafte Lähmungen und Ödeme an den Beinen usw. kommen vor. Kompression der Ureteren mit Hydronephrose wurde von Freund beobachtet. Kommt es durch Platzen zu einem Erguß der Flüssigkeit in die Bauchhöhle, so findet sich nicht selten Urticaria; von Volkmann wird dieser Befund als Charakteristikum für das Platzen einer Cyste aufgefaßt. Das Symptom des Hydatidenschwirrens fehlt bei den Echinokokken des kleinen Beckens gänzlich.

Die Diagnose ist im allgemeinen schwer. Nach Freund kann sie mit Wahrscheinlichkeit gestellt werden durch den Nachweis eines oder mehrerer runder, auffallend glatter, gespannt elastischer, im hinteren seitlichen Beckenumfang in der Nähe des Mastdarms hart an der Beckenwand liegender, wenig verschieblicher, nicht druckempfindlicher Tumoren, die keinen nachweisbaren Zusammenhang (Stiel) mit dem Uterus und dessen Anhängen zeigen.

Da die Fluktuation fast fehlt (Spencer Wells) können die Echinokokkenblasen auch für feste Tumoren, Myome usw. gehalten werden, besonders wenn z. B. bei einer Geburt ein stärkerer Druck ausgeübt wird. Nach Schatz ist der Befund von mehreren gleich großen, deutlich von einander zu trennenden runden Geschwülsten charakteristisch. Die Probepunktion kann eine sichere Diagnose stellen lassen, wenn nicht, wie das Spiegelberg passierte, trotz Vorhandenseins eines Echinokokkus nur Eiter aspiriert wird. Die Punktion ist, wie Hegar und Freund betonen, nicht ungefährlich; jedenfalls muß sie vorsichtig und peinlich aseptisch ausgeführt werden.

Neben dem Echinokokkus im Beckenbindegewebe finden sich häufig auch in anderen Organen Parasiten.

Ich habe bei einer 34jährigen Frau eines Hundezüchters, die mir wegen Ovarialtumor zugeschickt worden war, einen kleinapfelgroßen Tumor im kleinen Becken links hinter dem Uterus sowie im Abdomen größere und kleinere rundliche Gebilde gefunden. Die Diagnose Echinokokkus lag bei dem innigen Verkehr der Patientin mit Hunden nahe, wenn auch in unserem Lande fast gar keine Echinokokken vorkommen; auch konnte man an ein polypöses Ovarialcystom denken. Bei der Laparotomie fand sich neben einem Echinokokkus des Beckenbindegewebes eine große Anzahl von Blasen, die z. T. auf dem Netz, zwischen verbackenen Darmschlingen im ganzen Abdomen verstreut waren und nur z. T. exstirpiert werden konnten.

Die langsame Entwicklung der Tumoren (cf. oben), die auch in unserem Falle vorhanden war, ist für die Diagnose heranzuziehen,

wenn auch für manche Tumoren des Beckenbindegewebes, z. B. Dermoide, Fibrome das gleiche zutreffen kann. In differenzialdiagnostischer Beziehung kommen in erster Linie die Myome in Betracht, aber auch Cystome, abgestorbene Extranteringravidität, intra- und pseudointraligamentäre Abszesse, Hämatome, Wandernieren, Hydronephrose, Scheidencysten, Cysten des Wolffschen Ganges usw. Die erwähnte pralle Elastizität der Echinokokken und das Fühlen von ohne Zusammenhang nebeneinander liegenden gleich großen kugeligen Gebilden wird in manchen Fällen für die Differenzialdiagnose sehr förderlich sein. Mit Uterusmyomen sind vielfach Verwechslungen vorgekommen, so auch von Schatz, ferner Aug. Mayer (es wurde von Löhlein erweichtes Cervixmyom vorher angenommen), von Savariaud (Congr. franc. d. chir. Rev. d. chir. 1903, p. 619, der Uterus wurde mit entfernt) u. A. Die Metastasenbildungen im Netz und anderen Stellen geben wichtige Anhaltspunkte; wenn sie aber so reichlich sind, wie in unserem Falle und durch nahes Aneinanderliegen der zum Teil sehr großen Blasen gewissermaßen einen zusammenhängenden multilokulären Tumor darstellen, so könnten Cystome, und bes. wie ich hier betonen möchte, die allerdings seltenen sog. traubigen oder polypösen in Betracht gezogen werden.

Bezüglich der Differenzialdiagnose mit intraligamentären Ovarialtumoren weist Freund auf den Umstand hin, daß die Cervix in einer muldenartigen Vertiefung auf dem ihn nach vorn drängenden Tumor, wie in ein Luftkissen eingedrängt liegt; auch betont er, daß die intraligamentären Ovarialtumoren von allen Beckentumoren am frühesten sehr auffallende örtliche Beschwerden machen, während der Echinokokkus oft bei beträchtlicher Größe noch gar keine oder nur unbedeutende Störungen veranlaßt. Doch sind gerade bei den Ovarialtumoren oft viele Symptome in ganz gleicher Weise wie bei Echinokokken zu beobachten. Der Nachweis der unveränderten Ovarien, auf den bes. Olshausen hinweist, kann für den Ausgangspunkt des Tumors verwertet werden, doch ist zu bedenken, daß manche Ovarialtumoren, so bes. die von mir oben erwähnten traubigen Cystome, meist von dritten Ovarien ausgehen (vgl. meine Arbeit über traubige Ovarialkystome in d. Mo. f. G. u. G.), ferner, daß parovariale Cystome in Betracht kommen können und ferner, daß die Ovarien so verdrängt sein können, daß sie eben nicht palpabel sind. Auf die Menstruation haben die Echinokokkengeschwülste keinen Einfluß, was unter Umständen bei der Differenzialdiagnose, z. B. mit Myomen, herangezogen werden kann. Sichere diagnostische Anhaltspunkte geben nur die Probepunktion und der Abgang von Echinokokkusblasen aus Vagina und Darm, in denen mikroskopisch die charakteristischen Bestandteile nachgewiesen werden können.

Therapie.

Die Behandlung kann nur eine operative sein; dabei ist aber zu bedenken, daß die Eröffnung einer Echinokokkuscyste mit Ausfließen des Inhalts in die Umgebung, so z. B. in die Bauchhöhle, eine Aussaat und Neuansiedlung des Parasiten an anderen Stellen zur Folge haben kann und ferner, daß die Cystenwand oft so fest mit der Umgebung zusammenhängt, daß Stücke des betreffenden Organes mitgenommen werden müssen.

Wenn möglich, soll der ganze Sack ausgeschält werden. Wenn man vom Abdomen aus operiert ist dies nur zu empfehlen, wenn der Sack dick genug ist, so daß er ohne einzureißen in toto entfernt werden kann (event. zugleich mit dem Uterus, wie in dem Falle von Benoit); ist ein Einreißen zu befürchten, so ist es besser, den Sack nach Volkmann in die Bauchwunde einzunähen, und erst wenn nach einigen Tagen entzündliche Verwachsungen eingetreten sind, zu eröffnen und zu drainieren oder nach Lindemann den angeschnittenen Sack in die Bauchwunde einzunähen. Garré empfiehlt, den Sack auszuräumen, vollkommen zu vernähen und dann zu versenken; natürlich muß während der Ausräumung die Umgebung vor einer Aussaat von Keimen geschützt werden. Auch kleinere im Beckenbindegewebe liegende Echinokokkusblasen sollen, wenn möglich, uneröffnet ausgeschält werden. Dies kann von der Vagina aus, oder paravaginal oder extraperitoneal von oben auf die bei den Beckenbindegewebstumoren, bes. Dermoiden, angegebene Weise geschehen; wenn eine Ausschälung nicht möglich ist, so ist die Inzision, Ausräumung und Drainage zu empfehlen, welch letztere so lange fortzusetzen ist, bis die Sackwand in eine Abszeßmembran umgewandelt ist. Zumeist wird für diese Fälle wohl die Kolpotomie in Betracht kommen, wie dies auch neuerdings Doktor (Orvosi Hetilap. 1901, 35, 36), der über 4 in den letzten 7 Jahren in der Pester Frauenklinik beobachtete Fälle von Echinokokkus im Becken berichtet, empfiehlt.

Autorenverzeichnis.

Die Ziffern bedeuten die Seitenzahlen.

A.

Abel 214.
Alberts 184.
Audersen 128.
Arau 99, 128.
Aschoff 185.

B.

Ballantyne 228.
Baudl 100, 128, 129.
Bardenheuer 269.
Baumgarten 238, 269.
Baumgärtner 69, 88.
Bäcker 132.
Becquerel 182.
Bell 186.
Bernutz 25, 99, 101, 104, 182, 183, 184.
Bestram 152.
Betschler 56, 65.
Bichat 2, 3, 5, 122.
Bier 88, 89, 153.
Boldt 228.
Boeckel 229, 251.
Bonnet 185.
Boström 170.
Bouchet 182.
Bourdon 182.
Bourges 118, 132.
Braun 5, 56.
v. Brauu-Fernwald R. 155.
Breisky 146, 153, 161, 216.
Breslau 56.
Brieger 117.
Broese 120, 132, 215, 235, 236, 258.
Budin 57.
Bumm 101, 105, 117, 118, 132, 151, 267, 268.
Buschbeck 114, 133.
Busse 50, 51, 184, 228.
Bürckle 183, 197, 210.

C.

Calton 60, 79.
Canon 117.
Carmichael Scott 166.
Chantemesse 117.
Cheatle 228.
Chrobak 154, 156, 271.
Churchhill 99.
Clado 11, 12, 239.
Clarck 50, 122.
Clinto 128, 129.
Credé 56.
Cruveilhier 104—107.
Curschmann 151.

D.

Delagénière 269.
Deleurye 99.
Doederlein 43, 117, 165, 184, 201, 211, 235, 250, 257, 258, 263, 268.
Dock 184.
Dohety 99.
Doleris 118, 132.
Doran Albau 161, 129, 183, 186.
Duncan 56, 100, 101, 126, 128, 133, 135.
Dupuytren 99.
Durand 11, 12, 19.
Dührssen 214. 215.
Dützmann 153.
Düvelius 69, 88.

E.

Eden 186.
Edgar 184.
Emmet 161.
Erust 118.
Ettinger 114.
Ewald 120.

F.

Fanny 68.
Fehling 128, 131, 133, 182, 184, 202, 212, 213, 264.
Fehmers 118, 170.
Feitel 39.
Felsenreich 147.
Fenesly 182.
Fischel 184.
Förster 175.
Frankenhäuser 6, 44, 45, 46, 48, 49, 56, 74, 82, 88, 184.
Franqué 119, 171.
Franz 272.
Fränkel 216.
Freund, W. A. 3, 4, 5, 12, 13, 15, 17, 21, 22, 23, 27, 29, 32, 46, 50, 51, 56, 68, 100, 119, 120, 128, 145, 152, 154, 161, 174, 175, 244.
Freund, H. W. 46.
Friedrich 267, 268.
Fritsch 117, 127, 133, 145, 153, 155, 182, 184, 187, 189.
Funke 271.
Füth 60, 185, 229, 249.

G.

Gabriel 184.
Gailler 182.
Gallard 128.
Gangier 56.
Gastuer 33.
Gatti 239.
Gebhard 118.
Gerota 6, 41, 43.
Geßner 228.
Gläser 225.
Gleen 64.
Glimm 238.
Golgi 47.
Gordau 87.
Gottschalk 69, 86.
Goupil 25, 99, 101, 104, 183, 184.
Grawitz 57, 188, 232, 236.
Grisolle 99, 128.
Grohé 11.
Gubaroff 20, 21, 133.
Guéneau de Mussy 144.
Guerin 25, 132.
Gusserow 88.

H.

Hacker 118.
Halban 6, 38.

Hammerschlag 59.
Handley 186.
Hanneeart 184.
Harsû 187, 188.
Hartmann 83, 132.
Hashimoto 6, 46, 49.
Hegar A. 50, 51, 56, 69, 89, 155, 155, 156, 161, 215, 264.
Hegar K. 150.
Heinsius 60, 185, 229, 249.
Henke 3, 5, 17.
Henle 12, 39.
Henriot 118, 170.
Herrmann 69.
Hirst 57.
Hofmeier 235, 251, 258, 265, 269, 271.
Howard 118.
Höring 184.
Hubert 105.
Huguier 55, 161, 182
Hyde 60.

J.

Jastreboff 46.
Jauch 101.
Jayle 132.
Jordan 2, 39.
Jung 27, 46, 214, 215, 238.

K.

Kaltenbach 118, 165, 214.
Kehrer 46, 88.
Klapp 153.
Kleinknecht 132.
Klob 58.
Knüpffer 6, 46, 47.
Kober 184, 185.
Koch 117.
Koeks 16, 17, 24, 28, 39.
Koenig 5, 17, 25, 155.
Koerber 66.
Koerner 46.
Koßmann 184.
Kownatzki 268.
Kreisch 229.
Kroemer 6, 41, 42, 43.
Kroenig 43, 117, 118, 165, 167, 260.
Kuhn 56, 64, 68, 74, 76, 87, 81, 88.
Kumpf 153, 177, 271.
Kühne 185.
Küstner 120, 123, 144, 172, 155, 244, 266, 268.

L.

Landau 156, 216, 269.
de Lee 45.
Lejars 87.
Lenander 267.
Leopold 41, 129, 155, 184.
Levret 99.
Lichtenstein 69.
Lomer 129.
Löhlein 265, 269, 270.
Luschka 3, 5.

M.

Mackenrodt 214, 215.
Madlener 229, 251.
Magdeburg 56.
Makins 128.
Marchal de Calvie 99.
Martin A. 11, 56, 64, 69, 70, 152, 215, 238.
Martin E. 120, 129, 145, 155, 161.
Mascagni 41.
Mauclaire 185.
Mauriceau 98.
Menne 238.
Menge 118, 235, 236, 257, 258.
Meier 249.
Meinert 130.
Michel 122.
Middeldorpf 170.
Mikulicz 214, 267, 268.
Miller 117.
Monod 118.
Mooren 175.
Morax 83, 132.
Müller 19, 51.
Mundé 60, 185.

N.

Nélaton 55, 182, 185.
Neumann A. 191, 247
Nonat 99, 104, 133.
Nors 118.
Nutal 118.

O.

Ollivier 182.
Olshausen 56, 59, 117, 128, 150, 184, 208.
Orth 117, 184.
Orthmann 229, 249.
Ott 56, 65, 164.
Oni 147.

P.

Palazzi 228.
Pawlick 61.
Péan 173, 267, 269.
Peiser 6, 41, 42.
Pelletan 182.
Penkert M. 249.
Penny 184.
Peters 185.
Pfannenstiel 132, 239.
Pinius 271.
Piotrowski 229, 251.
Pirogoff 5.
Pissemski 6, 46, 48.
Plaussu 129.
Poirier 5, 41.
Polano 6, 41, 153, 267.
Pozzi 89, 144, 215.
Purefoi 60, 79.
Puzos 99.

R.

Raquet 184.
Reeamier 155, 182.
Reehise 57.
Rein 6, 46, 48.
Riehelol 58.
Richet 57.
Rosenbach 117.
v. Rosthorn 3, 5, 16—32, 56—58, 62, 65, 68, 88, 89, 100, 104, 108, 114, 122, 132, 133, 142, 144, 147, 149, 151, 156, 163, 167, 267, 271.
Rotter 169.
Ruge, C. 57, 228.
Runge 225.

S.

Santer 170. 182, 212.
Sappey 5. 41.
Sänger 156, 165, 184, 192, 194, 195, 268.
Sehauta 154, 228, 260.
Sehlesinger 5, 17, 18, 19, 21, 25, 56.
Schmidt 194.
Schostak 185.
Sehmorl 165, 229.
Sehramm 69, 86.
Schroeder, C. 101, 184, 187, 188, 208, 268.
Sehwarzenberg 60.
Segond 269.
Sellheim 5, 12, 50, 51, 57, 100, 105.
Shober 57.
Silbermann 228.
Siebold 99.
Simpson 228.
Sippel 238.
Snégireff 20, 21, 133.
Sonnenburg 169.

Spalteholz 6.
Spee, Graf 185.
Stadtfeldt 59, 75.
Straßmann 215.

T.

Tandler 6, 38.
Ter Grigoriantz 65.
Teichmann 18, 19.
Thomas 129.
Thorn 56, 87, 88, 184, 211, 213.
Toldt 6.
Trousseau 183.

U.

Uffenheimer 118.

V.

Veit, J. 16, 100, 150, 155, 182, 183, 187, 188, 202, 213, 235, 258.
Velpeau 99.
Vidal 117.
Vignés 55, 112.
Virchow 56, 59, 100, 104, 105, 106, 108, 182, 183.
Vogel 172.

W.

Waldeyer 3, 6, 8, 11, 12, 21, 23.
Waltzberg 89.
Webber 170.
Wegner, Georg 187, 236.
Welch 118.
Wendler 248.
Werth 185, 201, 229, 240.
Wertheim 117, 118, 164, 165, 241.
Whipple 170.
Wiglinworth 228.
Winckel, Fr. v. 88, 114, 128, 146, 152, 225, 226, 227, 229, 251.
Winter 133, 137.
Winternitz 182, 187, 197.
Woelfler 156.
Wood 118.

Z.

Zeemann 170.
Ziegenspeck 153, 161, 177.
Zuckerkandl 156.
Zweifel 70, 83, 88, 212, 258.

Sachregister.

Die Ziffern bedeuten die Seitenzahlen.

A.

Anatomie des Beckenbindegewebes 2.
Abszeß Dupuytreu 156.
Aktinomykose 118.
Ala vespertilionis 18, 22, 25, 33, 51.
Aneurysma (Arteria hypog.) 34.
Arcus tendin. fasc. pelv. visc. 32.
— — muscul. lev. an. 7, 15, 30.

B.

Beckenbindegewebe, Anatomie 2.
— Adventitielles 15.
— Blutgefäßversorg. 34, 35.
— Darstellung 5, 6.
— — Insufflat.-Meth. 5.
— — Injektions-Meth. 5, 17.
— Differenzierung 15.
— Definition 4.
— Histologie 32.
— Pathologie 50, 118.
— Physiologie 2.
Belastungs-Therapie 154, 271.

C.

Castration utérine (Péau) 156, 269.
Cav. Retzii 109, 129.
Cav. subperiton. (subseros.) 3, 4, 16.
— Abteilungen 18.
Centrum tendin. 7, 8.
Cervico-laquearrisse 163.
Chromosmiumessigsäure (Flemming) 111.
Colpocoeliotom. post. 270.
Compartiment. ant. et post. 270.
Copiopia hyster. 175.
Cystern. chyli 41.

D.

Diaphragma pelv. 3.
— rectal. 7, 8, 29.
— urogenit. 47, 64.

E.

Elast. Fasern 33.
Epoophoron 33.
Erysipel. malign. puerp. 100.
Exeochleat. 164.
Explorativ-Schnitt (extraperit. Bardenheuer) 156.

F.

Fascia endoabdomin. 29.
— endopelvin. 8, 22.
— pelv. ext. 15.
— pelv. parietal. 8, 15, 29, 30, 31.
— pelv. visceral. 15, 16, 24, 30, 31.
Fettmetamorphos. 113.
Fossa obturatoria 11.
— ovarica 11.
— pararectal. 11.
— parauterin. 12.
— paravesical. ant. u. post. 9, 21.
— — lateral. 9, 11, 12.

G.

Ganglion renal. 45.
Gemisch Flemming 111.
Gravidit. extrauter. 85, 228.
— im Nebenhorn d. Uter. 208.
Gubernacul. Hunteri. 19.

H.

Hämatocele 178.
— Aetiolog. 182.
— anteuterin. 186.
— diffusa 192.
— katamenial. 184.
Hämatocele lateral. 191.
— parauter. 185.
— retrouter. 185.
— solitäre (Sänger) 192, 185, 191, 213.
Hämatoma extraperitoneale 53, 158.
— Aetiol. 58.
— Alae vespertil. 86.
— anteuter. 65.
— antevagin. 65.
— Diagnose. 80.
— Diff.-Diagn. 80, 81.
— Einteilung, systemat. (nach anat. Gesichtsp.) 64.
— Fossae ischio-rect. 87.
— infiltrit. 71, 72.
— (Ligament) 87.
— lig. rot. 87.
— paravagin. 65, 66.
— Pathologie 62.
— Prognose 87.
— retrovagin. 65.
— Symptomat. 72.
— Schicksal 78, 79.
Haematometra 84, 208.
Haemodynamocele 186.
Heißluft-Therapie (Bier) 163, 164.
Hyperämie (Bier) 270.
Hyperaemia mechan. 182, 185.
Hysterie (Freund) 175.

I.

Infantilismus 12, 51.
Injektion Teichm. Masse (Schlesing. Res.) 18.
Intermediäre Drüs. 42.
Intraligam. Tumor 263.
Jodanstrich, Breisky 153.
Ischorrhämie 100.

L.

Lo[illegible]solutio als Injektionsmaterial [illegible]
Leucocytose 135.

Ligament. ano-coccyg. 7.
— appendic. ovar. 11.
— infundibulo-ovar. 11.
— infundibulo-pelv. 11.
— ovaric. pelv. 11, 14, 19. 22. 28, 52.
— ovarii. propr. 11, 22, 23, 28, 51.
— pubo-vesical. 22, 32.
— uter. teres. 9, 19, 22, 28, 51.
— sacrospinos. 7.
— sacrouterin. 23, 28, 51, 143, 144, 263.
— suspensor. ovar. 12.
— utero-vesical. 23. 38, 143, 144.
— umbilic. lat. 9.
— vesic. umbil. med. 9, 31.
Lymphgefäß-System 40.
— -Darstellung, parenchymat. Inj. (Gerota) 41.
— — Quecksilber-Meth. 41.
Lympho-glandulae 41.

M.

Mesosalpinx 11.
Milchmetastas. 99.
Mittelschmerz 143.
Muskulatur, glatte 33.
— quergestr. 7, 8, 14.
Myome 140, 159.
— subserös. 207.

N.

Nervensystem d. Genital. (Frankenhäuser) 44.
— Blase 48.
— Ganglienzellen 46.
— Rektum 48.
— Uterus 46, 47.
— Vagina 47, 48.

O.

Ödematisierung d. Leichen 3.
Oophoritis 137, 159.
Ovarial-Abszeß 171.
Ovarialcarcinom 43.
Ovarialcystom 246, 247.
Ovarialsekretion (Born-L. Fränkel) 173.
Ovarialtumor, entzündl. 209.
— torquiert. 84.

P.

Parametritis 90.
— Aetiologie 101.
— Diff.-Diagn. 135.
— Pathol. Anat. 103.
— Symptomatologie 122.
— acut. gonorrh. 164.
— Diagnose 167.
— Pathologie 168.
— Therapie 168.
— acut. sept. puerper. 123, 142.
— — — — haemorrhag. (Matth. Duncan) 126.
— — hyperchron., Verlauf 147.
— Befund 147.
— Prognose 148.
— Therapie 150.
— acut. sept. traumat., Aetiologie 157.
— Symptomatologie 158.
— Therapie 162.
— chron., descendir. 168.
— diffus. atrophic. 120, 244.
— lymphangioitic. 105, 106.
— posterior 120, 244.
— postoperativ. sept. 199.
— thrombophlebitic. 105.
— infektiöse 168.
— subacut. sept. puerp. 142.
— vereiternde 155.
Paraproctium 13.
Paravaginaler Hilfsschnitt (Schuchardt) 156.
Paroophoron 33.
Pelveoperitonitis 217, 235.
Perimetritis 217, 225, 249.
— callosa 247.
— carcinosa 248.
— gonorrhoic. 258.
— non infectios. 254, 255.
— productiva 248.
— saprische 257.
— septische 233, 255.
Peritonitis 217 (225).
Phlebolithen 122.
Phlegmas. alb. dol. 131.
Phtisiotherapie 270.
Plastron abdomin. 115.
Plexus aorticus 45.
— haemorrh. 45.
— hypogastr. 45.
— solaris 44, 45.
— spermatic. 45.
Plexus uterin. magn. 15.
— utero-vaginal. (Henle) 45.
Plica entero-ovaric. 239.
— rectouterin. Dougl. 19.
— vascul. Durand 19.
— vesical. tr. 9.
— vesico-uter. 9.
Psoitis 99.
Pyelitis 257.

R.

Rektal-Fistel 110.
Retroflexio uteri gravidi 206.

S.

Sactosalpinx 171.
Salpingitis 137, 159.
Schaumorgane 118.
Sectio alta 22.
Squirrhes phlegmon. 99.
Stichkanal Eiterung 151
Streptokokken-Serum 151.
Subserosium paracervic. 27.
— rectocervic. 27.
Subseros. pararectal. 26.
— parauterin. 22.
— paravesical. 21.
Suprasymphysärer Fascienschnitt (Pfannenstiel) 89.

T.

Tabes mesaraica 239.
Tissu cellulaire (pelvien) 2.
Tubenmenstruat. 184.
Tubenmole 201.
Typhlitis 169.

U.

Ureter. Verlauf 26.
— Topographie 38.
Ureteritis 257.
Urethritis 264.
Uterus-Exstirp. (vagin.) 269.

V.

Vaginalcarcinom 43.
Verdichtungszonen (Freund) 15, 27. 32. 52. 64.
— Histologie 27. 28.
— Verhalten gegen Injektionen 28.

WELLCOME LIBRARY

Riley Dunn & Wilson Ltd